









CENTRALBLATT

FÜR PRAKTISCHE

AUGENHEILKUNDE.

HERAUSGEGEBEN

VON

DR. J. HIRSCHBERG,
PROFESSOR DER AUGENHEILKUNDE AN DER UNIVERSITÄT BERLIN.

DRITTER JAHRGANG.

LEIPZIG,
VERLAG VON VEIT & COMP.
1879.

Druck von Metzger & Wittig in Leipzig.

Sachregister.

Namenregister.*)

---

* Vorbemerkung. Die Originalien sind durch ein * kenntlich. Die klein gedruckten Namen sind im Texte der Originalien oder in den Referaten citirt oder unter „Gesellschaftsberichte", „Journalübersicht", „Neue Apparate, Instrumente, Medicamente", „Vermischtes", „Bibliographie" und „Recepte" erwähnt.

Centralblatt

für praktische

AUGENHEILKUNDE.

Herausgegeben von

Dr. J. Hirschberg,

Privatdocent der Augenheilkunde an der Universität Berlin.

Monatlich eine Nummer. Preis des Jahrganges 10 Mark. Zu beziehen durch alle Buchhandlungen und Postanstalten.

Januar. Dritter Jahrgang. 1879.

An unsere Leser!

Dass unser Centralblatt für Augenheilkunde einem wirklichen Bedürfniss entspricht, beweist die stetig wachsende Zahl unserer Abonnenten im Innlande wie im Auslande, unter den Ophthalmologen von Fach wie unter den praktischen Aerzten.

Unserem Ziele — über alle Erscheinungen der ophthalmologischen Literatur einschliesslich der Hilfswissenschaften so rasch und so vollständig als möglich zu berichten, — hoffen wir in dem neuen Jahre noch näher zu kommen, indem wir entsprechend der wachsenden Zahl der Mitarbeiter und der ständigen Rubriken den Umfang des

Blattes vergrössern. Nicht zu viel, denn wir wollen kein Nachschlagebuch für Bibliotheken, sondern ein lesbares, möglichst interessantes Fachjournal liefern.

Unsere Tendenz bleibt stetig dieselbe — sine ira et studio, quorum causas procul habemus.

Die Redaction.

Ueber die bandförmige Hornhauttrübung.

Aus einer brieflichen Mittheilung an den Herausgeber von Dr. **W. Goldzieher,**
Univ.-Docent in Budapest.

. . . . . „In der letzten Zeit glückte es mir, einen Bulbus zu untersuchen, dessen Cornea in ausgesuchtester Weise jene Veränderung darbot, die wir mit dem Namen der „bandförmigen Hornhauttrübung“ belegen, und deren klinische Schilderung uns in klassischer und erschöpfender Weise zuerst v. Graefe geliefert hat. So wenig nun nach seinen und anderer Forscher Beschreibungen in diesem Kapitel klinisch nachzuholen sein mag, so sehr bedarf die Anatomie dieser Veränderung noch der endgültigen Redaction. So viel ich aus der Literatur über diesen Punkt, welche Saemisch in seinen Krankheiten der Cornea dargestellt hat, ersehe, mangelte es bisher, namentlich in der deutschen Fachliteratur, an anatomischen Untersuchungen, welche eine ganze, in dieser Weise getrübte Hornhaut in ihren Kreis zog, und so mangelt noch immer die einzige Grundlage, welche uns bei der Beurtheilung dieser so seltsamen Erkrankungsform noth thut. Alle die von Saemisch citirten anatomischen Daten beziehen sich nur auf kleine, oberflächlich abgetragene Stücke der getrübten Partie, und sie gehen alle darauf hinaus (Clarke, Bowman, Dixon), dass bei normalem Epithel die Trübung hauptsächlich aus kleinen, stark lichtbrechenden Körnchen bestand, chemisch aus phosphorsaurem Kalk und Magnesia und kohlensaurem Kalk, und dass die tieferen Schichten der Cornea normal waren. Auch v. Graefe legte Gewicht auf den Kalkgehalt der getrübten Zone.

Das, was ich über die Geschichte des von mir untersuchten Bulbus weiss, den ich Herrn Prof. Becker verdanke, beschränkt sich auf folgende Angaben: „Enucleation 27. Februar 1877. Individuum 51 Jahre alt. Dasselbe litt als Kind an phlyctaenulärer Keratitis. Perforation, Iriseinheilung, allmähliche Genese eines kleinen Narbenstaphyloms. Im 30. Jahre während einer Schwangerschaft heftige glaucomatöse Symptome und Entstehung einer bandförmigen Trübung der Cornea. Ausgang in totale Sclerectasie, Enucleation wegen drohender sympathischer Ophthalmie.“

Ich übergehe die Schilderung der sonstigen anatomischen Verhältnisse des Auges, um auf die Trübung selbst einzugehen. Um am gehärteten Objecte dieselbe mit freiem Auge sehen zu können, musste ich die abgetragene Hornhaut gegen das Licht halten, und da fielen mir auch sofort dunkle klumpige Massen auf, welche das Parenchym namentlich in den obersten Schichten durchsetzten. Sie imponirten dem unbewaffneten Auge als freies Pigment, wie solches sich vielfach in ectatischen oder durch chronische Entzündungen veränderten Hornhäuten aus dem in grossen Lacunen angesammeltem Blute sich bildet.

Das Mikroskop zeigte aber, dass diese Klumpen aus mächtigen Colloidhaufen bestanden, welche in den verschiedensten Gestaltungen in den obersten Hornhautschichten angesammelt lagen, hie und da bis an die Oberfläche vordrangen, woselbst das Epithel verdrängt war, während es an anderen Stellen mächtig verdickt war, und auch in cylinderförmigen und knolligen Massen in die Tiefe drang. Solche Epithelzapfen befanden sich gewöhnlich in dem Zustande hyaliner Entartung.

In den mittleren Schichten der Hornhaut hörte die Colloidbildung auf, jedoch fanden sich noch eigenthümlich geschlängelte, lange Bänder vor, aus einer sehr feinkörnigen, stark lichtbrechenden, fettig aussehenden Masse bestehend. Ich habe diese Massen mit starken Säuren, namentlich concentrirter Essigsäure, sodann mit Aether behandelt, ohne dass sie ihr Aussehen veränderten.

Ich werde in der nächsten Zeit Gelegenheit haben, eine Zeichnung der beschriebenen Präparate zu publiciren. Zum besseren Verständniss weise ich darauf hin, dass Saemisch ein dem unseren entfernt ähnliches Bild auf p. 206 seines Buches vorlegt. —

Der von mir Ihnen dargelegte Befund steht im vollen Einklange mit den gegebenen klinischen Thatsachen. Wir wissen einerseits, dass die Colloidmetamorphose auf einer eigenthümlichen, mit Umgestaltungen von Eiweisskörpern verbundenen Ernährungslösung beruht, andererseits, dass die bandförmige Hornhauttrübung in erster Linie solche Augen befällt, welche unheilbaren und lange Zeit dauernden schweren, die Ernährung der Gewebe unbedingt störenden Erkrankungen verfallen sind. Auf welche Weise indess die Ernährungsstörung zur Colloidmetamorphose der Hornhaut ührt, wissen wir ebensowenig, als wir den Grund der colloiden Entartung der Schilddrüse kennen, was uns indess nicht abhalten kann, von diesen so eigenthümlichen pathologischen Vorkommnissen Notiz zu nehmen.“ —

Jahresberichte.

I. Bericht über die ophthalmologische Literatur Amerika's im Jahre 1878,

erstattet von **C. S. Bull,** übersetzt von **H. Knapp.**[1]

1) **Beitrag zum Studium der subconjunctivalen serösen Cysten** von C. S. Bull. Americ. Journ. of Med. Sciences. Jan. 1878.

Bull bespricht die serösen Cysten, welche unter der Conjunctiva bulbi et palpebrarum vorkommen, im letzten Fall sich aber durch kleineres Volumen von der grösseren Gruppe der Orbitalcysten unterscheiden. Der Inhalt dieser Cysten ist einfach serös, frei von organisirten Bestandtheilen. Sie scheinen sich durch Erweiterung der freien Räume im Bindegewebe zu bilden, und durch Verödung der Scheidewände bei vermehrter Flüssigkeitsansammlung zu vergrössern. Durch Zusammendrängung des ausstossenden Gewebes bildet sich meistens die Cystenwand. Die Veranlassung der Cystenbildung ist noch wenig aufgeklärt. Einige dieser Cysten sind angeboren. Die serösen Cysten kommen meistens im Kindes- und Jünglingsalter vor, und treten entweder am inneren, oder, häufiger, am äusseren Augenwinkel auf, seltener gerade vor dem Thränensack am inneren Lidwinkel und an der Nase. Bull theilt fünf Fälle mit, zwei nahe am äusseren Augenwinkel, eine subconjunctivale „praelacrymale“ Cyste mit klebrigem Inhalt, und zwei rein seröse Cysten der Thränenkarunkel. Diese letzteren sind sehr selten. Alle Fälle wurden durch gänzliche oder theilweise Entfernung der Cystenwand geheilt.

---

2) **Die Vertheilung der Nerven in der Iris** von Henry F. Formad. Americ. Journ. of Med. Sciences. Jan. 1878.

Formad hält die Beschreibungen der Irisnerven von Kölliker und Rüdinger für unrichtig. Die Nerven liegen nicht alle in einer Ebene; die meisten grösseren Stämme liegen vor den Blutgefässen, und laufen denselben parallel, wiewohl in einiger Entfernung davon. Formad theilt die Iris ihrer Breite nach in vier gleiche Zonen. In der ersten oder äusseren, nahe am Ciliarrand gelegenen Zone bilden die aus dem Ciliarmuskel kommenden Nerven einen unregelmässigen, dichten, circularen Plexus von grossen Nervenstämmen, welcher um die ganze Irisperipherie herumläuft. Der zweite circulare Plexus, welcher mehr Bögen bildet, liegt in der zweiten Zone. Der dritte, dem vorigen ähnliche, jedoch unregelmässigere Circularplexus läuft durch die dritte Zone. In der vierten, den Sphinkter einschliessenden Zone, liegt der vierte und fünfte circulare Plexus, welche aus dünneren Nervenstämmen bestehen. Der fünfte liegt ganz nahe am Pupillarrand. Diese Plexus sind durch radiär gerichtete Nervenstämme von mittlerer Dicke mit einander verbunden. Die radiären Stämme entspringen von dem ersten circularen Plexus und begeben sich unmittelbar zu dem zweiten, andere laufen isolirt über den zweiten und dritten Plexus weg, theilen sich und vereinigen sich mit anderen Nervenstämmen, bilden dann Bögen oder Schlingen und gehen schliesslich in den einen oder anderen Plexus über. Die grösseren Stämme bestehen meistens aus markhaltigen Fasern mit deutlichem Neurilem und vorspringenden Kernen. Von jedem Circularplexus und von den Schlingen der grösseren radiären Nerven gehen dünnere Stämme gemischter Art aus, welche Plexus bilden wie die vorigen. Von denselben sondern sich wieder

---

[1] Vgl. Hartshorne, Williams, Seely u. A. Centralbl. 1878.

feinere Zweige ab, welche mit einander anastomosiren, sich schliesslich in Primitivfibrillen auflösen und das terminale Netzmark über die ganze Iris bilden. Formad konnte niemals Ganglienzellen in der Iris finden. Der erste oder äussere Nervenplexus ist früher noch nicht beschrieben worden.

---

3) **Beitrag zur Syphilis der Augenlider** von C. S. Bull. New-York Med. Journ. March 1878.

Bull berichtet über 4 Fälle von syphilitischer Infiltration und Ulceration der Augenlider, sowohl in der Haut- als Schleimhautfläche. Dieselben waren ursprünglich örtliche Ablagerungen, wie bei den tuberculösen Syphiliden.

---

4) **Extraction von 50 Staaren durch einen geraden Hornhautschnitt** von J. L. Thompson, of Indianapolis. American Practitioner, March 1878, p. 168 ff.

Thompson macht mit einem Schmalmesser einen geraden Schnitt durch die Hornhaut. Punction und Contrapunction liegen $\frac{2}{3}'''$ hinter dem durchsichtigen Hornhautrande und die Mitte $\frac{5}{4}'''$ unter dem oberen Hornhautrande. Der Rest der Operation wie bei v. Graefe. Bei 10 Patienten extrahirte er beide Linsen gleichzeitig, alle mit Erfolg. Einer derselben war 93 Jahre alt und „konnte so gut sehen wie je“. Nur zwei Operationen misslangen, nach allen anderen konnten die Patienten gewöhnlichen Zeitungsdruck lesen. — Diese Resultate sind ausgezeichnet und es ist besonders hervorzuheben, dass Hornhauteiterung nie eintrat, obwohl der ganze Schnitt grösstentheils in der Hornhaut lag.

(Schluss folgt.)

II. Jahresbericht der ophthalmologischen Literatur Russlands für 1878,

erstattet von **Krückow.**

1) **Ophthalmologische Beobachtungen** (aus der Klinik der Universität Kasan) von Prof. Adamük. II, 2. 243. S.

Die Krankheiten des lichtbrechenden Augenapparates. Cornea. 940 Fälle, 25,5% aller Kranken. Die entzündlichen Krankheiten der Hornhaut theilt A. ein in 1) Keratitis superficialis, mit Unterabtheilungen: Ker. superf. circumscript. und K. s. diffusa, — zu den ersten gehört Ker. vesiculosa, die blos zweimal beobachtet wurde, zu den zweiten — Ker. pannosa — 205 Fälle, von denen 197 durch Trachome verursacht wurden. 2) Ker. fascicularis — 43 Fälle —, die die Uebergangsform zu 3) Ker. profunda bildet. Diese letzte Form wird in a) Ker. serosa (diffusa autorum) — 19 Fälle und b) Ker. purulenta, welche seinerseits wiederum in Ker. circumscripta s. abscessus corneae — 216 Fälle, und Ker. diffussa s. mycotica (ulcus rodens) — 44 Fälle — eingetheilt werden. — Die Behandlung geschah nach allgemeinen Regeln und in allen Formen (pannus ausgenommen) wurde oft mit Erfolg statt Atropin, oder nach seinem zeitweisen Gebrauch, Extr. calabar. angewendet. — Die folgende, zweite Gruppe bilden die Ausgänge der Hornhautentzündung enc: Obscurationes corneae — 252 Fälle, aus denen Maculae corneae und Leuc. simpl. — 93 Fälle, Leuc. adh. — 159; Difformationes corneae — 117, von welchen Staphyl. c. — 92, Atrophiae corneae — 25 Fälle. Darauf folgen die Neubildungen der Hornhaut — Pterygium — 11 Fälle. Die Verletzungen der Hornhaut — 28 Fälle. Camera anterior. — Hydrops camerae anterioris s. ectasia corneae (meisten-

theils nach pannus) — 3 Fälle. Haemophth. — 2, Obscurat. descemmet (Keratitis punctata) — 3. In einem Falle von Ectasia corneae wurde ein Schnitt, grösser als bei der Lappenmethode, nach oben am Hornhautrand, mittels des Beer'schen Staarmessers vollführt und ein nicht unbeträchtlicher Theil dieses Lappens mit der Scheere abgeschnitten; Druckverband und ruhiges Verhalten. Im Laufe einiger Tage verwuchsen die Wundränder vollkommen, der Erfolg war befriedigend. Lens. Hierher gehören 197 Fälle, was 6% aller Kranken beträgt. Ein Fall betraf Aphakie nach einem Trauma der Schläfengegend; einige Wochen nach dem Vorfall, als der Kranke zum erstenmale in die Klinik kam, war S mit $+\frac{1}{3}$ beinahe normal, die Linse fehlte ganz; nach Ad. Meinung trat die Linse aus dem Auge durch den Riss der Augenhäute irgendwo am Rand der Hornhaut, obwohl keine Spuren der Augenverletzung nachzuweisen waren. — In einem Falle, bei einer 32jährigen Frau war eine Subluxation lentis spont. nach oben an beiden Augen; die Refraction war durch den mit Linse bedeckten Theil der Pupille M $\frac{1}{2}$, durch den anderen, von Linse entblössten Theil, war H $\frac{1}{18}$. — Die Bedingungen des Auftretens der sp. Linsenluxation sind folgende: in allen derartigen Fällen besteht Myopie von Kindheit an, folglich angeborene und grösstentheils erbliche; im Laufe der Veränderungen, der Verdünnung der Augenhäute findet auch die Verdünnung der Zonula Ziñii statt; bei fortschreitender Dehnung der Häute (Staph. post.) muss der Ciliarkörper nach hinten weichen und die Zonula Ziñii sich ausdehnen, aber diese letzte Ausdehnung, beim Bestehen der Verdünnung, wird nicht lange vertragen, die Zonula wird früher oder später zerreissen und die Linse sich luxiren. — Die Cataracten theilt Ad. ein, erstens je nach der Stelle der Trübung (Catar. capsul. und Catar. lentic.), zweitens nach ihrer Entstehungsweise. — Cataract. capsul. — 2 Fälle. Im ersten wurden bei einer jungen Frau auf beiden Augen in der Pupillengegend konische, weissliche Erhöhungen, 2 mm. im Durchmesser vorgefunden; die Spitze des Konus reichte fast bis zur Cornea, die Linse war auch getrübt, die Iris farblos, die Pupille, nach oben und innen gelegen, reagirte schwach auf Licht und Atropin, S = $\frac{1}{200}$. Am linken Auge wurde nach der Iridectomie ein Versuch gemacht die Linse zu entfernen, zu welchem Zwecke man mit der Pincette die Basis der Erhöhung fasste, aber die letzte riss ab, so dass man genöthigt wurde, die Extraction auf gewöhnlichem Wege, mit einigem Verlust des verflüssigten Glaskörper vorzunehmen. Einige Tage darauf entwickelte sich Cyklitis, die über einen Monat dauerte; Resultat S = $\frac{10}{200}$. Bei der ophthalmoscopischen Untersuchung bemerkte man schwache Ausbildung der Retinalgefässe und eine unregelmässige Vertheilung des Chorioideal-Pigment. Die extrahirte Linse erwies sich nicht gross, ungefähr wie die Hälfte der normalen. Nach einem Jahre wurde das andere Auge operirt. Es gelang nicht die Linse sammt der Kapsel zu extrahiren; so, wie bei der ersten Operation entwickelte sich Cyklitis, S = $\frac{10}{200}$. — Im anderen Falle, bei einem 12jährigen Knaben, hatte die Trübung der Kapsula das Aussehen einer länglichen Erhöhung, von dreieckiger Form, 1 mm. lang, S = $\frac{1}{200}$. — Die Retinalgefässe sind schwach ausgebildet, die Papilla klein, ihr Contur undeutlich. Am anderen Auge war keine Cataract, aber Atrophie der Retina und des nerv. optic. An beiden Augen Nystagmus. — Cataracta lentic. — Angeborene Cataracte — 13 Fälle, darunter 2 einseitige. Vom ätiologischen Standpunkte aus muss man bemerken, dass in einem Falle der einseitigen Cataract ein Stoss gegen den Leib der Mutter während der Schwangerschaft stattgefunden, dasselbe fand wahrscheinlich statt auch im anderen Falle, so dass nach der Meinung des Autors, die angeborenen einseitigen Linsentrübungen traumatischen Ursprungs sind. Bei den

beiderseitigen Cataracten muss man in einem Falle eine besondere Disposition zu Cataracten annehmen, da bei der Mutter der Kranken schon im Alter von 30 Jahren Carticalstaare an beiden Augen sich gebildet hatten. In 4 Fällen fanden Krämpfe in der ersten Woche des Lebens statt. — In 12 Fällen wurde Discisio vorgenommen (der älteste Kranke zählte 28 Jahre, der jüngste 10 Monate), bei denen eine vollständige Aufsaugung der Linse, mit Ausnahmen bei einem 10jährigen Knaben und 19jährigen Mädchen, erfolgte. Beim Knaben, der an beiden Augen operirt wurde, zu verschiedenen Zeiten, entstand Iritis mit Pupillarverschluss; beim Mädchen wurden in Anbetracht der langsamen Aufsaugung der Linse die Reste durch einen Schnitt in der Hornhaut extrahirt, nach welchem eine starke Blutung in die vordere Kammer erfolgte, die sich mehrere Male wiederholte, Eiterung der Wundränder, Iritis. — Traumatische und entzündliche Cataracte. 17 Fälle, von welchen 10 einseitig. Die Ursache — in 5 Fällen trauma, in 3 durchdringende Wunde der Hornhaut, in 6 die Eiterung der Hornhaut, in 3 Iritis mit umfangreichen hinteren Synechien. In 3 Fällen machte man Discisio, in 3 Extractio mit gutem Erfolg. — Auf die übrigen Formen der Cataracten, deren Ursachen nicht so deutlich sind, auf die sogenannten grauen oder Greisenstaar kommen 163 Fälle. 6 Subjecte waren unter 30 Jahre alt, aus ihnen 4 Tartaren; im Alter von 30—40 Jahren waren 19 Fälle, von ihnen 8 Tartaren, von 40—50, 34 Fälle, woraus 7 Tartaren, von 50—60, 35 Fälle, von 60—70, 47 Fälle, auf die Alter von 70 und darüber kommen 24 Fälle. Es sind 66 Kranke operirt worden, von ihnen wurde bei 34 die Operation an beiden Augen vollführt. — Unter den Abnormitäten, die in den operirten Fällen stattfanden, sind folgende hervorzuheben: in einem Glaucoma an einem Auge, in 3 Trachoma und pannus, einmal sogar mit Hornhautabscess, in 2 Leuc. adh., in 1 Synech. post., in 2 die Atrophie des anderen Auges. — Alle diese Complicationen übten keinen Einfluss auf den günstigen Erfolg der Operationen. — In 3 Fällen war Epiphora, mit einem schwachen Catarrh des Thränensacks; in diesen Fällen war der Ausgang ungünstig. — Was die Operationsmethode betrifft, so wurde vorwiegend die lineare in Anwendung gebracht. Den Lappenschnitt vollführte man 5 mal zur klinischen Demonstration; man erhielt gute Resultate, übrigens wurde diese Methode nur in den Fällen angewendet, wo man völlige Ueberzeugung des Erfolgs hatte Die Wecker'sche Methode wurde in 2 Fällen angewendet; diese Methode bietet keine Vorzüge im Vergleich mit echten Lappen- und Lineareschnitt, besitzt aber dabei viele Mängel. — Die Ursache des Vorzugs der linearen Methode besteht allein in Abwesenheit der Neigung der Wundränder zum Auseinandergehen. Dieser Schnitt wurde sehr variirt. Also in 2 Fällen nach Discision wurde der alte lineare Schnitt prakticirt, in 2 Fällen von stark tremulirenden Cataracten, aus Angst vor zu grossem Glaskörperverlust, gebrauchte man die Küchler'sche Methode; die Methoden von Critchett, Liebreich, Bowman und Jäger wurden beispielsweise je 2 mal vollführt; eine besondere Aufmerksamkeit verdient der Jäger'sche Hohlschnitt. In allen diesen Fällen war der Ausgang günstig. — Alle Operationsmethoden haben keinen besonderen Einfluss auf den Ausgang, die schlechten Resultate erhielt man gerade in den Fällen, wo die Operation zufallfrei vollendet wurde; die Complication hinderte nicht den guten Erfolg da, wo man nach dem Augenzustand solchen zu erwarten berechtigt ist. Seitens der Operation kann von Einfluss sein bloss ihre Eintheilung in 2 Hälften (auf vorläufige Iridectomie und Extractio); eine solche Eintheilung wäre wünschenswerth, wo möglich, als Regel. — Der ungünstige Ausgang fand statt in 8 Fällen; in einem Falle entwickelte sich Panophthalmitis nach der vorläufigen regel-

rechten Iridectomie, im zweiten trat nach der ohne Zufälle geübten Operation Panophthalmitis auf; im dritten zeigte sich nach der regelrechten Operation, am vierten Tage in der Mitte der Hornhaut ein Geschwür, darauf Hypopyon, Iritis und endlich grosses Leuc. adh.; im vierten (Glaskörpervorfall und Extraction mit Löffel) auch am vierten Tage Geschwür in der Mitte der Hornhaut und Panophthalmitis, im fünften nach der regelrechten Operation Eiterung der Wundränder mit kleinem Leuc. adh. als Ausgang; im sechsten dasselbe, was in den fünften mit Auftreten der Panophthalmitis. Im fünften und sechsten Falle war Epiphora mit chronischem Katarrh der Bindehaut und Thränensack. Im siebenten Falle verlief die Heilung normal, am achten Tage, entfernte man den Verband, am zehnten Tage trat Blenn. conj. auf und das Auge ging zu Grunde. Im achten Falle war der Verband am sechsten Tage abgenommen, das Sehen war gut, aber am sechzehnten Tage entwickelte sich Glaucoma mit vollkommenem Sehverlust. — In 6 Fällen war eine mehr oder weniger starke Iritis, in zwei Hornhautgeschwüren, aber das Sehen wurde in diesen Fällen erhalten. — Die therapeutische Behandlung bestand in Atropinisirung des Auges während 2 bis 3 Tagen vor der Operation, vor dem Anfange der Operation tröpfelte man Eserin ein, oder Pilocarpin, nach der Operation Atropin, Druckverband und Chinin innerlich. S = in 2 Fällen $^{20}/_{XX}$, in S = $^{20}/_{XXX}$, in übrigen von $^{20}/_{XL}$ — $^{20}/_{LXX}$.

(Schluss folgt.)

III. Jahresbericht über die ophthalmologische Literatur Spaniens für 1878,

erstattet von **Carreras y Arragó.**

1) **Ueber das Sarcom der Chorioidea** von Dr. Santos-Fernandez. Crónica oftalmológica. 1877, no. 3.

Dr. S. F. berichtet über einen Fall von Sarcom der Chorioidea bei einem 19jährigen Jüngling, der mit Erfolg operirt wurde, indem nach über 3 Jahren kein Rückfall eingetreten ist. Ausserdem, dass er die Diagnose durch die mikroskopische Untersuchung stützt, hält er dafür, dass sie beim Lebenden sich aus der Differenz zwischen dem Sarcom und den Glioma ergebe, indem dabei die ophthalmoskopischen Symptome und besonders das Alter berücksichtigt werden; denn das Sarcom kommt nie vor dem 15. Lebensjahre vor, das Glioma dagegen wird nach diesem Alter nicht beobachtet.[1]

---

2) **Störungen im Sehapparate bei Sumpffiebern und Zufälle, die durch die unvermeidliche Behandlung desselben mit Chinin veranlasst werden können** von Dr. Santos-Fernandez. Cadiz, Crónica oftalmológica. no. 7 u. 8.

Nach einigen klinischen Bemerkungen, in denen er einige Gesichtsstörungen hervorhebt, welche durch die Sumpffieber verursacht werden, zieht er folgende Schlüsse:

1. Die Störungen, die durch die Sumpffieber im Sehorgan entstehen, kennzeichnen sich wie im übrigen Körper durch drei Elemente: Schmerz, Hyperämie und Hypersekretion.

2. Der Schmerz wurzelt im 5. Paar oder irgend einer seiner Verästlungen; die Hyperämie setzt sich hauptsächlich im Gesichtsnerv fest und die Hypersekretion in den Arterien der Netzhaut (?) oder im Thränenapparat.

---

[1] Nur der 2. Theil des Satzes ist richtig.

3. Die Diagnose ist durch das Ophthalmoskop leicht zu stellen (?), die Prognose ist nicht schwer und die Behandlung besteht in Verabreichung des Chinins. Indem er hierauf zum Studium der Störungen übergeht, welche durch die Chininanwendung veranlasst werden können, führt er sowohl mehrere eigene als auch Beobachtungen ausgezeichneter anderer Aerzte an und kommt zu dem Schlusse:

1. die der Sumpfausdünstung zuzuschreibenden pathologischen Veränderungen des Augenhintergrundes, welche das Sehen beeinträchtigen können, tragen einen völlig congestiven oder inflammatorischen Charakter;

2. die vom Chinin-Gebrauch abzuleitenden Symptome sind keine objectiven, wenigstens nicht in den ersten Stadien.

3. Es bestehen die vom Chinin verursachten Störungen in einer Amblyopie oder Intoxikations-Amaurose, ähnlich der vom Alkohol, Tabak etc. erzeugten.

4. Die Schwere derjenigen Sehstörungen, welche man dem Chinin zuschreiben muss, steht in Proportion zu jenen, welche die Sumpffieber an und für sich im Sehnerven veranlasst haben.

---

3) **Perforirendes Geschwür der Cornea des rechten Auges, Vorfall der Iris und consecutives Glaucom, Heilung durch Eserin** von Dr. Carreras y Aragó. Gaceta médica de Catalunna. 1878, no. 25.

Eine 32jährige lymphatische Frau litt an einem tiefen Geschwür in der äusseren Hornhautperipherie und wurde mit einer Lösung von salicylsaurem Natron und anderen örtlichen sowie allgemeinen Mitteln fast ganz geheilt. Vierzehn Tage nach Ablauf der Entzündung entstand durch einen Druck auf's Auge eine Perforation der Cornea mit Irisvorfall, kurze Zeit darauf gefolgt von plötzlichem und intensivem Ciliar- und Supraorbital-Schmerz mit Gefühl von Druck, Temperaturerhöhung im Auge und Uebelkeit. Von der Voraussetzung ausgehend, dass der durch die Einklemmung der Iris-Hernie erzeugte Reiz auf die Ciliarnerven, ein consecutives Glaucom veranlasst habe, wurde ein Gelatin-Eserin-Diskus von $\frac{1}{25}$ Milligr. Eserin in den unteren Conjunctival-Sack applicirt; nach 30 Minuten begann die Kranke in allen Symptomen Besserung zu verspüren; der Irisbruch nahm ab, die vordere Kammer hellte sich auf, die Tension verminderte sich und die Kranke erlangte die Sehkraft wieder.

---

4) **Monographie über die Entzündung der Bindehaut** von Cr. Lopez Ocanna y Santa Cruz. Madrid 1878.

Diese Arbeit von 60 Seiten 8⁰ gründet sich auf die omophthalmologischen Institut in Madrid von den Verfassern unter der Leitung des Direktors Dr. Cervera gewonnenen Erfahrungen. Sie theilen die Entzündungen der Conjunctiva in leichte und schwere (?) ein und zählen zu den ersteren: die Hyperaemia conjunctivae, die pustulöse Conjunctivitis und die Conj. catarrhalis, und zu den letzteren: die Conj. granulosa, die Conj. purulenta und die Conj. diphtheritica. Die leichten Entzündungen betreffend sind sie der Ansicht, dass die Conj. pustular. 1) niemals durch Ansteckung übertragbar sei, 2) sich in Kindern von 2—8 Jahren entwickle, 3) dass sie, besonders bis zum Beginne der Pubertät des Patienten, im Frühling und Herbst Rückfälle macht, die 4) verschwinden, wenn der Kranke längere Zeit einer Behandlung unterworfen wird, welche seine Constitution kräftigt.

Für die Conj. catarrhalis anerkennen sie keine andere Ursachen als die allen Catarrhen gemeinsamen; sie lassen eine durch cellulärе Elemente gebildete Conj. cat. granulosa zu, die sie indessen als eine Hyperplasie und nicht als Neoplasma betrachten und deren Dauer ungefähr 3 Monate beträgt; da sich ihr schleimig-eitriges Sekret nicht inoculiren kann, so verursacht sie keine Störungen. Heilung wird gewöhnlich erzielt durch Solutionen von Arg. nitr. (1:30) und Zink- oder Cadmium-Collyrien.

Uebergehend zu den schweren Formen glauben sie, dass die granulöse Conj. einem Neoplasma zuzuschreiben ist, das sich im Gewebe der Conjunctiva festsetzt und entzündliche Erscheinungen hervorruft, die mehr oder weniger heftig sind, je nach den anatomischen Elementen der Conjunctiva (Epithel, Papillarkörper, Follikel), welche davon ergriffen sind. Die Behandlung der Krankheit besteht in Scarificationen, Excisionen der granulösen Oberfläche, Spaltung der äusseren Lid-Commissur, Bepinselungen mit concentrirtem Höllenstein, Solutionen, Cupr. sulf. in Substanz, Lapis mitigatus, verdünnter Chrom-Säure, Collyrien von Tannin, Kupfervitriol, Atropin etc.

Die Conjunctivitis purulenta halten sie für diejenige Krankheit, welche in unserem Lande (Spanien) am meisten Blindheit erzeugt hat und zwar wegen Vernachlässigung; denn richtige Behandlung derselben ist fast immer erfolgreich. Sie theilen diese ein in eine hygienische, chirurgische und pharmaceutische. Bei der ersten empfehlen sie bei einseitiger Conjunctivitis die Abschliessung des gesunden Auges, die Absonderung des Kranken, die Entfernung der erzeugenden Ursachen etc.; bei der zweiten nehmen sie Scarificationen vor, wenn die Schleimhaut erbleicht und die Sekretion abnimmt, um die Cirkulation zu befördern, dilatiren ferner die Lidspalte und machen leichte Einstiche in den chemotischen Wulst; in Betreff der pharmaceutischen Behandlung endlich bedienen sie sich der Cauterisationen mit mehr oder weniger mitigirtem Höllenstein und häufiger Anwendung von Collyrien, spec. von Chlor-Quecksilber mit Chlor-Ammonium mit Rücksicht auf ihre defibrinirenden Eigenschaften.

---

5) **Syphilitisches Geschwür des inneren Lidwinkels mit eiteriger Keratitis des rechten Auges bei einem Neugebornen** von Dr. Carreras y Aragó. (Revista de Medicina y Cirugía practicas, Madrid. 1878. no. 54.)

Bei einem männlichen, von syphilitischem Vater stammenden Kinde, das, 15 Tage alt, in ärztliche Behandlung kam, hatte sich 8 Tage nach seiner Geburt am Zeigefinger der rechten Hand eine Onyxis und auf dem rechten inneren Lidwinkel eine tuberkulöse Pustel gebildet, die sich in ein Geschwür verwandelte, welches sich nach dem Nasenflügel und der Thränensackgegend erstreckte.

Verordnung: Atropin- und Sublimat-Collyrien und innerlich Calomel: nach drei Tagen Besserung. Die folgende lokale Behandlung des Geschwürs mit Höllensteinlösung, und der innerliche Gebrauch von Sublimat bewirken weitere Besserung, sowohl des Geschwürs als des Onyxis.

Einige Tage später wird nebst der Sublimatlösung Jodkalium, sowie der Rob. Laffecteur gegeben; nach 5 Wochen Hautausschlag, theils Papeln, theils kupferfarbene Flecken; Schwellung der Lymphdrüsen in der Nackengegend.

Die Behandlung wurde vier Monate fortgesetzt und die Heilung gelang vollständig, indem nur ein leichtes Leucoma der Cornea zurückblieb.

---

6) **Welches ist die Rolle des Auges beim Sehen?** von Dr. del Toro Cadiz, Crónica oftalmológica no. 5. 6. 7. 8.[1]

Beim Studium blinder Kranker, die in seiner Klinik das Gesicht wieder erlangt haben, — einige davon waren Jahre lang blind gewesen und einer von Geburt an — konnte Dr. del Toro nachweisen, dass in den ersten Tagen Alle die Distanzen verwechselten. (Schluss folgt.)

7) **Clinica oftalmológica** von Dr. Carreras y Aragó.

(Fortsetzung aus dem Novemberheft 1878.)

Fall 11. Spindel- und Rundzellen-Sarcom der Chorioidea des rechten Auges bei einem 12jährigen Mädchen. Erlitt in seinem 7. Jahre ein starkes Trauma in der rechten Supraorbital-Gegend, welchem eine (nach zwei Wochen vollständig) geheilte Entzündung des Auges folgte. Das Kind war immer schwächlich, scrophulös, hatte stark geschwollene Submaxillardrüsen, litt oft an Anginen, Verdauungsstörungen und Kopfschmerzen. 5 Jahre nach dem Trauma, ohne dass in der Zwischenzeit das Kind etwas Auffälliges an seinen Augen bemerkt oder geklagt hätte, trat eine heftige Entzündung des rechten Auges auf; die Schmerzen waren intensiv und das Sehvermögen ging rasch und vollständig verloren. Carreras sah die Patientin 2 Monate später mit einer Geschwulst von gelblicher Farbe, ausgehend von der obern innern Partie der Sclera und bedeckt von der Conjunctiva. Der Grund der weiten unbeweglichen Pupille, unmittelbar dahinter, präsentirte sich mit schmutzig gelblicher Farbe. Carreras schwankte mit seiner Diagnose zwischen Gliom und Sarcom. Er exstirpirte den Bulbus sammt umliegenden Theilen. Die Geschwulst maass im transversalen Durchmesser 3½ cm., im sagittalen 1½ cm. und im verticalen 2 cm., ging vom vorderen obern Theil der Chorioidea aus und war, die Sclera durchbrechend, nach aussen gewachsen. Die vom grossen Tumor noch nicht ergriffenen Partien der Chorioidea waren reichlich besät mit kleinen runden weissen Knötchen, besonders dicht in der Umgebung der Geschwulst; die grössten davon erreichten 3 mm. Durchmesser; deren Centrum erschien eingedrückt. Die Choroidea war ausserdem in grosser Ausdehnung „bedeckt von einer falschen Membran von fibrinösem Aussehen und zwischen den Knötchen ohne Pigment". Die Retina war fast ganz verschwunden, der Opticuseintritt aber vollständig erhalten. Die mikroskopische Untersuchung ergab, dass die Peripherie der grossen Geschwulst aus einem Gewebe von Spindelzellen mit wenig Intercellularsubstanz bestanden. „Da, wo der Tumor die Chorioidea deckt, fand sich eine falsche Membran, Fibrinfibrillen und granulöse Leukocyten, Elemente, welche den entzündlichen Exsudationen eigen sind."

Fall 12. Pigmentirtes Spindelzellen-Sarcom (bei einem 52jährigen Mann), das in 1½ Jahren den rechten Bulbus vollständig zerstörte und einen grossen Theil des übrigen Orbitalinhaltes und kleinere Abschnitte der Lider in die Degeneration mit hineinzog. Die Geschwulst wurde möglichst sorfältig exstirpirt; einige Monate nach der Operation war noch kein Recidiv aufgetreten.

Fall 13. Gliom der Retina des rechten Auges (Knabe von 3 Jahren). Der weisse Reflex aus dem Auge wurde von den Eltern bemerkt, als das Kind ½ Jahr alt war; nach 1½ Jahren fing das Auge an voluminöser zu werden. Zur Zeit der Vorstellung war die Geschwulst aus der Orbita herausgewachsen, von der Grösse eines kleinern Apfels; der Bulbus war beinahe spurlos in ihr

[1] Die beigefügten philosophischen Betrachungen sind im Original nachzulesen.

aufgegangen. Die Orbita wurde fast vollständig ausgeweitet; das Aussehen aber, welches der Grund der Orbita trotzdem nach der Operation bot, liess Carreras eine Reproduction der Geschwulst fürchten; er hörte nichts mehr von dem Patienten.

Fall 14. Glio-Sarcom der Retina des linken Auges (Knabe von 4 Jahren). Der gelblichweisse Reflex aus dem Auge wurde von den Angehörigen bemerkt, als das Kind 2 Jahre alt war. Zur Zeit der Vorstellung war der Bulbus zerstört, die Geschwulst aus der Orbita herausgetreten, hühnereigross. Exstirpation; 9 Monate nachher noch kein Recidiv. Hingegen vereiterten später die Submaxillardrüsen und in der Gegend des processus mastoideus bildete sich eine hühnereigrosse, sehr harte Geschwulst. Der Fall konnte leider nicht weiter verfolgt werden.

Fall 15. Gliom der Retina des linken Auges (Mädchen von 6 Jahren). Im Alter von 2 Jahren wurde der Reflex aus der Tiefe des Auges bemerkt; 2 Jahre später traten Entzündungen auf; 1 Jahr nachher brach das Gliom durch und zur Zeit der Vorstellung waren Bulbus, der grösste Theil des übrigen Orbitainhaltes, Lider etc. in der Geschwulstmasse aufgegangen, die einen grossen Theil der Wange bedeckte. Exstirpation; die Heilung erfolgte in 43 Tagen; es war nichts Verdächtiges mehr zu entdecken bei Entlassung der Patientin; weiter konnte der Fall nicht verfolgt werden.

Fall 16. Cysticercus auf der Netzhaut (ist schon referirt in Nagel's Jahresb. v. 1873, S. 512).

Fall 18. Retinitis nephritica bei einem 21jährigen Mädchen, das verschiedene Mittel zur Abtreibung einer illegitimen Frucht genommen hatte. Im Anfange des 7. Schwangerschaftsmonates traten bei ihr Oedeme der Extremitäten auf und eine Abnahme des Gesichts, die in Zeit von einem Monat zur completen Amaurose führte. Im Anfange des 9. Monates erfolgte die Geburt eines todten Kindes; 2 Monate später wurde Carreras consultirt: das Mädchen war vollständig blind und körperlich colossal heruntergekommen. Der ophthalmoskopische Befund war charakteristisch, der Urin stark eiweisshaltig. Eine roborirende Behandlung, kräftige Nahrung, Eisenpräparate etc. brachten in kurzer Zeit der Patientin wieder etwas Sehvermögen zurück und nach 2 Monaten hatte sie rechts V$\frac{1}{2}$, links V$\frac{1}{3}$. Carreras schreibt die längere Fortdauer der Amaurose nach Ausstossung der Frucht hauptsächlich dem Einflusse der fruchtabtreibenden Mittel zu, welche das sonst kräftige Mädchen so sehr herunterbrachten.

Dr. Niederhauser in Barcelona.

IV. Jahresbericht der ophthalmologischen Literatur Italiens für 1878,

erstattet von **A. Meyer** in Florenz.

(Fortsetzung aus dem Novemberheft 1878.)

4) **Antwort auf die Bemerkungen des Prof. Dr. Sattler gegen die Arbeit „über die Lymphscheiden der Aderhautgefässe"** von Dr. F. Morano. Cf. Centralbl. f. Augenheilk. Febr. 1878.

---

5) **Ueber Glaucom** von Dr. Michele del Monte. Cf. das Ref. im Centralbl. f. Augenheilk. Mai 1878.

---

6) Siebenzig Cataractextractionen nach v. Gräfe's Methode von Dr. M. del Monte. (Ann. di Ott. 1878 Fasc. 2 u. 3, p. 197—235.)

Unter 70 Fällen 63 volle Erfolge, 3 unvollständige und 4 Verluste. Die erzielte S schwankte zwischen $\frac{1}{6}$ und $\frac{1}{4}$ und hob sich in einzelnen Fällen im Laufe der Zeit bis auf $\frac{1}{2}$. In 7,1 % trat Glaskörperverlust ein. Die mittlere Heilungsdauer betrug 10 Tage, doch konnten [1] 4 Kranke bereits am vierten Tage entlassen werden. In 2 Fällen wurden zurückgebliebene Staarreste noch mehrere Wochen nach der Operation mit glücklichem Ausgang operativ entfernt. In 2 anderen Fällen, in welchen wegen Prolaps. corp. vitr. die Extractien unvollendet blieb, wurde dieselbe nach je 10 und 14 Tagen mit bestem Erfolg ausgeführt. Der Druckverband wird 48 Stunden nach der Operation zuerst gewechselt. Am 4. Tage dürfen die Kranken das Bett verlassen und das Auge darf anfangen sich dem Licht auszusetzen.

---

7) Praktischer Nachweis des Astigmatismus und eine leichte Methode, selbigen zu corrigiren von Dr. Maimonide Levi. (Ann. di Ott. 1878 Fasc. 2 u. 3., p. 232.)

Ein viereckiger, 20 cm. hoher, 7 cm. breiter, an beiden Enden offener Blechkasten, an dessen einer Seite eine in einem graduirten Kreise drehbare Scheibe angebracht ist. Letztere trägt eine diametrale Reihe feiner, je 4 mm. von einander entfernter Löcher, die mit einem Streifen transparenten Papieres beklebt werden. Der Kasten wird vertical aufgestellt, in seinem Innern brennt ein Lichtchen. Das zu untersuchende Auge, eventuell bewaffnet mit dem seine S verbessernde sphär. Glas, blickt in 1,5 m. Entfernung auf die in gleicher Höhe mit ihm befindliche durchlöcherte Scheibe. Die Anwesenheit von Ast. verräth sich sofort durch Bewegungen und Formveränderungen der Lichtpunkte, sobald der Kopf nach rechts oder links geneigt wird. Sobald bei allmäliger Drehung der Scheibe die Reihe der leuchtenden Punkte eine zusammenhängende Linie bildet, so ist damit die Richtung des einen Hauptmeridians gegeben. Für diesen — für die Punkte nicht adaptirten — Meridian ist nun durch Vorhalten verschiedener cylindrischer Gläser der Grad des Ast. gefunden, sobald die leuchtende Linie sich in einer Reihe scharfbegrenzter Punkte aufgelöst hat.[2]

---

8) Ophthalmologisch-klinische Miscellen. Briefe an Prof. Quaglini von Dr. A. Ravá. (Ann. di Ott. 1878 Fasc. 2 u. 3, p. 248—265.)

1. Tumor cysticus (Steatom) der Brauengegend. Exstirpat. Tod
Kaum taubeneigrosser, unbeweglicher, von normaler beweglicher Haut überzogener, sehr langsam entstandener Tumor. Bei der ohne jegliche antiseptische Cautelen ausgeführten Operation musste der mit dem os frontis fest verwachsene Theil der Kapsel in situ belassen werden. Selbigen Abend Schüttelfrost, enorme Nachblutung aus der Wunde, sowie Epistaxis, durch liqu. stypt. gestillt. Patient entsinnt sich auf Befragen, dass er an Hämophilie leide. Die Blutungen wiederholen sich, Erysipel. capit., Verjauchung des pericran. Zellgewebes, Schüttelfröste und Tod.

2. An einem wegen centr. Leucoms und Synech. ant. iridektomirten Auge

---

[1] Mussten sie? H.

[2] Die Hauptmeridiane findet man rascher und einfacher mit den bekannten Tafeln von O. Becker. H.

führte Ravá die Tätowirung (4—5 Einstiche) mit schwarzer Tusche aus. Es folgte eitrige Irido-Chorioiditis und Atrophie. Ravá sucht die Ursache in dem Anstechen der in der Narbe befindlichen, noch nicht ganz atrophischen Irispartieen.

3. Erfolgreiche beiderseitige Extr. catar. im äussersten Stadium des diabetischen Marasmus.

4. Bei blepharit. follic. ulcerosa sind die einzig zuverlässigen Mittel: Epilation und Aetzen mit Lapis.

5. Ravá rühmt die zuerst von Quaglino vorgeschlagenen hypodermat. Injectionen von Calomel bei syphilitischen Augenaffectionen. Eine Besserung zeigt sich fast immer schon nach der ersten Einspritzung, doch ist diese jedenfalls noch einmal nach 2—3 Wochen und, wünscht man ganz sicher zu gehen, zum dritten und vierten Mal zu wiederholen. Oder man kann statt der Wiederholung innerlich Sublimat geben oder Unguent. Neapol. verordnen.

---

9) Angioma simplex orbitae dextr. Exstirpat. Heilung mit Conservirung des vollen Sehvermögens.[1] Von Dr. Francesco Gosetti. (Ann. di Ott. 1878 Fasc. 2—3, p. 265—286.)

Mann in den Siebenzigern. Der Tumor nimmt die laterale und die Hälfte der unteren Seite der Orbita ein, ist nicht compressibel, ohne Pulsation und Gefässgeräusche. Papille sehr hyperämisch, die Centralvenen stark geschwollen. Umgebung des Auges normal. Seit über 18 Jahren hat leichter, allmälig zunehmender Exophthalmus bestanden. — Die Exstirpation durch einen den oberen äusseren Orbitalrand umziehenden Schnitt gelang leicht. Heilung per prim. Beweglichkeit und S waren innerhalb weniger Wochen wieder hergestellt. Der Tumor ist elliptisch, die lange Axe misst 3, die kurze 2 cm., von ziemlich fester Consistenz, dunkelviolett, aus der Schnittfläche fliesst etwas schwärzliches Blut. Er besteht aus einer festen Bindegewebshülle, die zahlreiche Trabekeln ins Paranchym entsendet. Miskroskopisch zeigt sich letzteres als aus einem dichten Netz sich dendritisch verästelnder oder gerade und wenig verzweigt verlaufender Capillaren bestehend. In den Gefässinterstitien fanden sich keine zelligen Elemente.

---

10) Statistische und klinische Bemerkungen a. d. Universitäts-Augenklinik zu Modena (Prof. Manfredi) **1875, 76 und 77** von Dr. Giulio Saltini. (Ann. di Ott. 1878 Fasc. 2 u. 3, p. 286—375.)

Zahl der ambulatorischen Kranken in 3 Jahren 1643, der klinischen 290. Cataractoperationen im Ganzen 64, darunter 56 durch peripher. Linearschnitt. Von diesen 56 sind 44 (= 78,7 %) volle Erfolge, 2 (= 3,7 %) mittlere und 10 (= 17,8 %) Nichterfolge, von denen Verf. jedoch 8,9 % ausgeschlossen wünscht wegen der die Operation complicirenden schweren Zufälle oder schlechter Constitution und unruhigen Verhaltens der Patienten während der Nachbehandlung. In 11 Fällen trat Glaskörperverlust ein. — Bei den Discissionen wurde sowohl Kerato- als Scleronyxis angewandt, gefolgt von Linearextraction.

Glaucom scheint in der Provinz Modena sehr häufig zu sein: es wurden im genannten Triennium 47 Glaucomkranke aufgenommen, an denen 64 Iridektomien ausgeführt wurden und 20 Fälle stellten sich ambulatorisch vor. Im

---

[1] Vgl. Virchow Onkologie. III, 1, p. 331. H.

Ganzen also fast 3,5 % der Krankenzahl. In $\frac{5}{6}$ der Fälle war das Glaucom chronisch und bei mehr als der Hälfte wurde Erblichkeit constatirt. Dass es oft nicht gelingt, ein ganz bis an die Peripherie reichendes Colobom herzustellen, hat seinen Grund in einer, allen glaucomatösen Augen eigenen, anatomischen Alteration, auf die zuerst Manfredi aufmerksam gemacht hat, nämlich in der mehr oder weniger ausgedehnten Adhärenz der peripheren Iriszone mit dem Corneosceralrande, wodurch die Vorderkammer beträchtlich verengert und der Fontana'sche Raum völlig obliterirt wird. Es wird so für die lymphatische Circulation ein mechanisches Hinderniss gesetzt, welches schon an und für sich einen grossen Theil der glaucomatösen Erscheinungen erklärt. Die Weber'sche Glaucomtheorie wurde bereits von Quaglino (Ann. di Ott. 1871 Fasc. 1) und von Manfredi (Ann. di Ott. 1876 Fasc. 2 u. 3) angedeutet, was weder Knies, noch Wecker und Schnabel bekannt gewesen zu sein scheint.

Von klinischen Notizen heben wir Folgendes hervor: Hypodermatische Calomelinjectionen waren besonders bei Iritis und Keratoiritis von glänzender Wirkung. Doch hat Saltini, von der Ansicht ausgehend, dass die Injection wohl wesentlich als Revulsivum wirke, in 2 schweren Fällen von Iridokeratitis und ulcerativer Keratitis Injectionen von feinster, in Glycerin suspendirter Sägespähne und Holzkohle ausgeführt, die den gleichen vorzüglichen Erfolg hatten. —

Epithelioma corneae bei einem 30jährigen Mann. Die Hornhaut ist zu $\frac{4}{5}$ von der membranösen, rauhen, rosarothen und 2 mm. erhabenen Neubildung bedeckt. Nach der Abtragung besteht die locale Nachbehandlung in der Application von Chlorkali in Lösung oder Pulver. Nach einem Jahr kein Recidiv.

Bei dem, wegen heftiger Neuralgien enucleirten, etwas atrophischen Bulbus eines 44jährigen Mannes findet sich das ganze Innere mit einem melanot. Rundzellensarcom ausgefüllt.

Erectile Gefässgeschwülste. 1) Kind von 13 Monaten, trägt seit der Geburt am rechten unteren Augenlid eine gestielte, flachrundliche, etwas über 1 cm. im Durchmesser haltende, weiche, dunkelrothe, beim Weinen anschwellende Geschwulst. Abschnürung mit Kautschukfaden, Heilung nach 15 Tagen. 2) Angeborener erectiler Tumor des linken unteren Augenlides eines $2\frac{1}{2}$monatlichen Kindes. Erbsengross und ohne scharfe Grenze. Heilung nach 7 Injectionen mit Chloralhydrat (5—6 Tropfen einer 20 % Lösung) in 10 bis 14tägigen Intervallen. 3) Erectiler Tumor des rechten Oberlides eines 40jährigen Mannes, 2 cm. im Durchmesser. Guter Erfolg nach Injectionen von Chloralhydrat.

Kleine Epitheliome der Lider wurden in mehreren Fällen durch Bepulvern mit Chlorkali und Ueberschläge von einer gesättigten Lösung desselben nach Verlauf eines Monats mit Hinterlassung einiger Knötchen zur Vernarbung gebracht.

Bei Tumor lacrymalis mit beträchtlicher Erweiterung des Sackes spaltet Manfredi denselben mit Einschluss des lig. palp. seiner ganzen Länge nach, füllt ihn bis zum zweiten oder dritten Tage mit Charpiewicken aus und betupft seine Oberfläche alsdann durch ein Speculum mit Antimonbutter, worauf aufs Neue Charpie eingelegt wird. Stärkere Reaction folgt niemals und Saltini rühmt sie als die rascheste und wirksamste Methode, die nie weder functionelle noch cosmetische Unzuträglichkeiten im Gefolge habe.

In mehreren Fällen von Coloboma chorioideae wurde der etwaigen Sichtbarkeit des Sehrothes an der Stelle des Defekts besondere Aufmerksamkeit gewidmet und wurden die Kranken zu dem Behufe Morgens beim Erwachen sofort

untersucht. Es liess sich indessen seine Anwesenheit trotzdem nicht constatiren.

Coloboma chorioid. partial. von elliptischer Form, nach aussen hin sehr wenig nach unten 2 mm. von der Papille entfernt gelegen und von Pigment umsäumt. S und G.F. normal.

Referate.

1) **Untersuchungen über die opt. Constanten des Auges** von Dr. A. v. Reuss, Privatdocent in Wien. Ann f. O. XXIII, 4, S. 183—268.[1]

Die aus sorgsamer Messung von 21 Augen (6 *e*, 12 *M*, 3 *H*) sich ergebenden Mittelzahlen resp. Grenzwerthe sind

	e	*M*	*H*
ϱ Krümmungsradius der Hornhaut in der Gesichtslinie	7,44 mm.	7,52	7,39
r Krümmungsradius der vorderen Linsenfläche[2]	10,8	12,69	11,76
i Krümmungsradius der hinteren Linsenfläche[2]	8,21	9,05	7,58
D Abstand der Pupillarebene vom Hornhautscheitel[2]	2,84 bis 3,23	3,08 bis 3,86	2,47 bis 3,28
δ Linsendicke	3,8	3,38	3,61
Brennweite der Crystalllinse	60,93	68,61	61
Hintere Hauptbrennweite des Auges	20,88	22,03	20,95 bis 21,37
Augenachse	22,59 bis 24,72	24,18 bis 32,64	19,19 bis 20,78

In Kürze zusammengefasst, sind die Hauptresultate der vorliegenden Arbeit folgende:

1) Der dioptrische Apparat zweier Augen von derselben Refraction, seien es emmetropische Augen oder zwei Augen von hochgradiger Ametropie, kann sehr verschieden sein.

2) Diese Verschiedenheit ist jedoch nicht allein von der verschiedenen Wölbung der Hornhaut abhängig, sondern im gleichen Grade von verschiedenem Brechwerth der Linse.

3) Die Tiefe der Vorderkammer ist im Allgemeinen geringer, als die bisherigen Messungen ergaben, sie ist bei Emmetropen nicht immer gleich tief und steht bei Myopen nicht im geraden Verhältnisse zur Höhe der Myopie.

4) Die Entfernung des hinteren Linsenscheitels vom Hornhautscheitel ist kleiner.

---

[1] Dass diese wichtige Arbeit unseren Lesern erst so spät unterbreitet wird, ist Folge eines kleinen Malheurs — das Referat nebst Arch. XXIV, 4 war der Redaction verloren gegangen.

[2] Für das fernsehende Auge.

5) Die emmetropischen Augen haben eine Linse von viel grösserer Brennweite, eine Vorderkammer von etwas geringerer Tiefe und eine längere Augen-Axe, als man bisher angenommen. Auch die neueren Werthe des Listing-Helmholtz'schen schematischen Auges sind daher noch zu klein.

6) In myopischen Augen ist der Krümmungsradius der vorderen Linsenfläche in der Regel viel grösser, als bei Emmetropen, im Allgemeinen gilt dies auch von der hinteren Fläche der Linse. Entsprechend ist fast ausnahmslos die Brennweite der Linse bei Myopen grösser, als bei Emmetropen. Ein durch höheren Brechwerth der Linse myopisches Auge hat sich unter den gemessenen nicht befunden.

7) Die Dicke der Linse der Myopen ist mit wenigen Ausnahmen geringer, als die der Emmetropen.

8) Die Hauptbrennweiten des Auges sind bei den Myopen im Allgemeinen grösser.

9) Bei der Mehrzahl der Myopen liegen beide Knotenpunkte hinter der Linse, oder der vordere liegt wenigstens der hinteren Linsenfläche sehr nahe.

H.

Ueber Sehpurpur. (Vgl. 1877, S. 20, 82, 152, 221; 1878, S. 88, 120, 126, 235.)

2) **Ueber Sehpurpur und Retinaströme,** von F. Holmgren. W. Kühne's Untersuch. II, 1, 81. 1878.

Die für Netzhautreizung charakteristische Stromesschwanknng findet auch im purpurlosen Frosch- wie Kaninchenauge statt. Der Sehpurpur hat keine[1] wesentliche Bedeutung für das Sehen. Sehpurpur und Retinaströme verhalten sich nach lange vorausgeschickter Trennung der Sehnerven (beim Kaninchen) wie vorher. [Dies macht den physiologischen Werth jener „Retinaströme" etwas zweifelhaft.]

---

3) **Untersuchungen über den Sehpurpur,** von A. Ewald u. W. Kühne. Ibid. I, 3, 248—290; I, 4, 370—470.

Unabhängig von den allgemeinen durch Blut- und Lymphströmung bewirkten Ernährungsvorgängen erfolgt die Rückkehr der Retinafärbung (Regeneration) nach der Zersetzung durch Licht unter wesentlicher Betheiligung ihrer äussersten epithelialen Schicht (Regenerator). Die in diesen enthaltene, wirksam an die Stäbchen gelieferte Substanz wird als Rhodophylin bezeichnete

Die Verf. fanden aber auch, dass es eine schwache Autoregenerae tion des Sehpurpurs giebt, woran sich kein lebendes Gewebe betheiligt und dass, wenn die lichtgebleichte Retina wieder in's Dunkle gebracht wird, die erstgebildete Farbe gelb, die letzte Purpur ist; sie schlossen, dass es neben dem Sehgelb und Sehweiss eine Substanz in der Netzhaut gebe, welche die Regeneration im Dunklen bewirke (Rhodophylin). Abgesehen davon, ist das Retinaepithel das einzige Gewebe, welches die Stäbchen wieder färbt. Abgestorbene Netzhäute können von überlebendem Epithel gefärbt werden. An der 2 Proc. ätherfreien Cholatlösung des Sehpurpurs konnte Autoregeneration beobachtet werden; Rhodophylin geht mit in die Lösung.

---

[1] Im Original p. 86 steht „eine" statt keine.

Epithellösungen zeigten, dass im Epithel selbst unter Umständen Purpurbildung vorkommt. In den Epithelzellen ist alles enthalten, was zur Bildung fertigen Sehpurpurs beisammen sein muss. Boll's Angabe, dass Sehgelb mit dem Farbstoff der retinalen Oelkugeln identisch sei, wird nicht bestätigt; Lutein ist wieder etwas anderes.

Der Auffassung der Netzhautfarbe als einer zum Sehen essentiellen Substanz war noch hinderlich gewesen, dass Licht, welches für die Zwecke des Sehens weitaus genügt, beim Frosch die Retinafarbe gar nicht angriff, und dass directes Sonnenlicht mindestens 10 Minuten erforderte, um den Sehpurpur total zu entfärben. Die Netzhautfarbe der Säuger wird intra vitam von gleichem Licht 60 Mal schneller entfärbt. Auch bei nicht curarisirten, nur passend fixirten Kaninchen wurden, nach Atropinisirung, vortreffliche Optogramme, besonders nach 3—5 Minuten, erhalten. Von einem 50 mm grossen, 250 mm entfernten Object war das Netzhautbild 1,5 mm gross. [Also annähernd die Knotenpunkts-Netzhautdistanz $y = \frac{1,5 . 250}{50} = 7,5$ mm.] Es ist nicht unmöglich, Augenblicksoptogramme zu gewinnen. Der Anfang der Regeneration ist beim lebenden Kaninchen nach 7 Minuten bemerkbar; vollständiger, auch auf die Sehleiste (jenen intensiven Purpurstreifen der Kaninchennetzhautmitte) sich erstreckender Verlust an Sehpurpur erfordert mindestens 33 Minuten Dunkelheit zum Wiederersatz. Die Anfänge der Optogramme werden in der That so rasch wieder verwischt, wie es die auf Photochemie des Purpurs begründete Hypothese des Sehens erfordert.

In der isolirten wie in der lebenden Netzhaut giebt es nur ein farbiges Zersetzungsproduct des Sehpurpurs, das Sehgelb, und das Verhältniss des Sehgelb zum Purpur bedingt die Nüancen der Retinafarbe nach Einwirkung des Lichtes: wo das Sehgelb so schnell oder schneller zersetzt wird, als der Sehpurpur, wird die Netzhaut rosa oder lila; wo das Umgekehrte stattfindet, roth, orange, chamois oder gelb.

Die lebende Retina vor aller Lichtwirkung ist purpurn; rothes Licht (bis C), bleicht den Purpur langsam, aber zweifellos; die übrigen Farben um so mehr, je brechbarer sie sind, kräftige Belichtung von genügender Dauer verdickt die Stäbchenaussenglieder des Frosches. Durch Belichtung haften die Epithelien an den Stäbchen fester. Der Abschnitt über die Chemie des Sehpurpurs muss im Original nachgelesen werden, da die vielen Einzelbeobachtungen sich nicht kurz excerpiren lassen.

---

4) **Ueber lichtbeständige Farben der Vogel-Netzhaut** von W. Kühne. Unters. I, 4. pag. 341.

---

5) **Fortgesetzte Untersuchungen über die Retina und die Pigmente des Auges** von W. Kühne, Untersuch. II, 1., pag. 89 u. fgd.

Die Retina eines während der Agonie mässig belichteten Menschenauges sah hellrosenroth aus, weniger im Umkreise der Macula, die citronengelb aussah. Dies stimmt mit der Vertheilung der purpurlosen Zapfen, deren Zahl von der Macula zum Aequator beim Menschen continuirlich abnimmt.

Das braune Pigment des Auges kann durch monatelange Exposition an's Licht ausgebleicht werden, wenn O zutritt; eine sehr geringe Ausbleichung scheint auch intra vitam durch intensives Licht stattzufinden.

„Als ich dem Farbstoff der Stäbchen den Namen Sehpurpur gab, schloss

ich die Hypothese daran, dass der Körper die Function habe, im Leben vom Licht zersetzt zu werden und Producte zu liefern, welche als chemische Reize auf die Sehzellen wirken. Keine Thatsache ist bekannt, welche diese Hypothese wiederlegt, obwohl es ein Sehen ohne Sehpurpur giebt.“ H.

---

6) **Ueber den Stand der Farbenfrage** von Dr. Stilling. Archiv f. Augenheilk. von Knapp und Hirschberg, VIII, 1, p. 18—37. 1879.

Verf. bemüht sich in diesem Aufsatze einen Ueberblick über das bisher auf diesem erst in den letzten Jahren genauer durchforschten Gebiete Gefundene zu geben, und die Gesichtspunkte zu erläutern, von denen weitere Forschungen auszugehen haben.

Bezüglich der Theorie steht St. völlig auf dem Standpunkte Hering's, dessen Sätze er für das ganze Gebiet der Farbenblindheit als gültig zu erweisen trachtet. Er theilt demnach die Farbenblindheit in eine totale und eine partielle, letztere wieder in Roth-Grünblindheit und Blau-Gelbblindheit. Nicht nur auf normalem, sondern auch auf pathologischem Gebiete hält Verf. diese Eintheilung aufrecht; an die Farbenblindheit schliesst sich die herabgesetzte Farbenempfindlichkeit, die für Roth-Grün, für Blau-Gelb und die totale also völlig dem Hering'schen Gesetze des Antagonismus zweier Grundempfindungen entsprechend. Ueberhaupt sieht St. in seinen Beobachtungen an Farbenblinden fast lediglich die experimentellen Belege für die Heringschen Sätze.

Bezüglich des Sehens der partiell Farbenblinden im Allgemeinen hebt St. hauptsächlich zweierlei hervor. Erstens die feine Unterschiedsempfindlichkeit für Farbentöne, welche direct aus der Zusammensetzung ihres Farbensystems aus zwei antagonistischen Grundfarben abzuleiten sei, und welche in erster Linie die Farbenblinden in dem häufig richtigen Unterscheiden objectiver Farben unterstütze, zweitens die grossen Unterschiede in der Empfindlichkeit für homogenes Licht bei Farbenblinden derselben Kategorie, welche die Verschiedenheiten im Sehen objectiver Farben bedingen. Für das Studium der mangelhaften Grundfarbenempfindungen hält St. die Methode des Simultancontrastes, wie die farbigen Schatten ihn zeigen, für die beste. Es sei dieselbe jedoch besonders dahin zu verbessern, dass die zweite Lichtquelle zur Vermeidung von Contrasten, welche auch das farbenblinde Auge wahrnehmen kann, entsprechend gefärbt zu wählen sei. Wenn für ein normales Auge ein Simultancontrast zwischen rothem und weissem, oder grünem und weissem Lichte hergestellt sei, so sei für ein roth-grünblindes Auge nunmehr ein Contrast zwischen Gelb und Weiss vorhanden, da jedes rothe Glas und auch manches grüne viel gelbe Lichtstrahlen durchlassen, und folglich der Schatten dem normalen Auge purpurroth oder grünlich-blau, dem roth-grün-blinden dagegen blau erscheinen könne. Die zweite Lichtquelle sei daher bei rother und grüner Beleuchtung gelb, bei blauer und gelber dagegen röthlich zu färben, da blaue wie gelbe Gläser rothe Strahlen durchlassen, und für ein blau-gelbblindes Auge bei solcher Beleuchtung ein Contrast zwischen roth und weiss gegeben sein könne. —

Behufs diagnostischer Zwecke bei Massenprüfungen muss das Princip der Pseudo-Isochromasie befolgt werden. Selbst wenn die bisher herausgegebenen noch technische Fehler aufweisen, so ist doch der vorgezeichnete Weg der sicherste und kürzeste. [Ob das Ziel schliesslich auf dem Wege der Chromolithographie oder auf dem der Wollstickerei (H. Cohn) erreicht wird, ist gleichgültig.] Um wirkliche Farbenblindheit auf pseudo-isochromatischem Wege zu

diagnosticiren, wählt man für die Roth-Grünblindheit am besten die Farben Gelb und Roth, da dieselben den betreffenden Farbenblinden nur Gelb erscheinen können, und nicht wie grüne oder purpurne Töne bald gelb, bald blau, bald grau, je nach der Empfindlichkeit für homogenes Licht. Auch kann man alsdann die Untersuchung bei künstlicher Beleuchtung vornehmen. Auch die quantitativen Bestimmungen, sowie endlich die Aufdeckung der Simulation erledigen sich vermittelst dieser Methode am leichtesten. —

In Bezug auf die klinischen Farbenprüfungen erwartet St. am meisten von der weiteren Ausbildung der Untersuchungsmethoden, welche sich auf die Prüfung der Empfindlichkeit für homogenes Licht beziehen. — St.

---

7) **Ein Fall von spongiöser Iridochorioiditis, welche beide Augen in einem Zeitraume von sieben Monaten befiel,** von Knapp. Archiv f. Augen- u. Ohrenheilk. VII. 2, 265—268.

Ein 27jähriger Mann wurde nach einer Gonorrhoe von rechtseitiger Iritis befallen, die sehr heftig auftrat und nach 12tägigem Bestehen ein fibrinöses, das ganze Pupillargebiet, bald auch die ganze vordere Kammer bedeckendes und den Glaskörper infiltrirendes Exsudat setzte. Letzterer bildete sich nach 25 Tagen wieder vollständig zurück und Patient blieb sieben Monate vollkommen gesund. Dann trat derselbe Process, mit demselben schwammigen, grauen Exsudat in der Vorderkammer und Glaskörper linkseitig auf und endete ebenfalls nach 5 Wochen mit vollständiger Heilung.

Hervorzuheben sind hier das Befallenwerden des zweiten, früher frei gebliebenen Auges nach 7 Monaten und das schubweise Auftreten der Exsudation, nachdem die Resorption des in den ersten Tagen aufgetretenen Exsudates bereits eingeleitet war. Die Prognose dieser Affection ist stets günstig.

Landsberg.

---

8) **Beobachtungen und Bemerkungen über Eserinwirkung bei Glaucom** von Knapp. Arch. f. Augen- u. Ohrenkr. VII. 2. 257—265.

In einem Falle von acutem Glaucom trat vollständige und noch 5 Monate später andauernde Heilung durch $\frac{1}{2}$ % Eserinlösung (neben Hirudin. und Laxant.) ein, während in zwei anderen Fällen von acutem Glaucom bei Eserin nur vorübergehenden Erfolg gehabt und die Iridectomie nicht zu ersetzen vermochte. Bei chronischem Glaucom lauten Knapp's Erfahrungen entweder negativ oder ungünstig: in keinem Falle von chronischem oder subacutem Glaucom hatte sich irgend ein Nutzen vom Eserin gezeigt, wohl aber wurden einige, von denen ein Fall ausführlicher beschrieben wird, dadurch verschlimmert, da das Eserin einen heftigen acuten Anfall hervorrief. In diesem, mit Excavation der pap., S $\frac{10}{200}$ und ohne nachweisbare Sehfeldbeschränkung trat nach dreitägiger Eserinanwendung entzündliches Glaucom ein, gegen welches sich dann auch die regelrecht und zufallsfrei ausgeführte Iridectomie ohnmächtig erwies. In Fällen, wo Eserin zur Vorbereitung für die Iridectomie angewendet worden, entwickelte sich manchmal Iritis mit oft bleibenden hinteren Synechien. Ganz wirkungslos blieb es bei absolutem Glaucom (1 Fall). Nützlicher erwies sich das Eserin bei Hornhautfisteln, indess vermochte es in einem der vier angeführten Fälle den Verschluss nicht zu bewirken, was erst durch die Iridectomie gelang. Im Ganzen stimmt Verf. betreffs der Wirkung des Eserin mit Laqueur und A. Weber

überein, dass es nur ausnahmsweise acutes Glaucom heilt, dass aber die, wenn auch vorübergehende, doch jedenfalls nachweisbare Besserung eine vortheilhafte Vorbereitung für die Operation bildet, während es bei chronischem oder subacutem Glaucom wirkungslos oder gar schädlich ist. Beim acuten Glaucom findet das Eserin seine Grenze, sobald die Myosis nur unvollkommen und die Reduction der Spannungserhöhung ungenügend wird, oder wenn Rückfälle eintreten; dagegen ist es als Vorbereitung zur Iridectomie ganz besonders indicirt, wenn der Bulbus ungewöhnlich hart, die Pupille sehr weit und die Vorderkammer sehr flach ist.

Den prophylactischen Werth des Eserins bestreitet Knapp nicht, obgleich er keine eigenen Erfahrungen darüber besitzt. Landsberg.

Neue Apparate, Instrumente, Medicamente.

Ueber eine neue Form des Augenspiegels. Von Dr. Gustav Engelhardt. München, Knorr u. Hirth 1878. 36 S. 1 Taf.

Das zu untersuchende Auge erhält Licht vermittelst einer dicht vor demselben stehenden planparallelen unbelegten Glasplatte.

Der auf diese Weise beleuchtete Augenhintergrund wird nun durch ein System von Linsen betrachtet, welches sich zwischen der spiegelnden Platte und dem beobachtenden Auge befindet.

Durch diese Anordnung sind alle von den Linsenflächen herrührenden Reflexe, welche bei den bisher üblichen Untersuchungsmethoden so störend sich erwiesen, von vornherein beseitigt, und es können deshalb die verschiedensten Linsencombinationen nach rein dioptrischen Gesichtspunkten zur Verwendung kommen.

Man kann ein möglichst grosses Stück des Augenhintergrundes flächenartig mit einem Schlage übersehen, da man, der Rücksicht auf die störenden Reflexe entbunden, eine Linsencombination, — in unserem Instrumente sind 2 Linsen von 12 resp. 15 Cm. Brennweite und je 6 Cm. Apertur gewählt, — anzuwenden im Stande ist.

Das auf Einmal in dieser Weise übersehene Stück des Augenhintergrundes ist wenigstens so gross, als es im aufrechten Bilde wahrgenommen werden kann.

Durch Veränderung der Stellung der Linsen zu einander ist es ermöglicht, ein sehr grosses Stück des Augenhintergrundes in geringerer Vergrösserung, sowie ein etwas kleineres Stück in bedeutender Vergrösserung zu untersuchen.

Im ersten Falle beobachtet man ein reelles umgekehrtes, im zweiten ein virtuelles umgekehrtes Bild.

Durch Einschaltung einer zweiten Glasplatte, die ebenfalls im Winkel von $34\frac{1}{2}^{0}$ angebracht ist, wird das Instrumemt zu einem Polarisationsapparat vervollständigt, bei dem die erste Platte den Polarisator, die zweite den Analysator darstellt.

Das von dieser zweiten Platte reflectirte Bild lässt sich auf der Ebene des Tisches zeichnen.

Die Untersuchung geschieht bei weiter oder erweiterter Pupille ohne alle Schwierigkeit; bei enger Pupille ist durch die dem Instrumente beigegebenen Diaphragmen die Beobachtung wesentlich erleichtert.

Ein einfacher Versuch gestattet die Beobachtung des objectiven Bildes auf der Netzhaut.

Die Leichtigkeit, mit welcher man bei Anwendung dieses Apparates ein

ruhiges und klares Bild des Augenhintergrundes erhalten kann, lässt die Hoffnung wohl nicht unberechtigt erscheinen, dass diese neue Form des Augenspiegels nicht nur in den Augenkliniken, in den ophthalmoscopischen Unterrichtscursen, sondern auch in den physiologischen Instituten Eingang finden werde.

Das grosse Interesse aber, dessen sich die wissenschaftliche Pflege der Beziehungen der Allgemein-Leiden und Organ-Erkrankungen zu den ophthalmoscopischen Befunden in neuerer Zeit zu erfreuen hat und der Eifer, mit dem rüstig strebende Kräfte diesem hochinteressanten Gebiete sich zuwenden, dürfte den Apparat bald auch auf medicinischen und psychiatrischen Kliniken als eine nicht unwillkommene Bereicherung des diagnostischen Instrumentariums Aufnahme finden lassen.

(Der Apparat ist ein stabiler, für 125 Mark bei Th. Edelmann in München zu haben.)

Vermischtes.

1) In Börner's Wochenschrift 1879 No. 2 ist zu lesen: „Dem Vernehmen nach hat Prof. Leber in Göttingen die Berufung nach Würzburg definitiv abgelehnt und ist nunmehr Prof. Michel in Erlangen in Aussicht genommen, den Prof. v. Hippel in Königsberg ersetzen würde".

2) Unsere geehrten Correspondenten im Auslande werden um gefällige Einsendung der etwa noch rückständigen Jahresberichte für 1878 höflichst gebeten.

Bibliographie.

1) Atlas des maladies profondes de l'oeil comprenant l'opthalmoscopie par Maurice Perrin, Prof. . . . ; II. edit. augmentée de 2 planches, et l'anatom. patholog. par F. Poncet (de Cluny) méd. maj. Ouvrage comprenant 92 planches en chromolith. Paris G. Masson Edit. Boulevard St. Germain 1879. 100 frcs. Der erste Theil dieser bemerkenswerthen Publication enthält den um 2 Tafeln vermehrten Atlas der Ophthalmoscopie von Perrin, dessen erste Auflage 1870 erschienen, auf 26 Tafeln mit je 6 Bildern. Zuerst werden die mit focaler Beleuchung sichtbaren Veränderung (Leucoma, Synech. ant. und post., Catar. incip., Glaucoma) vorgeführt in ungefähr zweifacher Vergrösserung. Dann folgt die einfache Durchleuchtung des Auges (Cataract., auch secund., Synchys., Opac. vitr., amot. ret. etc.). Der Hr. Verf. bildet dem Anfänger Alles ab, die störenden Reflexe wie die Enge des Gesichtsfeldes vom umgekehrten Bilde bei unzweckmässiger Haltung der Convexlinse.[1] Folgen zahlreiche Typen des normalen Augengrundes. Wenn Hr. Perrin mit den meisten Autoren ophthalmoscopischer Atlanten das Schicksal theilt, die classischen Abbildungen von Ed. v. Jäger nicht zu erreichen, so liegt das daran: 1) dass nicht er selber, sondern Hr. Regamey die Zeichnungen angefertigt; 2) dass er fast ausschliesslich das umgekehrte Bild[2] und sehr schwache Vergrösserung (etwa 4:1) bevorzugt; 3) dass einzelne Colorirungsfehler vorgekommen sind, welche allerdings zum Theil im Text emendirt sind. Fig. 1, VI ist das Bild des Augengrundes eines 23jährigen „Schwarzen von kaukasischer Race": es dürfte nach dem, was wir selber gesehen, mit dem Hintergrundsbild des Negers gestimmt haben. Grosse Sorgfalt ist auf die Darstellung resp. Beschreibung der senilen

[1] Nur möchten wir bezüglich IV,5 bemerken, dass bei der günstigsten Beleuchtung das Bild der Iris verschwinden muss. (Helmholtz, physiologische Optik p. 179, a 1856.)

[2] Die Netzhautvenen sind fast immer als rothe Bänder ohne Reflexstreifen gezeichnet, auch in dem aufrechten Bilde VII, 4.

(grauröthlichen weinhefeähnlichen) Verfärbung der Papille verwendet. Auch ist der Augengrund bei Cholera asphykt. dargestellt.[1] Von den pathologischen Befunden wollen wir ferner kurz hervorheben: doppelt contourirte Nervenfasern, Chorioïdit. diss. und Retinochoroïd. Den Beschreibungen sind hypothetische Deutungen des Befundes beigefügt. Die Aetiologie ist immer sorgsam berücksichtigt. Als chorioïdite atheromateuse wird ein Fall bezeichnet, wo das Pigmentepithel atrophisch, die Aderhautgefässe gelblich, einzelne schwarze Herde, $S = \frac{1}{10}$ mit G F-beschränkung. Das Staph. post. wird verfolgt von den leichtesten zu den schwersten Formen; dieselben werden in drei Grade eingetheilt. Naturgemäss schliessen sich hieran die Netzhautablösungen.

Albuminurische Retinitis wird durch Beschreibung und Abbildung von der syphilitischen getrennt. Folgen die einfachen und neuritischen Atrophien, daunter eine einseitige, nach einem Säbelhieb über den Kopf vor 53 Jahren. Verf. ist auch bestrebt, verschiedene Stadien desselben Leidens darzustellen, so z. B. von Neuroretinitis. Neuroretinit. sin. durch traumat. Aneurysma der art. ophth. ist ebenso so selten wie interessant durch die Heilung. Die leukaemische Retinitis sowie die intraoc. Cysticerken und Aderhautcolobome sind dem Atlas von Liebreich entlehnt. Die Retinitis pigment. ist leicht, die Embolie der art. centr. nicht zu erkennen, auch nicht alle Fälle des Glaucoma oder die Ret. leukaem. XXV, 2.[2] Von Interesse sind noch Zerreissung des retrobulbären Sehnerven, Aderhaut-Ruptur und Tuberkel.

In dem zweiten Theil hat Hr. Poncet, von dessen vortrefflichen Präparaten wir 1876 einiges in de Wecker's Klinik zu sehen Gelegenheit fanden, wenn wir nicht irren, ein Schüler von Ranvier, die Typen der Veränderungen des Augengrundes, nach eigenen Präparaten, die er selber mittelst der Camera clara auf Stein gezeichnet, in der durch die Tinction gewonnen Colorirung abgebildet und durch einen kurzen Text erläutert. Dieses Werk reiht sich den modernen Werken von O. Becker und H. Pagenstecher würdig an. Schade, dass über das klinische Verhalten der Fälle nur ausnahmsweise berichtet wird!

Taf. 1 zeigt die Congestion der Aderhaut und ihr Oedem mit alten Blutungen.[3] Sehr interessant ist (Taf. 2) die Blutung in die mittleren Choroïdallagen und in den suprachoroïdalen Lymphraum sowie das purulente Oedem. Bei chronischer purulenter Choroïditis nach Staaroperation (Taf. 5) ist die Aderhaut verdünnt und durchaus vollgestopft mit Eiterzellen. Der Autor unterscheidet von dem purulenten Oedem durch Diapedesis das durch endotheliale Proliferation (Taf. 6). In einer atrophischen Plaque verliert die Aderhaut $\frac{3}{4}$ ihrer Dicke sowie ihre Blutgefässe und wird in verdichtetes Bindegewebe umgewandelt. Die warzigen Drusen der Glaslamelle enthalten phosphorsauren Kalk. Der Verknöcherung des Auges sind die Tafeln 10 und 11 gewidmet. In einem Falle von alter Netzhautablösung sind die praechoroïdealen Knochenschichten concentrisch um wirkliche Havers'sche Canäle angeordnet, was bezüglich der Histogenese angemerkt zu werden verdient.[4] Das gleiche gilt von einem intrachoroïdalen Knochen.

---

[1] Vgl. A. v. Graefe, Arch. f. Ophth. XII, 2, 207. 1866.

[2] Text XXVI, 2—6 gehört zu Fig. XXV, 2—6; T. XXV, 2—6 — F. XXVI, 2—6, in den zuerst ausgegebenen Exemplaren.

Druckfehler II, 2 plaies statt places; VII, 2 interne statt externe; XXVI, 1 Z. 14 simulant statt stimulant.

[3] Anhyste soll structurlos heissen, also anhiste.

[4] Vgl. Busch, Verhdlg. d. physiol. Ges. z. Berlin 1878.

Bei einem Choroïdaltuberkel (acute Tuberculose) finden wir bemerkenswerth, dass Riesenzellen nicht erwähnt werden. (Schluss folgt.)

2) Traité complet d'Ophthalmologie par L. de Wecker et E. Landolt. Anat. micr. par les prof. J. Arnold, A. Iwanoff, S. Schwalbe et W. Waldeyer I, 1. avec 146 fig. et 2 planches, 672 Seiten. (Zugleich dritte Auflage des Traité de Wecker.) Paris V. Adr. Delahaye, 1879.

Pag. 1—24 enthält die Arbeit von Waldeyer (Graefe-Saemisch I, 243—254) über Lider und Bindehaut, ins Französische übertragen von Dr. Gauran; darauf folgt die ebenfalls dem Werke von Graefe-Saemisch entnommene microscop. Anatomie von Merkel und endlich eine sorgsame Abhandlung über die Krankheiten der Lider und der Bindehaut von L. de Wecker mit zahlreichen Originalbeobachtungen.

Der zweite Theil des Bandes enthält die Ophthalmometrologie von Snellen und Landolt (Graefe-Saemisch), von Landolt mit zahlreichen Zusätzen und Verbesserungen versehen.

Es wird gewiss für das Studium der Ophthalmologie in den romanischen Ländern — in denen die Kenntniss der deutschen Sprache zur Zeit doch noch sehr wenig verbreitet ist — im höchsten Maasse förderlich sein, dass die beiden hochgeschätzten Autoren sich vereinigt haben, in französischer Sprache die Errungenschaften der Wissenschaft, die in dem grossen Sammelwerke von Graefe-Saemisch niedergelegt sind, mit ihren eigenen Beobachtungen und Erfindungen, in einem so elegant geschriebenen und ausgestatteten Werke zu veröffentlichen.

3) The human Eye; its opt. construction, popularly explained by R. E. Dudgeon, M. D. London, Hardwicke and Bogue, 192 Picc. W. 1878. 8⁰. 92 S. mit 31 Fig. Wer die dem Deckel des Büchleins eingepresste Titelvignette betrachtet, mag zunächst bedenklich den Kopf schütteln. Es ist eine biconcave Linse, welche ein stark divergirendes Strahlenbündel stark convergent macht. Schnell erinnert man sich aber, dass die Linse mit Luft gefüllt und in Wasser eingetaucht zu denken ist. Das Sehen unter Wasser ist es, welches der Verf. hauptsächlich behandelt, sowohl nach der Theorie der Lichtbrechung, als auch nach seinen eifrigen Beobachtungen in den Schwimmbädern Londons sowie an der Seeküste. Ausserdem wird die Dioptrik der Linsen und des Auges in populärer Darstellung abgehandelt.

Der letzte Abschnitt, betreffend Accommodation und Refraction, ist weniger befriedigend. Nach Dudgeon soll Besserung der Fernsicht durch + Gläser blos bei alten Leuten vorkommen, im Alter Hornhaut und Linsenvorderfläche flacher werden etc. Nach seinen Beobachtungen der drei Reflexbilder nimmt er an, dass beim Nahesehen die Crystalllinse schief gestellt wird durch Drehung um ihre verticale Achse (??). Was uns noch weniger gefällt, ist die etwas ironische Behandlung von Hensen und Völckers (p. 61), von Helmholtz (p. 66), von H. Lawson (p. 81 Note).

Dem in Wasser getauchten Auge fehlt, wegen Neutralisirung der cornealen Brechung, eine Linse von $1\frac{1}{2}''$ Focallänge, deren Ersatz wir uns verschaffen, wenn wir eine Convexlinse in $\frac{3}{8}''$ F. aufsetzen, da für diese F. in Wasser $= 1\frac{1}{2}''$; oder besser wenn wir aus passend gefassten convexen Uhrgläsern (von einer Kugel von $2''$ Durchmesser) eine biconcave mit Luft gefüllte Linse anfertigen, der in Wasser $F = 1\frac{1}{2}''$ zukommt. [Natürlich

$$\frac{1}{F} = (n-1)\left(\frac{1}{r_1}+\frac{1}{r_2}\right) = \left(1-\frac{4}{3}\right)\left\{(-1)+(-1)\right\} = \frac{1}{3}.2 = \frac{1}{1,5}\Big].$$

Die letztere stört nicht, wenn der Schwimmer emportaucht.

4) Nord und Süd. Eine deutsche Monatsschr. Dec. 1878. Berlin, G. Stilke. Enthält Hugo Magnus in Breslau: Die Farbenblindheit (populär).

5) De l'evolution historique du sens des couleurs (Widerlegung der Ansichten von Gladstone und Magnus) von Prof. Dor. Paris 1878. G. Masson. Bei 43 ungebildeten Besuchern seiner Klinik fand er meist dieselbe Beschreibung des Regenbogens wie bei Xenophanes und Aristoteles, sc. 3—4 Farben. Vgl. auch Centralbl. 1878, Augustheft, p. XXVII..

6) Geschichte der Physik. Vorles. gehalt. an d. Univ. zu Berlin von J. C. Poggendorff. I. Lieferung. Leipzig 1879. J. A. Barth. Enthält auch interessante Mittheilungen über Keppler, Scheiner, Galilei.

7) Etude sur l'hygiène oculaire au lycée de Lyon par le Dr. H. Dor, prof. (Extr. du Lyon méd.). Paris 1878. G. Masson. 53 St., mit Abbild. von Schultischen. Bei 1000 Gymnasiasten von 7—18 Jahren (2000 Augen) 22,38% My; As. m. 5,61%; Hm. 2,41%; As. h. 1,87%. [Also nicht wesentlich besser als in Deutschland.] Vf. verlangt 5—7 cbmet. Raum pro Schulkind, 25—30 □dcmet. Fenster für den □met. Fussboden und die Distanz null zwischen Projection der hinteren Tisch- und der vorderen Bankkante.

8) Zur path. Anat. d. Auges von Prof. Schott in Innsbruck. Knapp's Arch. VII, 1, 81. A) Gliosarc. d. Sehnerven. Ein 3½j. Kind zeigte rechts Exophthalmus, Amaurosis, Verfärbung der Papilla. Mauthner machte die Exstirpation des Sehnerventumor mit Erhaltung des Bulbus. Dieser wurde nachträglich (tags darauf) entfernt, Tod nach 7 Tagen unter Hirnerscheinungen. Gliosarcom des Sehnerven. Meningitis der Convexität, (latente) Neubildung an der Basis des Gehirns, 5½ cm lang, 4 cm breit, worin der rechte Sehnerv und das Chiasma aufgingen. B) Periostitis syph. mit gummösen Wucherungen in beiden Augenhöhlen und dadurch bedingtem rechten Exophthalmus (Abstossung der Cornea etc.) bei einem 5j. Kinde. — Der aus der Augenhöhle entfernte rechte Bulbus lässt eine demselben an seiner oberen Hälfte aufgelagerte gleichmässig derbe, 1½ cm dicke, auf der Schnittfläche homogen erscheinende Masse wahrnehmen, in welcher der Musc. rect. sup. sowie ein Theil des obliquus sup. untergegangen. Links ähnlich, jedoch geringer.

9) Zur patholog. Anat. der Discisionen. Inaug.-Diss. von Dr. Karl Schuchardt aus Gotha. Göttingen 1878, ohne Datum, — empfangen den 16. Dec. 30 Seiten mit 1 Tafel. Das Wesentliche des Inhalts ist unseren Lesern aus dem Jahrgang 1878, p. IX—XI des Augustheftes (Prof. Leber) bekannt.

10) Beitr. zur path. Anat. d. Auges. Vortrag den 6. März 1878 von J. Hirschberg. Berl. klin. Wochenschr. 1878, Nr. 18, mit Abbildungen. Betrifft hauptsächlich die traumat. Glaskörperabhebung.

11) Le décollement hyaloïdien, Decript. anat. ... de 22 bulbes énuclées recueill. dans la clinique de Mr. prof. Gayet de Lyon par le Dr. Eug. Auquier.[1] Paris 1878. 158 Seiten. Das 2. Kapitel handelt von der Geschichte der Glaskörperablösung. Wer die Geschichte nicht kennt, sollte eigentlich nicht davon schreiben. Nicht Demours hat 1821 die Glaskörperabhebung angedeutet, sondern Morgagni hat sie schon im vorigen Jahrhundert klar gekennzeichnet; H. Müller hat sie (1856) beim richtigen Namen genannt und ihre pathologische Bedeutung hervorgehoben. Was soll man aber dazu sagen, dass Vf. von Iwanoff nur die kurze Notiz eines Falles (internat. Congress zu Paris 1867), aber nicht die monographische Arbeit desselben in

[1] Seltsamer Weise in verschiedenen Analysen „Augier" geschrieben.

v. Gräfe's Arch. (1869) anführt![1] Hätte A. diese eingesehen, so würde er jedenfalls seine Figurentafel fortgelassen haben, welche nur rothe, blaue, grüne, gelbe Contourlinien enthält! A. hat seine 22 (leider meist der Krankengeschichte entbehrenden und öfters nicht gut erhaltenen) Bulbi halbirt und dann, unter seitlicher Beleuchtung, bei 30facher Vergrösserung untersucht.

Schliesslich unterscheidet er als Ursache der Glaskörperabhebung: 1) Entfernung eines Theiles der Glaskörpersubstanz, 2) Schrumpfung der Vitrina, 3) Compression derselben durch Tumor oder 4) Ektasie des Bulbus.

Die immerhin fleissige Arbeit des wohl noch jungen Forschers hat auch in seinem Vaterlande nicht überall eine ganz günstige Beurtheilung gefunden. Doch möchten wir sowohl Herrn A. wie auch die Glaskörperabhebung gegen Herrn Poncet (Progrès, méd. 1878, Nr. 483 p. 92) vertheidigen, welcher (wie wir auch 1876 zu Paris aus seinem Munde zu hören Gelegenheit fanden) sogar die Existenz der Glaskörperabhebung in Zweifel zu ziehen geneigt ist.

12) Intraoculare Circulation. By Dr. O. F. Wadsworth und Dr. J. J. Putnam of Boston, Mass. (J. of Nerv. a. Ment. Diseases Oct. 1878.) Durch gegenseitige Beobachtung des Netzhautbildes bei atropinisirter Pupille wurde folgendes festgestellt: Pulsation eines Hauptastes der Vena centr. ret. (da wo er in die Tiefe der physiol. Grube hinabtaucht, leicht zu beobachten), wurde nicht verändert durch starke Compression der beiden Jugularvenen. Druck auf eine Carotis bis zur Unterdrückung des Temporalpulses beseitigte sofort den Puls in der dadurch verengten Netzhautvene. Amylnitriteinathmung verengt zunächst die Vene; sodann — zur Zeit der sensoriellen Symptome — trat stärkere Füllung und Pulsation hervor, die stärkere Füllung blieb einige Secunden. — Ausserdem kamen ungefähr alle 5 Respirationen stärkere Venenpulsationen[2] vor, vielleicht entsprechend den rhythmischen Veränderungen der Arterienspannung.

13) Ueber das reducirte Auge von Prof. Hasner in Prag. Knapp's Arch. VII, 1. p. 1 flgd. (vgl. C. 1878 p. 31.) $F_1 = 15$, $F_2 = 22{,}5$ mm.; $n = \frac{3}{2}$.

14) Ueber die Vergrösserung des Retinalbildes von Prof. Hasner. Prager Vierteljahrschr. 1878, Separatabdruck p. 40—46. Bei der Annahme eines reducirten Auges von $F_1 = 15{,}2$; $F_2 = 22{,}8$; $n = 1{,}5$; $r = 7{,}6$ wird der Einfluss der Axen-, Krümmungs-, Indexametropien berechnet. (Bezüglich der Literatur möchten wir noch auf die ähnliche Rechnung von Hirschberg-Thel aufmerksam machen.) Zunahme der Axenlänge um 1 mm. macht Axen $M = \frac{1''}{13{,}5}$.[3]

Untersucht Axenmyop von 1 mm. Axenverlängerung mit seinem neutralisirten Brillenauge einen Emmetropen, so wird bei einer Entfernung des Maassstabes von 216 mm (à double vue) das 1,56 mm. grosse Papillenbild 21,2 mm. des Maassstabes decken. Wenn ein Emmetrop jenes langaxige Brillenauge untersucht, so werden 20,2 mm. des Maassstabes gedeckt werden. Untersucht ein durch Brille neutr. Hyp. von 1 mm. Axenverkürzung einen E., so deckt das Bild 21,2 mm. des Maassstabes; untersucht der E. den H., so werden 23 mm. des Maassstabes gedeckt. Die Vergrösserung beträgt also im Mittel 14¼ bei einer deutlichen Sehweite von 8 Zoll.

---

[1] Man könnte als Entschuldigung anführen, dass der Vf. offenbar keine Silbe Deutsch versteht. Aber war es denn nicht möglich, den franz. Auszug Ann. d'Oculist. 1870, p. 52, aufzufinden?

[2] Auf der Papilla des Hundes sieht man einen arcus venosus, der nach längeren Intervallen, unabhängig von Puls-Respirationen, ganz contrahirt erscheint. H.

[3] Fast dasselbe erhält man nach dem reducirten Auge von Donders: $\varphi_2 = \varphi_1 = \frac{F_1 F_2}{\varphi_2} = \frac{300}{\varphi_2}$. Ist $\varphi_2 = 1$ mm., so wird $\varphi_1 = 300$ mm. $= 11{,}3$ Zoll; M. $= 12{,}3$ Zoll.

15) Wird das eine Auge einer Forelle abgetragen, so tritt eine dauernde Lähmung der Chromoblasten der entgegengesetzten Körperhälfte ein; diese ist dauernd dunkler als die andere. (Mr. Pouchet, Société de biol. vom 25. Nov., Gaz. méd. de Paris 1878, Nr. 50.)

16) Beiträge zur Physiologie der Pupillarnerven. Inaug.-Diss. von Hippocr. Argyropulos aus Smyrna. (Giessen, Dec. 1878, Keller. — Arbeit des physiol. Labor.)

I. Der Grenzstrang des N. sympathicus ist auch chemisch reizbar (durch Kochsalzlösung). Durch electrische Einzelreizung (Inductionstrom und Oeffnung oder Schliessung einer constanten Kette von 8 Daniels) ist er nicht reizbar, weder bei Kaninchen, noch (gegen Landois-Eulenburg) bei Hunden.

II. Bei jungen Kaninchen, deren Sympathicus 8—10 Tage vorher ausgeschnitten ist, deren Augen atropinisirt sind, wird (nach Hinwegnahme von Hirnsubstanz) der Trigeminus in der mittleren Schädelgrube durchschnitten: hierdurch wird die Pupille verengert. Auch durch Reizung des peripheren Stumpfes beim eben getödteten Thiere, bei Reizung des nicht durchschnittenen Trigeminus tritt Anfangs Erweiterung ein. Bei der Asphyxie tritt erst Verengerung der Pupille (Reizung des Oculomotorius), dann starke Erweiterung (Nachlass der Oc.-Reizung, Reizung des Sympath.) ein. [Lange bekannt. Vgl. z. B. Berl. Klin. W. 1876, Nr. 44.]) Verf. ist geneigt, (mit Grünhagen), den Trigeminus mit zu den Innervatoren des Sphinct. pupill. zu rechnen.

17) Zur Lehre vom binoc. Sehen. II. Aufs. von Dr. Schoen. A. f. O. XXIV, 1. 1878. p. 27—130.

I. Die Verschiedenheit der Eindrücke correspondirender Stellen. II. Das Erregbarkeitsmerkmal. III. Die Correspondenz der Netzhäute. IV. Der Wettstreit der Sehfelder. V. Das Wettstreitsmerkmal. VI. Das Accomodationsmerkmal. VII. Das Raddrehungsmerkmal. VIII. Doppelbilder und Tastsinn. IX. Das stereoskopische Sehen. X. Die Empfindungseinheit der Netzhaut. XI. Die identischen Defecte bei Laesion einer Grosshirnhemisphäre und des Chiasma.

III. Aufs. ibid. XXIV, 4, 1878.

18) Zur weiteren Kenntniss einiger Missbildungen des Auges von Herrmann Schmidt-Rimpler, Prof. in Marburg. Arch. f. O. XXIII, 4. 172—182 mit Tafel VI.

1) Dermoid der Cornea mit Dislocation der Linse von einem Kalbsauge. 2. Bei congenitalem Choroidalcolobom findet man bei der Perimetrie entsprechende Gesichtsfelddefecte (vgl. A. f. O. XXI, 1,179 flgd.), doch fand S. in 2 Fällen auch quantitative Lichtempfindung im Bereich des Coloboms, sowie richtige Projection. 3. Strichförmige weisse Plaques auf der gesunden Papille deutet er als doppelt contourirte Nervenfasern.

19) Prof. Klug. Ueber Diathermansie der Augenmedien. E. du Bois-Reymond's Arch. f. Physiol. 1878, p. 246—262. Vgl. Centr. 1878 p. 175.

20) Société de Chirurgie à Paris. Sitzung vom 4. Decbr. 1878. (Progrès médical 1878 Nr. 49.[1] Herr Terrier liest einen bemerkenswerthen Bericht über eine Denkschrift des Herrn Galezowski, welche sich auf Exstirpation des Cul-de-sac der Bindehaut bei Granulationen desselben bezieht. Herr G. hat die Operation 227 Mal ausgeführt und 213 Erfolge erhalten; er hatte sieben Nichterfolge, fünf Mal konnten die Kranken nicht nach der Operation verfolgt werden und zwei Mal scheint der Eingriff den Verlust des Auges veranlasst zu haben. Die Erfolge haben das Be-

[1] Wörtliche Uebersetzung.

merkenswerthe gezeigt, dass die Ectropien und Entropien, alle jene narbigen Retractionen, welche bei spontanem Ablauf der Granulationen so häufig sind, nach der Operation des Herrn G. nicht eingetreten sind. Diese Erklärung hat Herrn T. nicht vollkommen überzeugt. Herr G. konnte die Kranken nicht lange genug verfolgen; und die narbige Contraction, welche Anfangs fehlte, ist vielleicht später zu Tage getreten. In der That setzt Herr G. durch seine Operation eine Narbe, welche eine erste Ursache der Retraction sein wird; andererseits lässt er auf der Bindehaut des Augapfels und des Tarsus die Granulationen bestehen, welche er durch Cauterisation behandelt. Herr G. scheint aber nur der narbigen Retraction eine neue Ursache hinzuzufügen. Und dann scheint ihm die Operation zu verschiedenen Zeiten sehr verschiedene Resultate gegeben zu haben. 1874 veröffentlicht Herr G., dass die Excision des Cul-de-Sac bei Bindehautgranulation ihm mehr als 200 Erfolge geliefert hat. Nun giebt er 1878 nur 227 Operationen zu. Folglich hat er von 1874 bis 1878[1] nur 26 Operationen höchstens verrichtet mit zwei Verlusten des Auges und sieben Nichterfolgen. Dies wäre eine mehr als mittelmässige Statistik und gewiss würde Herr G. eine Operation nicht preisen, welche solche Resultate liefert. — In der Discussion sprach sich Deprèz und Panas gegen G., Giraud-Taulon mehr neutral aus.

21) Ueber die Sensibilitätsverhältnisse der menschl. Cornea. Inaug.-Diss. von Dr. A. Molter aus Bamberg. (Ref. Prof. Michel, Erlangen.) Z. Monatsbl. 1878. 2. Beilageheft. Die normale Cornea ist im Stande, die verschiedenen Gemeingefühle zu percipiren. Ein 40jähr. litt in Folge einer beträchtlichen Contusion der rechten Kopfhälfte an Wahnideen, Lähmung des Facialis, Acusticus, Hypoglossus der rechten Seite, vollständiger Unbeweglichkeit des rechten Auges und einem Geschwür der Hornhaut im Lidspaltentheil: Die Hornhaut zeigte totale Lähmung in der Sphäre der sogenannten Gemeingefühle (Druck-, Temperatur-, Ort-Sinn, Schmerz). Bei Herpes corneae (mit Neuralgie des 1. Asts vom Trigem. charakt. Form des Infiltrats oder Substanzverlustes, Myosis, — T) ist im Bereich der Cornealaffection totale Empfindungslähmung vorhanden. Bei frischer Kalkverbrennung[2] partielle Empfindungslähmung, bei alter Pulverexplosion totale im Bereich der stärksten Trübung. Bei Ulc. corn. serp. Analgie im Bereiche des Geschwürs und hochgradige Herabsetzung der Gemeingefühle auf der übrigen Cornea. Im Bereich von Narben besteht öfters Analgie.

22) Die Heilung perforirender Scleralwunden mit und ohne Bindehautlappen nach an Kaninchen ausgeführten Experimenten. Inaug.-Diss. von Dr. C. Krebs. Berlin, d. 26. Jan. 1878. Schöler u. A. benutzen bei perforirenden Scleralwunden die Bindehaut-Naht resp. -Lappendeckung. K. hat Kaninchen 1 Ctm. lange Scleralschnitte beigebracht und die Verheilung beobachtet mit und ohne Bindehautdeckung und fand die Vernarbungsverhältnisse günstiger im ersteren Falle: Die Scleralnarbe ist schmaler und reiner, indem Aderhaut und Glaskörper zurückgedrängt, resp. gehalten werden.

23) Public. du Progrès médical. Faculté de Paris. Des Oph-

---

[1] Im Text steht 76.

[2] A. v. Graefe. A. f. O. II, 1, 235. (1855!) Die Note daselbst lautet: „Die Prüfungen der Empfindlichkeit im Geschwürsgrunde geben für Hornhautprocesse manche interessante, bisher noch nicht genügend studirte Aufschlüsse. Es sind besonders die um sich greifenden Ulcerationen, welche sich durch beinahe vollständige Anaesthesie im Geschwürsgrunde auszeichnen." Es ist merkwürdig, dass gerade dieser principielle Satz vom Verfasser nicht erwähnt wird.

thalm. sympathiques. Thèse présentée au concours pour l'aggrégation par P. Reclus, Prosecteur de la Facult. Paris 1878. 209 Seiten. Aus dieser fleissigen Monographie wollen wir nur die (auf Charcot's und Vulpian's Meinung gestützte) Pathogenie der sympathischen Störungen hervorheben (p. 59 fgd.): Wenn ein Auge gereizt wird z. B. durch einen Fremdkörper im Uvealtractus, so entzünden sich die peripheren Endigungen der Ciliarnerven — H. Müller, Pagenstecher. — Die Entzündung pflanzt sich fort zum Ganglion ophthalm., Gasseri, zum Ursprungskern des Quintus, überschreitet die Region des Bulb. rhach. längs der Commissuralfasern, erreicht den Ursprungskern der anderen Seite und descendirt zum anderen Auge. R. selber findet, dass diese Hypothese noch manches unklar lässt und erwähnt zum Schluss, dass Goldzieher (Z. Monatsbl. XV, 406 vgl. Centralbl. 1878 p. 45) eine analoge Ansicht ausgesprochen hat.

24) Mr. Anger machte am 27. Nov. 1878 der Soc. de chirurg. zu Paris Mittheilung über einen Fall von „primärer Tuberculose der Aderhaut." Ein 17jähr. Mädchen kam mit Vaginitis, Plaques muqueuses, Geschwüren des Coll. uteri, Roseola, Iridochoroïditis oc. sin. Diese führte zur Erblindung, glaucomatöse Schübe traten auf, röthliche Flecke und Falten wurden hinter der Linse sichtbar. Gleichzeitig unzweideutige Zeichen von Lungentuberculose. Tod. Tuberculose der Genitalien, des Peritoneum, der Lungen, rechtes Auge frei. Das linke zeigt lateralwärts einen Tuberkel, welcher Sclera und Aderhaut ergriffen, während die Netzhaut nur emporgehoben war.

25) Contribution à l'histoire du Glaucome par le Dr. Chibret (de Clermont-Ferrand). Ann. d'Oc. 80, p. 128—137. C. hat „eine neue Thatsache entdeckt", nämlich dass nach der Glaucomiridectomie Astigmatismus besteht und Cylindergläser die nach der Operation gesunkene S. wieder heben. Nun, neu ist diese Thatsache wohl nicht, z. B. in den Arbeiten von Mauthner, Hirschberg aus dem Jahre 1877 u. A. sind sie als eine allgemein bekannte discutirt und der Grad etc. genauer angegeben. Auf die theoretischen Schlussfolgerungen des Verfassers lohnt es nicht einzugehen, noch auf seine Vorliebe für Desmarres's Paracentese gegen Glaucom. Er ist nicht „erbaut davon"; nun — der alte Desmarres war es auch nicht.

26) Zur Tonometrie v. Prof. Pflüger (Augenklin. in Bern f. 1877.) Bern 1878, Stämpfli. Das Dor-Thury'sche Tonometer ist nicht verstanden worden, es kann wohl eine Constante geben.

Um das Gewicht kennen zu lernen, welches erforderlich ist, um einen Eindruck von bestimmter Tiefe hervorzubringen, haben wir zwei Messungen bei verschieden weit vorgeschobenem Mittelstift vorzunehmen und finden die gesuchte Grösse durch einfache Interpolation.

27) On idiopathic, essential or progr. pernic. anhaemia by Stephen Mackenzie M. D. Lecturer on Path. at the London Hospital, Lancet 1878 den 7. Dec. 1878. 1) 37jähr. Mann, Augengrund hell, Arterien und Venen bleich, einander ähnlich, Discus normal. Zahlreiche Blutungen, zum Theil mit weissen Conturen und einzelne kleine weisse Flecke in der Netzhaut. Reichthum des Blutes an gefärbten Elementen 18 Proc., manche sind klein und kernhaltig. 2) Augengrund normal. 3) Ueber den dritten mit letalem Ausgang ist schon Lancet den 5. Januar 1878 und Centralbl. 1878 berichtet. Mackenzie lenkt mit Recht die Aufmerksamkeit darauf, dass Addison 1843 zuerst die idiopathische Anhämie beschrieben. [Hinzufügen möchten wir, dass das Auftreten von Netzhautblutungen etc. bei idio- und deuteropathischer Anhämie A. v. Gräfe durchaus bekannt gewesen.]

28) Zur Aetiologie der Catar. polar. post. Inaug.-Diss. (unter Präsid. v. Rothmund's) von Dr. Oeller. München 1878.

v. Ammon hat zuerst auf die Arteria hyaloid. hingewiesen, nach ihm D. E. Müller, H. Müller, E. Berthold, Hirschberg, O. Becker. Es ist aber nicht die Persistenz, sondern die zu frühzeitige Obliteration derselben im Foetalleben die Ursache der Cataract. Obliteration des Canal. hyaloid. giebt den ersten Anstoss. Oe. fand in einem Schweinsauge eine obliterirte Art. hyaloid. und Catar. polaris post. mit feinen Blutgefässen; und bei einem Knaben beiderseits, bei Irideremie, Catar. pol. post. mit Rudiment der art. hyal. daran.

29) Retinitis albuminuric, Lancet, den 14. Dec. 1878. Eine 36jähr. IIIpara im 6. Monat schwanger, zeigte r. $S = 0$, l. $\frac{1}{8}$ Rechts Glaskörpertrübung, links Retinitis mit weissen Flecken und Blutungen. Albuminurie, Kopfschmerz, rapide Verschlechterung des Sehvermögens (auf $\frac{1}{60}$). Nach künstlicher Frühgeburt hob sich die Gesundheit und S, Albuminurie hörte auf. Nach 6 Monaten R. Sn 15, L. 11 in 6". (Dr. Macnamara, Westminster Eye Hosp., London, der noch zwei analoge Fälle beobachtet hat.) Wenn im 7. oder 8. Monat der Schwangerschaft S. rapide durch Ret. album. abnimmt, so besteht Gefahr a) für die Sehkraft, b) für das Leben, das bei spontanem Ablauf der Geburt durch Eclampsie bedroht ist.

30) Neuritis optica von Prof. Pflüger in Bern. A. f. O. XXIV. 1. Aus der Casuistik ist hervorzuheben: 1) Stauungspapille beiderseits bei Abscessus cerebelli (40jähr. Mann). 2) Einseitige Stauungspapille bei Spondylitis. 3) Doppelseitige Neuritis nach Scarlatina, ohne Albuminurie, mit Spontanheilung.

31) Ueber die Verwendung der subcutan. Pilocarpininjectionen in der Augenheilk. von Dr. Fuchs, Ass. v. Arlt's. Wittelshöfer's Wien. med. W. Nr. 37 u. 38, 1878. P. wirkt in hohem Grade beschleunigend auf die Resorption sowohl von ergossenen Flüssigkeiten (Netzhautablösung) als von geformten Exsudaten (Frische Glaskörpertrübung, acute Iridocylitis.)

32) Etude clinique sur les troubles de la vue chez les hysteriques par L. Baron, Thèse de Paris 1878. (Poncet, Progr. méd. 1878 Nr. 48.) Die Anaesthesia ret. hyst. zeigt folgende Formen: Concentrische G.-F. beschr., Hemiopie, passageres Scotoma centrale. Die Farbenempfindung schwindet proportional dem Radius der normalen Farbenfelder, erst für Violett, dann für Grün, Roth, Orange, Gelb, endlich für Blau. Die Rückkehr der Farben folgt den umgekehrten Gang.

33) Hysterie mit Achromatopsie des rechten und geringer des linken Auges, geheilt durch ein neues Verfahren der Metallotherapie von Dr. Burq. Gazette méd. de Paris den 14. Decbr. 1878. B. entdeckte, dass seine Sensitive noch mehr auf Silber als auf Gold reagirte, was er Polymetallisme nennt; fünf Minuten, nachdem eine silberne Platte dem rechten Vorderarm applicirt worden, werden die Farben erkannt (!). Gegen das Ende der siebenten Minute, wo die Phase der „Anésthesie de retour" beginnt, wird die Silberplatte mit einer solchen aus Neusilber (Maillechort) bedeckt und jene Phase arretirt etc. Das Genauere über diese Entdeckung (!) wolle der geneigte Leser im Original nachlesen — oder auch nicht.

34) Quelques remarques sur l'hemianopsie par le Dr. G. Claeys de Gand, Ann. d'Oc. 80, p. 118—128, mit Abbildungen. Claeys hat in Hirschberg's Klinik einige Fälle von incompleter Hemianopsie beobachtet mit Congruenz der Grenzlinie für die G.-F. beider Augen.

Ein 23jähriger Lueticus zeigt bds. $S = 1$, On. Beiderseits fehlt der linke

obere Quadrant des G.-F. vollständig. Entsprechend sind die Farbengrenzen und Isopteren eingebogen. Trotz eingreifender Einreibungscur in Aachen etc. St. id. Nur stellt sich in dem insensiblen Quadranten, angrenzend an den sensiblen Theil, eine Zone undeutlicher Wahrnehmung wieder her.

Eine 53jährige Frau zeigt 9 Monate nach Schlaganfall noch deutliche Reste von Hemiplegia d. und On, Sc = 1, normale Grenzen des G.-F. bds., jedoch rechts oben in jedem G.-F. einen amblyopischen Sector, in dem Formen- und Farbensinn geschwunden und nur quantitative S geblieben sind. Auch hier zeigen Isopteren und Farbengrenzen die charakterische Einkerbung.

34a) Camprimetrie in Dr. Hirschberg's Augenklinik von Dr. Pufahl, Assistent. Knapp's Arch. VII, 1. Enthält Allgemeines und die umschriebenen Skotome, durch Krankengeschichten und Gesichtsfeldzeichnungen erläutert.

35) Zur Diagnose der spontanen Septicopyaemie von Prof. Leube in Erlangen. D. Arch. f. klin. Med. XXII, p. 237—278. P. 254 wird der Netzhautblutungen gedacht, die Michel gesehen und später capilläre Embolieen im Opticus sowie miliare Abscesse gefunden. „Die Bedeutung der Netzhautblutungen ist von Litten in einer neuerdings erschienenen Arbeit erwiesen." — Litten's Arbeit ist aber bereits am 19. August 1877 von Hirschberg auf dem Heidelberger Congress vorgetragen, Michel's Publication erschien danach im Arch. f. Ophth. XXIII, 2, 213: siehe Centr. 1877, Septemberheft, Beilage p. 22 und p. 242. —

Leube vindicirt den Netzhautblutungen bei Septicopyaemie „eine hohe klinische Wichtigkeit, aber keine pathognostische Bedeutung.

36) Die Therapie der Netzhautablösung, dargestellt von Dr. J. Hock, Doc. f. Augenheilkunde an der Universität Wien. (No. 13 u. 14 der „Wiener Medicinischen Blätter" 1878.)

a) Die Samelsohn'sche Methode der Behandlung mit Druckverband bei Netzhautablösung leistet mindestens soviel, als alle bisher angewendeten operativen und nichtoperativen therapeutischen Maassnahmen.

b) Diese Erfolge werden nicht durch Normalisirung des intraoculären Druckes, sondern unter Druckschwankungen in negativem Sinne erzielt.

c) Dauernde und vollkommene Heilungen dürften auch mit dieser Methode nicht zu erzielen sein.[1]

37) Ein 28jähr. Mann schoss sich in die rechte Schläfe, Amauros. d. Nach zwei Tagen blutige Lidschwellung, Exophth. — Nach einigen Tagen Delirien, Tod. Das Geschoss hat sich in zwei Theile getheilt, der eine ist in die Schädel-, der andere in die Nasenhöhle gedrungen. Fractur und Phlegmone der Orbita, Röthung des Sehnervenstammes, Blutung in Glaskörper und Netzhaut. (Archiv génerales de Med., Dec. 1878, Service de Mr. Duplay.).

38) Ueber eine seit 20 Jahren mit allen Mitteln vergeblich bekämpfte und dann durch Nervendehnung geheilte Intercostalneuralgie berichtet Prof. v. Nussbaum in München (1879, ärztl. Intelligenzbl. u. Separatabdr. 16 Seiten): was gewiss auch bei Ophthalmochirurgen das lebhafteste Interesse wachrufen wird.

39) Recherches sur le nystagmus par le Dr. H. Romiée. Paris, V. Delahaye, 1878, 77 Seiten. (Vgl. C. 1878, p. 222.) R. hat 24 Fälle

---

[1] H.'s Erfolge waren kurz folgende: ein frischer Fall geheilt, mächtige Recidive nach einem halben Jahre; ein frischer Fall (Trauma) entzog sich gebessert (Besserung hält meines Wissens jetzt nach drei Jahren noch an); fünf alte Fälle theils vorübergehende Besserungen, theils waren solche nur nach dem ersten Verbande aufgetreten, um sich alsbald wieder zu verlieren.

mit Nystagmus (durch Astigm., Ret. pigm. etc.) beobachtet und ferner bei der Untersuchung von 1100 Kohlenbergwerkarbeitern 235 Fälle, meistens bei Hauern. Der Nyst. rotator. fand sich in 70°, horizont. in 17, vert. in 4, obliq. in 2. Der Nystagmus der Kohlenhauer hört immer auf, wenn die Blickaxe stark nach abwärts gerichtet wird; während des Schlafes ist er geschwunden und nach dem Schlaf geringer etc. A. ist etwas beschränkt, meist besteht H; Diplopie nur selten und lediglich in extremen Blickrichtungen. R. hat auch einen Nystagmometer construirt [1], der entbehrlich sein dürfte. Nach dem Aufgeben der Hauerarbeit schwindet der Nystagmus in längerer oder kürzerer Frist; er kann aber den Hauer zwingen, die Arbeit zu unterbrechen oder aufzugeben. R. verwirft alle früheren Theorien des Nyst., auch die Analogie mit dem Schreibekrampf (Bell Taylor) und stellt als seine Ursache auf eine Uebermüdung der Accommodationsmuskeln, welche allmählich zu klonischen Contractionen der äusseren Augenmuskeln führe. Er schlägt vor, den Nystagmus einzutheilen in einen cerebralen und einen accommodativen. In therapeutischer Hinsicht empfiehlt er Berücksichtigung des Allgemeinzustandes, bessere Beleuchtung der Gruben und (mehr als Hydrotherapie und Electricität) die Einträufelung von Atropin. [2]

40) Mr. Graux überreicht der Soc. de Biol. zu Paris am 23. Nov. 1878 seine Dissertation über Abducenslähmung mit conjugirter Abweichung der Augen. In einem Falle (bei Feréol) war Bulbär-Affection nachweisbar. Mit Duval konnte G. bei der Katze nachweisen, dass der Kern des sechsten Hirnnerven mit dem des dritten der entgegengesetzten Seite verbunden ist durch ein „verticales" Bündel von weissen Fasern, die unter dem Boden des vierten Ventrikels verlaufen; was die Synergie des rechten Internus der entgegengesetzten Seite in den conjugirten Abweichungen erklärt. Mit Laborde konnte er bei Thieren die Lähmung des rechten Externus mit conjugirter Abweichung hervorbringen, falls der Kern des sechsten Hirnnerven verletzt oder die genannte Commissur unterbrochen war. Gaz. médicale 1878, No. 50. [Vgl. Wernicke, Centralbl. 1877, p. 189.]

41) Causes of failure in operation for stricture of the nasal duct. by Prof. W. W. Seely, A. M. M. D. The Cincinnati Lancet, 21. Sept. 1878. Hat für uns „Continentalisten", wie der Autor uns nennt, nicht das geringste Interesse.

42) Herr Burow stellte am 5. November 1877 dem Verein für w. Heilkunde zu Königsberg i. Pr. einen Kranken vor, bei welchem sich ein Osteom der Orbita ganz spontan in toto exfoliirt hatte — ein Naturheilungsvorgang, wie er in analogen Fällen nur sehr selten beobachtet sein dürfte. Berl. klin. Wochenschrift, den 21. Oct. 1878.

---

[1] Bezüglich der Literatur ist zu bemerken, dass „1876 A. de Graefe et Saemisch Handbuch der Gesammten Augenheilkunde" doch keinen Literaturnachweis darstellt, und dass wichtige Arbeiten z. B. von Reuss und Nieden nicht erwähnt sind.

[2] Ueber Nystagmus von Dr. Rählmann, Archiv f. Augenheilkunde XXIV, IV.

Um Einsendung von Separatabdrücken wird gebeten.

Einsendungen für die Redaction sind zu richten an Dr. Hirschberg, Berlin, NW., 36 Karlstr.

Verlag von Veit & Comp. in Leipzig. — Druck von Metzger & Wittig in Leipzig.

Centralblatt
für praktische
AUGENHEILKUNDE.

Herausgegeben von

Dr. J. Hirschberg,

Privatdocent der Augenheilkunde an der Universität Berlin.

Monatlich eine Nummer. Preis des Jahrganges 10 Mark. Zu beziehen durch alle Buchhandlungen und Postanstalten.

Februar. Dritter Jahrgang. 1879.

I. Notiz über die Bedeutung der Occipitallappen des Gehirns für das Sehen.

Von Dr. **J. Stilling** in Cassel.

Um zu der Ueberzeugung zu gelangen, dass die Occipitallappen der centrale Sitz des Sehvermögens seien, ist es keineswegs nothwendig, sich an pathologische Beobachtungen, oder an physiologische Experimente ausschliesslich zu halten, wie deren in dem Decemberhefte 1878 dieses Blattes p. 311 erwähnt sind. Man kann sich nämlich sehr leicht durch grosse Querschnitte, durch Thalamus opticus und die angrenzenden Hemisphärentheile geführt, überzeugen, dass zahlreiche Faserzüge aus dem Sehhügel direct in die weisse Substanz des Occipitallappens eintreten. Ich bedaure zwar, dieses Factum — sowie eine andere Mittheilung, betreffend die

Endigungen eines Theiles der Sehnervenfasern im Pons cerebri — in so abgerissener Form hier geben zu müssen. Leider bin ich aber augenblicklich nicht in der Lage, meinen schon vor langer Zeit begonnenen Arbeiten über die centralen Endigungen des Sehnerven genügenden Abschluss zu geben. Im Anschluss an diese Notiz will ich daher auch noch die andere geben, dass eine nicht unbeträchtliche Anzahl von Fasern des Sehnerven selbstständig ihren Ursprung aus der grauen Substanz des Tuber cinereum nehmen, sich mit kegelförmigen Fortsätzen in dieselbe einsenkend wie sehr leicht an jedem menschlichen Gehirn durch Querschnitte schon makroscopisch nachzuweisen ist. Auch die erste Notiz bezieht sich lediglich auf Untersuchungen des menschlichen Gehirns.

II. Eine wandernde Linse.

Von Dr. **Steinheim** in Bielefeld.

In einem Falle von Megalophthalmos oder Hydrophthalmos congen., welcher neben der schon wiederholt beobachteten Excavation der papilla n. optici eine Luxation der Linse in den Glaskörper aufwies, stellte sich während der Untersuchung, als zufällig der 4jährige Knabe eine rasche Bewegung des Kopfes nach hinten machte, eine eigenthümliche Erscheinung ein. Die Linse hatte nämlich in diesem Augenblicke den Glaskörper verlassen und lag in der recht tiefen vorderen Kammer. Ich war erstaunt, das in dem Augenblick vorher beobachtete Bild so vollständig verändert zu finden, als ich in der vorderen Kammer einen runden scharf begrenzten Körper liegen sah, welchen man beim ersten Blick am liebsten für einen grossen durchsichtigen Oeltropfen zu halten geneigt war, welcher sich aber bei seitlicher Beleuchtung als die innerhalb der Kapsel durchsichtige Linse präsentirte. Hinter ihr hatte die Pupille eine mittlere Weite wie vorher und reagirte nur träge. Als ich den Vater des Kindes auf das veränderte Bild aufmerksam machte, beruhigte er mich dahin, dass er einen solchen Anblick schon häufiger gehabt habe. In der That war die Reposition nicht schwer, wie in einigen anderen Fällen (Höring, Meyer in Zehender's M.-Bl. 1869). Es bedurfte nur einer starken Rückwärtslagerung des Kopfes des Knaben, um die Linse in das Pupillargebiet hineinschlüpfen und hinter demselben verschwinden zu sehen. Die Ausführung des Experiments, welches ich mehrmals wiederholte, war offenbar begünstigt durch die bei dem hochgradigen Megalophthalmos mittelgrosse Pupille, welche einen grossen Theil ihrer Contractionsfähigkeit verloren, ebenso wie die Iris eine rigide Beschaffenheit angenommen hatte. Der Anblick war ähnlich dem, welchen man sich machen kann, wenn man z. B. einen Eidotter in den Hals einer Flasche hineinschlüpfen lässt, so nämlich, dass der Linsenkörper durch die Pupillaröffnung während des Ein- oder Austretens gezwungen

wird, eine längliche Gestalt anzunehmen, bis nach demselben die natürliche Form der Linse wieder eintritt.

Zu einem operativen Eingriff lag in diesem Falle bei dem hochgradigem Verfalle des Sehvermögens keine Indication vor.

Als erwähnenswerth will ich noch hinzufügen, dass in dem anderen noch bessern, aber auch beeinträchtigten Auge die Linse schon lose in ihrer Lage war; man sah den äquatorialen Rand derselben bei der bedeutenden Iridodonesis deutliche Vibrationen machen, so dass auf eine baldige Luxation zu rechnen sein wird. —

Wenn das mehrfache Vorkommen in einer Familie für die Natur des Buphthalmus congen. als Missbildung eine gewisse Bedeutung haben darf, so kann hier noch hinzugefügt werden, dass ein 10jähriger Bruder des Knaben mit Megalophthalmus geboren ist; bei ihm besteht rechts absolute Amaurose mit ulcerösen Hornhautprozessen und noch sichtbarer Excavation n. optici; links ist das Auge nach langem Ulcerationsprozess der Hornhaut phthisisch geworden.

Jahresberichte.

I. Bericht über die ophthalmologische Literatur der scandinavischen Länder für 1878,

erstattet von Prof. **Jacob Heiberg** in Christiania.

1) In der Norwegischen med. Gesellschaft berichtete Hjort über die zur Untersuchung der Farbenblindheit von Daae construirten Tafeln[1], welche sich in 69 Fällen als genügend erwiesen. Bull meinte, dass die Untersuchung durch Contrastfarben vorzuziehen sei. Vedeln theilte mit, dass schon die Eisenbahnbeamten Norwegens vor ihrer Anstellung durch die Methode von Holmgren auf Farbenblindheit untersucht werden. Jacob Heiberg fand die Tafeln Daae's sehr praktisch. In der Sitzung am 10. April 1878 berichtete Daae über eine wesentlich im Interesse der Methoden für Untersuchung der Farbenblindheit unternommene Reise, und hebt hervor die Nothwendigkeit der Uebereinstimmung der Untersuchung, was die Marine betrifft; für die Eisenbahnbeamten ist eine uniforme Methode nicht so nothwendig.

Claus Larsen berichtet über 143 in 1876 behandelte Fälle aus der Augenklinik des Reichshospitals zu Christiania. Bei Hypopyon-Keratitis wird Incision nach Saemisch angewendet. Ueber die Resultate der Cataractoperationen wird später berichtet werden. Von Interesse ist es, dass die Operation Liebreich's 23 Mal ausgeführt wurde (ohne Angabe des Erfolges). In der Klinik wurden im Jahre 49, in der Poliklinik 38 Operationen ausgeführt.

---

2) **Mittheilungen aus der Augenklinik des Dr. Edmund Hansen für das Jahr 1876** von Dr. V. Krenchel.

Die Krankenzahl beträgt 4081. Erwähnt wird von Neuem die von Hansen aufgestellte vesiculäre recidivirende Keratitis, welche bei sonst ge-

[1] Vgl. C. 1878. p. 10.

sunden Augen nach vorhergegangenen ganz leichten Excoriationen auftritt. Hiervon werden zwei Fälle erwähnt. Von 48 Iritiden wird Syphilis nur in acht Fällen mit Sicherheit constatirt. Als plastische Chorioiditis wird ein Fall aufgeführt. Derselbe betraf einen 16 Jahr alten, sonst gesunden schwedischen Bauernknaben. Am rechten Auge zeigten sich eigenthümliche, sehr weisse, über das Niveau des Augenhintergrundes hervorragende diffuse Bildungen, welche sich im Laufe eines halben Jahres ohne Schmerz oder Röthe gebildet hatten; die Sehschärfe war so stark herabgesetzt, dass Finger nicht gezählt werden konnten. Am rechten Auge zeigte sich das Product in Form eines quer über die Papille laufenden, oben und unten wohl begränzten Gürtels, welcher mit Gefässen versehen war. Am linken Auge eine flaschenförmige Bildung mit einer Längsspalte, durch welche der Augenhintergrund hier gesehen werden konnte. Er sah aus als ob ein Cysticerk hier Platz genommen hätte und später in den Glaskörper geschlüpft wäre, obschon eine solche Annahme sonst durch Nichts gestützt wurde. In mehreren Fällen von Retinitis pigmentosa wurde ein Ringscotom beobachtet. Bei einem Unterofficier sollte die Krankheit erst im 33. Jahre angefangen haben. Bei einer 30jährigen Bauernfrau trat die Krankheit einseitig auf. Fälle von geheilten Neuritiden, mit Gehirnsymptomen complicirt, werden erwähnt. Ueber interessante Fälle von Embolie wird später besonders berichtet. (Hospitals Tidende 1878, No. 10, 11, 12.)

---

3) Larsen (Hospitals Tidende 1878, No. 15) berichtet sehr genau über **zwei Fälle von Glaucom,** durch welche die Auffassung von Knies und Weber gestützt wird.

---

4) **Om förträngningar i tårvägarna** van S. J. Almström. (**Ueber Stricturen der Thränenwege.**) Academische Abhandlung. Stockholm 1877. 33 S.

Der Verfasser giebt eine Uebersicht über die Anatomie und Physiologie der Thränenwege, behandelt auch die Geschichte der Therapie der Krankheiten dieser Organe. Er zieht die blutige Dilatation vor und behandelt einen noch bestehenden Catarrh mittelst Injectionen von Adstringentien. Nur im Nothfall will er zur Destruction der Thränenwege schreiten.

II. Jahresbericht der ophthalmologischen Literatur Russlands für 1878,

erstattet von **Krückow.**

(Schluss. Vgl. Januarheft 1879.)

1) **Ophthalmologische Beobachtungen** (aus der Klinik der Universität Kasan) von Prof. Adamük. II, 2. 243 S.

Glaskörper. Die Pathologie des Glaskörpers kann sich äussern blos in der Veränderung seiner Consistenz, d. h. seiner Verflüssigung oder Verdickung. Man beobachtete diesmal keine scharf ausgeprägten Fälle von der ersten Kategorie. Die zweite Form, Verdickung, begegnete man 3 mal in Gestalt der beweglichen Membranen im hinteren Abschnitte des Glaskörpers. — Die Krankheiten der lichtempfangenden Augentheile, d. h. die Krankheiten der Retina und nerv. optic. 110 Fälle, 3% aller Kranken, von denen 21 Frauen. Auf die Krankheiten der Netzhaut kommen 31 Fälle. In 2 Fällen waren markhaltige Nervenfasern (noch 2 sind in der Gruppe der Anom. der Refract. aufgezeichnet); in

1 Falle Coloboma retinae. (In die andere Gruppe sind noch 2 Fälle des abnormen Verlaufes der Netzhautgefässe eingetragen; nämlich in einem Falle verlor sich eine Vene ausserhalb der Papilla in der Entfernung beinahe gleich ihrem Durchmesser von ihrem Rande; in anderem Falle ging ein arterielles Gefäss auf dieselbe Weise.) In 2 Fällen war Torpor retinae, in 2 Hyperästhesia retinae. Zu der Gruppe der Netzhautentzündungen gehören 16 Fälle, aus denen in 3 Retinitis pigmentosa (es ergab sich keine Blutverwandtschaft der Eltern). Bezüglich der Aetiologie der übrigen 13 Fälle muss man bemerken, dass in 3 die Ursache war Morbus Brightii, in 2 Uterusleiden, in 1 Lues, in 2 Erkältung, in 1 Cerebralleiden, da nach einigen Wochen sich Paralysis beider nerv. abduc. hinzugesellte; in 2 ist als Ursache anstrengende Arbeit bei nicht corrigirten H. anzunehmen, — In 1 Falle beobachtete man Embolie art. centr. retinae, jedoch partielle, in 1 Ischaemia retinae. — Ablatio retinae 5 Fälle; in 3 Fällen lag die Ursache in einem Trauma, in 1 war eine starke Myopie (nahezu = $\frac{1}{3}$), in 1 Falle bei einer schwangeren Frau, die sich in der gynäkologischen Klinik befand, trat im siebenten Monate Ablatio retinae an beiden Augen auf, nach einem epileptischen Anfall (in Folge der Urämie); die Netzhäute zeigten die Form eines Trichters, deren Spitzen auf den Papillen lagen; man unternahm künstliche Entbindung und nach einigen Stunden fing das Sehen an sich wiederherzustellen, nach einer Woche keine Spur der Ablation, S = $\frac{30}{50}$ und erreichte später die Norm. — Bei der Auseinandersetzung der Aetiologie der Ablation der Netzhaut kommt A. zu dem Schluss, dass man jedesmal viele Momente in Betracht ziehen muss, von denen keiner allein die Ablation herbeiführen kann. Also weder die Veränderung der chemischen Zusammensetzung des Glaskörpers, nach die Verminderung seines Volumens ohne Veränderung der benachbarten Theile, oder blosse Vermehrung der Transsudation ex Choroidea, beim Erhalten des Epithels und normaler Zusammensetzung des Glaskörpers sind im Stande die Ablation hervorzurufen. Der Process der Netzhautablösung kann in folgender Weise dargestellt werden: zuerst giebt es Veränderung des Volumens des Glaskörpers (wahrscheinlich auch Veränderung seiner Zusammensetzung), wobei die Ueberfüllung der Choroideagefässe sich entwickeln muss und die Transsudation aus ihnen sich vermehren. Im Fall das Epithel der Choroidea unbeschädigt ist, wird als Resultat der verstärkten Transsudation vornehmlich durch das Gebiet des Corpus ciliar. der Ersatz des Glaskörpers ohne Netzhautablösung erfolgen. Wenn aber dabei irgendwo die Epithel gelitten haben, entsteht auf der Stelle verstärkte Transfusion mit darauf folgendem Anhäufen der Transsudate, weshalb die Retina sich abhebt. Folglich gehört die Hauptrolle der Verminderung des Volumens des Glaskörpers und der Vernichtung des normalen Zustandes des Epithels. — Tumores retinae 2 Fälle. — Nervus opticus 79 Fälle. In 1 Falle Hemiopia later., welche wahrscheinlich durch Beschädigung (Haemorrhagie) des linken Tract. opt. hervorgerufen wurde. Neuritis opt. 13 Fälle, von denen 6 Neurit. ascendens, deren Entstehen, nach A.'s Meinung, ohne Zweifel von den hydromechanischen Veränderungen in Cranium abhängt. Atrophia n. opt. 65 Fälle, deren Ursache in 7 Fällen Meningitis basilaris, in 2 kleine Tumoren im Cranium, in 5 Tabes dorsuales, in 1 excessus spirit., in 1 Lues war, 2 mal entwickelte sich die Krankheit nach febr. recurrens, 2 mal war sie angeboren, in 1 war Fall auf den Kopf, in 2 Glaucoma, in 1 Erysipelas, in 15 war die Ursache unbekannt. — Krankheiten der Uvea. 125 Fälle, $3\frac{1}{4}$ %. Iritis 87 Fälle, aus denen 16 Fälle Iritis serosa (catarrhalis), 45 Iritis parenchymatosa; 22 Fälle Synech. post.; in 2 Fällen traumatische Risse der Iris; in 1 polycoria monocularis (5 Pupillen); in 1 Membr. pupil.

persev. — Corp. ciliar. in 7 Fällen: Cyclitis; hierher sind auch Fälle von Ophth. sympath. eingetragen. — Choroidea 19 Fälle. Die Krankheiten der Choroidea sind in allgemeine und partielle einzutheilen; die allgemeinen ihrerseits in einfache und eitrige. Choroiditis simpl. — 5 Fälle, Choroiditis purulenta — 2 (4 Fälle sind bereits erwähnt worden), Choroiditis dissemineta 9, Tumores choroidis — 2, Coloboma choroidis — 3 (2 noch in Pathologie der Retina erwähnt). — Sclera — 18 Fälle. Episcleritis — 6, Staphyl. cil. sclerae part. — 6, Buphthalmos — 4, Vulnus sclerae — 1, Nigrismus scl. — 1. — Glaucoma — 80 Fälle, 2,14§ (auf die Tartaren kommen 19 Fälle), aus ihnen 30 Frauen. In 34 Fällen gab es Complicationen, so in 25 — Cataracten, in 5 — Synech. post., in 1 — starke Trübung der Hornhaut, in 1 — Trübung des Glaskörpers, in 1 — pannus, in 1 war das andere Auge atrophirt. — Fast alle Zeichen des Glaucom hängen ab, allein von der Vergrösserung des intraocularen Drucks, dessen Ursprung stets mechanisch ist. Das Wesen dieser mechanischen Ursache liegt in dem erschwerten Blutlauf in den vorticosen Venen, nämlich in Verhinderung des Ausflusses des Blutes aus ihnen. Je rascher und vollständiger diese Verhinderung zu Stande kommen wird, desto stärker ausgesprochen ist der pathologische Zustand der Gefässwände, desto schärfer und mannigfaltiger werden die Glaucom-Erscheinungen; diese Mannigfaltigkeit der Symptome berechtigt nicht zur Eintheilung des Glaucoma in verschiedene Formen, weil das Wesen des Processes immer dasselbe ist. Unter dem Einfluss der Blutstauung in den Venen erfolgt Vermehrung der Filtration wie in die vordere Kammer, so auch in den Glaskörper; desshalb kann man im Anfang bemerken, dass die vordere Kammer tiefer ist. Aus der vorderen Kammer tritt die Flüssigkeit leicht heraus, im Glaskörper aber, wo der Wechsel langsamer geht, wächst die angesammelte Flüssigkeit. In Folge dieser Umstände verkleinert sich die vordere Kammer, so dass endlich die Iris der Hornhaut anklebt, was für die Filtration jedoch keine grosse Bedeutung hat. — Bei der Vergrösserung des Glaskörpervolumens werden die vorticosen Canäle noch mehr gepresst, demzufolge die Filtration und der intraoculäre Druck sich mehr und mehr verstärken. — Iridectomie, die an einem glaucomatösen Auge vollzogen ist, hat keine prophylactische Bedeutung für das andere, und Adamük kam letztens zu dem Schluss, dass, in wie gesundem Zustande sich das eine Auge befinden möge, beim Auftreten des Glaucom im anderen man Sclerotomie, oder Iridectomie stets an beiden Augen zugleich unternehmen muss, da nur auf diese Weise es gelingt das Sehen auf lange zu erhalten.[1]

Die Krankheiten des ganzen Augapfels. 50 Fälle. Atrophia bulbi — 46 (die Ursache in 17 Fällen variola, in 11 Blen. neonat., in 9 Ulcus rodens, in 6 Trichiasis, in 4 Trauma). Contusio bulbi — 1, Epithelioma bulbi oculi — 1, Microphthalmus congenitus — 1, Anophthalmus bilateralis — 1.

Die Krankheiten der annexen Theile des Auges. Die Krankheiten der Lider. 314 Fälle, 8,5§. Verrucae palpebr. — 2, Erisypelas gangraenos. palp. — 1, Spasmus clonic. palp. — 4, Paralys. m. orbic. palp. — 2, Abscessus palp. — 12, Cysta p. 1, Blepharadenitis marginalis — 126, Trichiasis — 14, Hordeolium — 38, Chalazion — 33, Entropium — 67 (die Ursache in 65 Trachoma), Ectropion — 6, Ptosis (noch Trauma) — 1, Lagophthalmus (in Folge der Narbenzusammenziehung der Stirn- und Oberlidhaut) — 1, in 1 Fall war nahezu vollständiges Verwachsen der Augenlider unterein-

[1] Was wir nicht empfehlen. H.

ander und mit der Augenoberfläche (nach variola) eingetreten; Epithelioma p. — 3, Trauma p. 7.

Die Krankheiten der Bindehaut. 605 Fälle, 16,4% aller Kranken. Conj. phlyct. — 98, Conj. catarrh. — 297, Conj. purulenta — 77 (ophthalm. neonat. — 14), Trachoma — 95 (mit den Kranken, die in andere Gruppen eingetragen sind, wie pannus, Abscessus corn. etc., gab es im Ganzen 438 Kranke mit Trachoma, d. h. 12% aller Kranken), Trauma conj. — 9, Ecchymosis conj. — 11, Symbleph. part. — 2, Argyria conj. — 1, Hypertroph. conj. — 2, Hypertroph. carunculi lacrym. — 2, Angiectasia conj. part. — 1, Pterygion conj. 3, Xerosis c. — 5, Degeneratio amyloid. conj. — 1, Epithelioma conj. — 1, Dermoid. conj. — 1.

Die Krankheiten der Thränenorgane. 79 Fälle. Blen. sacci lacrym. — 31, Abscess. lacrym. — 17, Ectopia punct. lacrym. 15, Strictura canal. l. — 16.

Die Krankheiten der Augenmuskeln und Nerven. 31 Fälle. Strabismus convergens — 20 (die Ursache in 6 Fällen paralysis abducentis), Strabismus divergens — 2, Paralysis m. obl. sup. — 1, Paralysis oculomotorii — 6, Nystagmus — 2.

Die Krankheiten der Orbita. 7 Fälle. Periostitis orbitae — 4, Tumores orbitae — 3.

---

2) **Blepharospasmus. Natrum salycilicum. Rasche Heilung** von Dr. Dmitrowsky. Medic. Bote No 41, 1878.

---

3) **Ein Fall von dauernder Anwesenheit eines fremden Körpers im Augenlide** von Dr. Talko. Berichte des Militärspitals von Lublin. Militär.-Medic. Journal. September 1878.

Mydriasis bestand auch nach der Entfernung des fremden Körpers.

---

4) **Ueber die Entdeckung der Simulation der Blindheit und Amblyopie** von Dr. Chodin. Militär.-Medicin. Journal. Februar 1878. Kritische Uebersicht.

---

5) **Ueber den Einfluss der Verstärkung des intraoculären Drucks auf die Farbenempfindungen** von Dr. Chodin. Militär.-Medicin. Journal. Juni 1878.[1]

Dr. Reich machte die Beobachtung, dass unter dem Einfluss des Drucks auf den Augapfel die subjectiven Farbenempfindungen sich verändern, indem sie den Farbenempfindungen auf der Peripherie der Netzhaut etwas analog werden. Bei seinen Versuchen sah Reich durch farbige Gläser auf irgend einen hellen Gegenstand und zu gleicher Zeit übte er einen Druck auf das Auge; die rothe Farbe ging dabei durch orange, gelb in weisslich grau über, dann in Dunkelheit, die grüne durch grünlich-gelb und gelb, die blaue durch schwach-violett in grau-weiss und in Dunkelheit.

Beim Studium dieser Frage erzielte Dr. Chodin andere Resultate. Er experimentirte nicht mit farbigen Gläsern, sondern mit Pigmenten in Form von runden Scheiben von 17 mm. Durchmesser auf schwarzem oder weissem Grunde. Wenn man nach irgend einem Punkte der schwarzen Fläche sieht und dabei mehr und mehr auf den Augapfel drückt, so erscheint vor der Peripherie des

[1] Vgl. Annal. d'Ocul. 1877, p. 1 u. C. 1877, p. 269.

Sehfeldes ein dichter Nebel, welcher sich dem Centrum nähernd, das ganze Sehfeld übergiesst, obgleich an verschiedenen Stellen an Dichtigkeit verschieden. Die Dichtigkeit hängt ab von der Grösse des Drucks; beim starken Druck bedeckt der Nebel gleichmässiger das Sehfeld, beim schwächeren zeigt die Dichtigkeit des Nebels beständige Schwankungen, es erscheinen lichtere blinkende Flecken von verschiedener Grösse und Form. Bald nimmt der Nebel im centralen Theil eine schwach-violette Färbung an. Die Form dieser Partie zeigt einige Aehnlichkeit mit einem Rhombus. Oft fehlt diese Erscheinung, aber im centralen Theil des Nebels zeigen sich einzelne Punkte von schöner violetter Farbe, die allmählich nach der Peripherie zu sich bewegen und ganz verschwinden. — Das rothe Object auf schwarzem Grunde erbleicht zuerst beim Druck auf das Auge, als ob es sich mit graulichem Anflug überzieht, dichter im mittleren Theil der Scheibe, dann wird seine Farbe von orange deutlicher ausgesprochen auf der Peripherie der Scheibe, darauf gelb und endlich schmutzig-grün.

Die Veränderung des Farbentons infolge des Drucks vollzieht sich viel schneller im Centrum des Sehfeldes als in seiner Peripherie. Das orange Object erbleicht auch zuerst, geht darauf über in blassgelb und blassgrün. Die gelbe Farbe geht beinahe direkt in grün über. Das grüne Object ändert seine Farbe nicht, wird bloss etwas bleicher und theilweise dunkler. Blau nimmt meistens auch grünlichen Ton an. Die Veränderungen von violett sind weniger beständig: erst erbleicht es, dann erscheint es bald blau, bald ein wenig rosa, bald violett, nicht selten bemerkt man grünlichen Ton. Im Anfang des Versuchs, beim Erbleichen des Objects erscheint in seiner Nähe eine schwarze sichelförmige Figur, die ihre Stelle je nach der Fixation ändert. Am Rande der Scheibe, wo diese Figur fehlt, kann man einen sehr feinen schwarzen Ring wahrnehmen. Bei Versuchen mit Farbenobjecten auf weissem Grunde erscheint an der Stelle des schwarzen Ringes und Sichel, rund um das Object ein heller Ring mit sichelförmiger Ausbreitung von der complementären Farbe des Objects selbst. Der allgemeine Charakter der Farbenveränderung ist der gleiche wie bei Versuchen auf schwarzem Grunde, d. h. zuerst beobachtet man die Verdunkelung der Farbe, dann die Aenderung des Farbentons selbst, welcher endlich grünlich wird.

---

6) **Beitrag zur Aetiologie der Erblindung** von Dr. Krückow. Medicinische Uebersicht April 1878.

Das Material zu dieser Mittheilung lieferten 457 Fälle mit 596 blinden Augen aus 5000 Augenkranken, die die Augenklinik von Dr. Krückow im Zeitraume vom 1. Jan. 1876 bis 10. März 1878 besuchten. Unter diesen blinden Augen sind nur solche inbegriffen, deren Sehen gänzlich verloren ist (im besten Falle vermag der Kranke Handbewegungen zu unterscheiden) und weder durch therapeutische noch chirurgische Mittel zu verbessern ist. Nach der klinischen Diagnose sind diese Fälle in folgender Weise einzutheilen: Atrophia oculi 84 Fälle, 52 Männer, 32 Frauen; Staphyl. corneae 68 Fälle, 42 Männer, 26 Frauen; Leuc. adh. totale, 59 Fälle, 34 Männer, 25 Frauen; Cyklitis 14 Fälle, 11 Männer, 3 Frauen; Staphyl. ciliare, 6 Fälle, 4 Männer, 2 Frauen; Buphthalmus 2 Fälle, 1 Mann, 1 Frau; Choroiditis et Chorioretinitis 8 Fälle, 5 Männer, 3 Frauen; Ablatio retinae 4 Fälle, 3 Männer, 1 Frau; Atrophia nerv. optici 84 Fälle, 60 Männer, 24 Frauen; Glaucoma absolut. 110 Fälle, 68 Männer, 42 Frauen; Neoplasmata 10 Fälle, 5 Männer, 5 Frauen, (Glioma ret. 5, Sarcoma bulbi 3, Cancer palpetr. et oculi 2); Essentielle phthisis bulbi 1 Mann; Anophthalmus cong. 2 Fälle,

1 Mann, 1 Frau; in 5 Fällen, bei 3 Männern und 2 Frauen waren 5 Augenschon früher enucleirt wegen Trauma Panophthalmitis 1 Mann.

Vor dem Classificiren dieses Materials nach der Aetiologie der Blindheit muss man bemerken, dass es in 18 Fällen der Atrophia bulbi, in 18 Fällen das Staph. corneae und in 12 Fällen die Leuc. adh. des nöthigen Notizen fehlen. Die Ursache der Blindheit in diesen 48 Fällen waren vielleicht mit einigen Ausnahmen entzündliche Krankheiten der Conjunctiva und Cornea. Für die übrigen 409 Fälle bestanden die Ursachen der Blindheit in: Glaucoma = 24,0%, Atr. n. optici = 18,3%, Trauma (43 Fälle) = 9,4%, Keratitis (42) = 9,1%, Variola (36) = 7,8%, Blen. neonat. (32) = 7,0%, Neoplasmata = 2,1%, Cyklitis = 1,9%, Chorio-retinitis = 1,7%, Ablatio retinae = 0,8%, Morbill. = 0,8%, Trachoma (3) = 0,6% (gewiss war Trachoma in mehr als 3 Fällen die Ursache der Blindheit, aber diese Fälle sind entweder unter die vorhererwähnten 48 Fälle, ohne aetiologische Daten oder in die Zahl der später angeführten 20 Fälle, in Bezug auf welche nur die Bemerkung steht, dass sie an entzündlichen Krankheiten der äusseren Augentheile zu Grunde gingen, eingereiht werden), Anophthalmia cong. = 0,4%, Essentielle phthisis bulbi = 0,2%, Panopthalmitis = 0,2%, die entzündliche Krankheiten der Conjunctiva und Cornea, ohne genaue Diagnose (20 Fälle) = 4,3%.

Wie aus den angeführten Zahlen ersichtlich, werden die Leiden der Uvea und Retina (Cyklitis, Chorio-retinitis, Ablatio retinae) relativ selten, bei uns, zur Ursache der Blindheit; so kommt bei mir auf ihren Theil 4,6%, dagegen z. B. bei Landesberg (Knapp's Archiv VI. 2. 1877.) 22,2%. Die Netzhautablösung fand ich in 4 Fällen = 0,8%, Prof. Adamük begegnete ihr unter 4,230 Kranken kein einziges Mal, bei Landesberg aber kommen auf sie 7%; Atr. n. opt. figurirt bei mir in 18,3%, bei Landesberg in 9,9%. Ein zu grosser % des Sehverlusts wird bei uns durch Glaucoma verursacht; unter meinen Fällen zähle ich dergleichen 24%, bei Landesberg blos 7,5%.

---

7) Zwei Fälle von Augenleiden bei Febris intermittens von Dr. Koslowsky. Protokoll No. 14 der kaukasischen Medicinischen Gesellschaft 1878.

Im ersten Fall, den der Autor im Jahre 1868 beobachtete, verengte sich bei dem Kranken jedesmal nach dem alltäglichen Paroxysmus das Sehfeld beträchtlich und Sehschärfe nahm ab; manchmal bis zur vollen Blindheit, auf einige Stunden; mit dem Augenspiegel konnte man jedesmal eine sehr starke Hyperämie und Oedem der Papillen beobachten. Bis zum nächsten Morgen verschwanden alle Veränderungen. Im zweiten Fall, der im Jahre 1876 zur Beobachtung kam, bei febris intermittens, schon zur Periode der Cachexie, wurde Retinitis album. vorgefunden.

---

8) Die Augenkrankheiten unter der kaukasischen Armee in der ersten Hälfte des Jahres 1877 von Dr. Reich. Medicinische Sammelschrift der kaukasischen Medicinischen Gesellschaft No. 26. 1878.

In der kaukasischen Armee sind officiell eingeführt, hauptsächlich Dank dem Dr. Reich, periodische Besichtigungen der Conjunctiva der Soldaten. Im Ganzen wurden beinahe 40,000 Mann revidirt, eine beträchliche Anzahl vom Autor selbst. Bei 2909 wurde Trachoma, bei 517 Conjunctivitis trachomat., bei 1117 Conjunct. catarrh. vorgefunden. Durchschnittsprocent = 11,4. Die

Häufigkeit der Krankheiten schwankt in verschiedenen Theilen der Armee von $0^0/_0$—$25^0/_0$, hauptsächlich je nach den hygienischen Bedingungen, in welchen sich der betreffende Theil der Armee befindet. Unter den 3401 Rekruten waren nahezu $3^0/_0$ mit kranken Conjunctiva, so dass nicht die Rekruten die alten Soldaten anstecken, wie es oft behauptet wird, sondern umgekehrt.

---

9) **Ein Fall von Angioma der Conjunctivae.** Ibid. von Dr. Reich. (Vgl. C. 1877 p. 176).

---

10) **Ueber die neuen Untersuchungen bezüglich der Neuritis optica als Merkmal der Cerebralgeschwülste** von Dr. Reich. Protokoll No. 13 der kaukasichen Medicinischen Gesellschaft 1878.

Auf Grund der literarischen Daten der letzten Jahre (Annuske, Reich, Schön, Heinzel, Jackson, Swanzy, Bull) zieht Reich folgende Schlüsse über den Zustand der Frage von der Wichtigkeit neurit. opt. zum Erkennen der intracraniellen Leiden. Wenn wir bei einem Kranken beiderseitige Neuritis opt. finden, so gibt uns dieses Zeichen an und für sich, ohne andere Symptome in Betracht zu ziehen, noch kein Recht eine intraerenielle Geschwulst bestimmt zu diagnosticiren. Diese Neuritis kann auch bei Meningitis und Gehirnabscess zugegen sein. Die Abwesenheit der Neuritis schliesst ebenfalls nicht (absolut) die intracranielle Geschwulst aus (Heinzel, Jackson, Bull), beiderseitige Neuritis weist beinahe ohne Ausnahme auf intracranielles Leiden des Gehirns oder seiner Häute hin, und in sehr vielen Fällen erscheint sie als Symptom zum Erkennen der intracraniellen Geschwulst, obwohl die Letzte in seltenen Fällen sich entwickeln und verlaufen kann, ohne die Entzündung der Sehnerven mittelbar oder unmittelbar hervorzurufen. Neuritis op. schliesst fast aus die Apoplexie und Embolie der Hirngefässe. Die Erscheinung der starken venösen Hyperämie des im Auge sichtbaren Theiles vom Sehnerv (beiderseits) weist auf den erschwerten Blutumlauf im Cranium hin.

---

11) **Ein Fall von Cataracta punctata** von Alexejew. Aerztliche Blätter No. 288. 1878.

Bei einem Bauer im Alter von 26 Jahren zeigte die Linse des rechten, wie auch des linken Auges viele punktförmige Trübungen, auf dem linken Auge wurde die Extraction nach Graefe'scher Methode mit gutem Erfolg vorgenommen.

---

12) **3 Fälle von Glaucoma** von Lubinski. Sitzungsbericht der Gesellschaft der Marine-Aerzte in Kronstadt. Lieferung 15. 1878.

---

13) **Ein Fall der vollständigen Ectropion des rechten oberen Augenlids** von Jündsill. Bericht der medicinischen Gesellschaft von Wilna. No. 9. 1878.

---

14) **Die Verletzung des Sehorgans bei Schusswunden des Kopfes** von M. Reich. Militär.-Medic. Journal. September-October 1878.

Das vom Dr. Reich beschriebene Material ist theils von ihm persönlich, theils durch seine Collegen in den kaukasischen Militär-Spitälern und nicht auf

dem Kriegsschauplatz selbst gesammelt worden. Im Ganzen sind von Dr. Reich 97 Fälle gesammelt worden, wobei er seine Aufmerksamkeit hauptsächlich nicht auf solche von directer Verletzung der Augen lenkte, sondern auf jene, wo die Betheiligung des Sehorgans bei Verwundung der mehr vom Auge entfernten Theile auftrat. 1) Verwundungen der Frontalgegend, 9 Fälle; dabei beobachtete man in 1 Fall Ruptura choroid. und Retinitis exsudativa, in 1 Atrophia oculi, ohne Zerstörung der Auges selbst durch die Kugel; in 1 Paresis levat. palpebr. sup., in 1 vorübergehende Amblyopie, in 1 Amaurosis, in 1 Amblyopia beider Augen, mit 1 Paresis Accommodationis et amblyopia, in 1 Hyperaemia retinae, in 1 Hyperaemia n. optic.; 2) Verwundungen der Temporalgegend 7 Fälle; in 3 Hyperaemia n. opt., in 1 Hyperaemia retinae, in 1 Atroph. n. opt., in 2 Amblyopie. 3) Verwundungen der Parietalgegend 18 Fälle: in 3 Neuritis et Neuroretinitis beider Augen, in 4 Hyperaemia n. opt. beider Augen, in 1 Hyperaemia n. opt. an derselben Seite wo die Wunde, in 2 Amblyopia an derselben Seite wo die Wunde, in 3 Neuritis et Neuroretinites im Auge der Gegenseite, im 4 Hyperaemia n. opt. im Auge der Gegenseite; in 1 entstanden nach der Verletzung der recht. os. pariet. epileptoide Anfälle, die mit plötzlicher Blindheit anfingen. 4) Verwundungen der Occipitalgegend 7 Fälle; in 1 Diplopia, in 2 Mydriasis und Erweiterung der Retinalvenen, in 1 Hyperaemia n. opt., im 1 Retinitis, in 1 Neuroretinitis duplex, in 1 war keine Complication seitens des Sehorgans. 5) Verwundungen der Gesichtsgegend 18 Fälle; in 1 Chorioretinitis, in 1 Amaurosis des einen und Amblyopie des anderen Auges, in 1Neuroretinitis, im 1 Ruptura choroidea, in 1 Neuritis, in 1 Haemarrhagia retinae, in 1 Retinitis, in 1 Amblyopia, im 2 Paresis accommodationis, in 7 die Functionsstörung der äusseren Annexen des Auges (Epiphora etc.), in 1 verletzte die Kugel den processus nasalis der max. sup. ohne Verletzung der canalis nasalis. 6) Die orbitalen Verwundungen 21 Fälle; in 12 war das eine oder beide Augen zerstört oder ausgeschossen worden; in 1 Sclero-Chorio-Retinitis, in 2 Amaurosis, in 1 Trauma oculi mit Hyphaema und vollständigem Verlust des Sehvermögens, in 1 paresis accomodationis, in 1 Neuroretinitis, in 1 Atrophia oculi, ohne directer Verletzung des Auges, in 1 Iritis, in 1 Haemarrhagia retinae. 7) Die unmittelbaren Verwundungen des Augapfels 10 Fälle; in 1 Atr. n. opt. und papillitis, in 1 Cataracta traumatica des einen und Atrophia des anderen Auges, in 2 Keratitis traumatica, in 1 Cataracta traumatica und Leuc. adh., in 2 Atr. bulbi, in 1 Wunde der Sclerae und Haemorrhagia retinae, in 1 Irido-choroiditis, in 1 Verwundung der Lidhaut, Neurosis ciliaris. 8) Leiden des Sehens bei Contusion des Kopfes 7 Fälle: in 1 trat die Kugel ein einen Zoll unter dem Auge und trat am hinteren äusseren Theil des Halses aus, danach bestand im linken Auge Myosis mit Amblyopie; in 1 war nach Contusio des Kopfes Paralysis n. oculomotorii und n. optici dextri, in 1 nach Contusio der rechten Hälfte des Kopfes, Mydriasis oc. dextri und Myosis sinistr., in 2 Hyperaethesia retinae, in 1 Paresis accommodationis und Amblyopie beiderseits; in 1 trat die Kugel ein ein Zoll unter dem äusseren rechten Augenwinkel und trat an der entgegengesetzten Seite unter dem Ohr aus, dabei im rechten Auge sehr beträchtliche Einengung des Sehfeldes von oben und von den Seiten, wahrscheinlich durch die Verletzung eines Theils des Sehnervenstammes.

Journal-Uebersicht.

I. Archiv f. Augenheilkunde, herausgegeben von H. Knapp u. J. Hirschberg VIII, 1. 1879. 15. Januar.

1) **Beiträge zur Entwickelung der Hornhaut,** von Ayres. Archiv für Augenheilkunde VIII. 1. S. 1—10. (Aus dem pathol. Institut des Prof. Arnold zu Heidelberg.)

Im Gegensatz zu Kessler, welcher die Existenz einer Zellen enthaltenden Gewebeschicht zwischen der primären Augenblase und dem Hornblatt leugnet, fand A. bei der Untersuchung von 6—7 mm. langen Rindsembryonen eine ziemlich dicke Gewebsschicht, die viel Zellen und vereinzelte Gefässe enthielt. Ein unmittelbares Anliegen des Hornblattes an der primären Augenblase fand in keinem Falle statt; und wenn auch der Raum zwischen beiden noch so schmal war (bei höherer Schnittlage), so war die Gewebsmasse nur etwas lichter und die Zellen etwas spärlicher. Bei der später erfolgenden Linseneinstülpung und Entstehung der secundären Augenblase wird jene Gewebsschicht nach innen dislocirt und nach vollendeter Abschnürung der Linse liegt sie zwischen letzterer und Hornblatt, geht nach den Seiten in die Kopfplatten über und hängt nach Innen mit dem der Linse umgebenden Gewebe zusammen; auch jetzt ist dieses Gewebe nicht structurlos, sondern enthält dann auch in wechselnder Menge und Anordnung Zellen und Gefässe. Dieses Gewebe entwickelt sich zur späteren Cornea. Zuerst beginnt eine Schichtung der unter dem Hornblatte gelegenen Schichte; in den mittleren Lagen (der künftigen Cornea) werden die Zellen zahlreicher, die Intercellularsubstanz spärlicher, in der Mitte ist das Zellenlager am dünnsten, nach den Seiten (Hornhautrand) am breitesten, damit ist die Bildung der subst. propria beendet. Später tritt in der hinter der letzteren befindlichen Schicht ein schmaler, lichter Streifen auf, der im weiteren Verlauf breiter wird und sich zur descemetischen Membran gestaltet; das Gewebe selbst, welches an diese Membran grenzt, wird an einzelnen Stellen unterbrochen, so dass kleinere Lücken in demselben wahrnehmbar werden, die Zellen lagern sich wandständig und es entsteht so zwischen Cornea und der vor der Linse gelegenen gefässhaltigen Membran ein maschiges Gewebe, dessen Lücken durch feine, mit platten Zellen belegten Bälkchen getrennt sind. Letztere werden immer spärlicher, dadurch die Lücken grösser und das Zellbelag der descemetii vollständiger. Nur in der Richtung gegen den Hornhautrand zu erhalten sich diese mit platten Zellen belegten Balken als engmaschiges Geflecht: das künftige lig. pectinatum. Der Bildung der vorderen Kammer sowohl, als auch die Entstehung des Endothels der descemitischen Haut würden somit auf Einschmelzung des unmittelbar hinter der Hornhaut gelegenen, früher mit dieser zusammenhängenden Gewebes beruhen. Ein Theil der angeborenen vorderen Synechieen würden als solche persistirende Fadenbildungen, Reste jener durch die vordere Kammer gespannten Bälkchen ein anderes; allerdings als Reste intrauteriner Entzündungen aufzufassen sein.

---

2) **Zur Farbenfrage** von Stilling. (S. unser Januarheft.)

---

3) **Sehnervenzerreissung nebst Bemerkungen über sympathische Iridochorioiditis,** von H. Pagenstecher. ibid. VIII. 1. S. 65—70.

Einem heftigen Stosse gegen das linke Auge eines 63jährigen Mannes durch ein Kuhhorn folgte sofort totale linksseitige Erblindung und 4 Wochen

später sympathische Iridochorioiditis mit Herabsetzung von Sc auf Quantitative, bei intactem G. F. und normaler T.

An der oberen Sclerocornealgrenze des verletzten Bulbus zeigte sich an einer von conjunctiva entblössten Stelle ein Tumor ähnliches Gebilde von über Erbsengrösse, das sich bei näherer Untersuchung des enucleirten Bulbus als die in die Perforationsöffnung eingeklemmte, stark entzündlich verdickte Iris erwies, während die Linse total durch dieselbe Oeffnung entfernt war. Der N. opticus sammt Papille und Sehnervenscheiden total abgerissen, die retina faltig abgelöst, in den Scleralring hineingezogen und zum Theil aus letzterem herausragend; sie ist nach vorn mit einer dicken entzündlichen Gewebsmasse verwachsen, die sich an Stelle des corp. cil. und chorioidea findet und die wesentlich aus netzartig angeordnetem fibrill. Bindegewebe mit Endothelauskleidung besteht. Die retina zeigte übrigens Oedem mit zerstreutem Blutextravasaten, zerstörte Faser- und Ganglienzellenschicht, sowie Fehlen der Stäbchen und Zapfen.

Der Fall (über dessen Endausgang nichts weiter berichtet wird) beweist, dass die sympathische Iridochorioiditis ohne Vermittelung des Opticus zu Stande kommen kann, dass die Uebertragung hier durch die hochgradig veränderten Ciliarnerven stattgefunden hat, welche höchst wahrscheinlich (die Auffindung des Ciliarnerven ist nicht gelungen) atrophisch verändert sind. (4. Knapp u. 5. Hirschberg im nächsten Heft.) Landsberg.

II. Klin. Monatsblätter für Augenheilkunde von Zehender, Jan. 1879.

1) **Zur Frage von dem Einfluss des Bewusstseins auf die Coordination der Augenbewegungen und das Schielen,** von Rählmann (Strassburg i. E.) p. 1—16.

Im Beginn der hypermetropischen Convergenz kommen auch einseitige Convergenzbewegungen vor (A. v. Graefe) bei Refractionsdifferenz. Eine 18jährige zeigt rechts H. 2,5 D, links scheinbare M3D; H_{to}[1] 1,25: nur bei genauer Fixation eines fernen oder nahen Objectes tritt Convergenz des linken Auges ein. Wenn aber das linke fixirt, zeigt sich keine Spur von Ablenkung des rechten. Nach Correction der H. war keine Schielbewegung mehr möglich. — B. hat (wie A. v. Graefe) bei Geisteskranken öfters herabgesetzte Fusionsbreite gefunden; bei Alkoholgenuss ist Doppeltsehen häufig (Con- — Divergenz oder Höhenabweichung.) — Das Princip der beiderseits gleichen Augenbewegungen hat keine Gültigkeit, wenn die Intention zum Sehakt fehlt: bei photophobischen Kindern, im Schlaf, Narcose, Coma. Bei einer Comatösen rollten die Augen bei offener Lidspalte in grossen Excursionen hin und her, 70—80 Mal in der Minute. Eine 8jährige Comatöse zeigte Divergenz des linken Auges, am folgenden Tage Convergenz (Ophthalmosc: seröse Netzhauthyperämie, Verschleierung der Papillargrenze. — Section: Meningitis tuberculosa, ein einsamer Choroidaltuberkel). Augenbewegungen als solche, wenn sie im Coma mit ungewöhnlicher In- und Extensität vorkommen, sind sehr wohl pathologisch und verlieren nicht ihre Bedeutung für Meningitis und Hydrocephalus, obwohl ähnliche auch im gesunden Schlafe vorkommen. Aber ihre Incoordination (Schielstellung) ist unwesentlich. Divergenzstellungen sind unter Umständen werthvoll für die Diagnose der Bewusstlosigkeit.

---

[1] Hyperm. tot. im aufrechten Bilde.

Im Schlafe kann Strabismus völlig schwinden (Stellwag), ja in's Gegentheil umschlagen. Die Schielstellung beruht auf einer vom Centrum ausgehenden dauernden Innervation, die im Schlafe aufhört. Eine materielle Verkürzung des Muskels ist nicht plausibel.

---

2) **Spontanheilung einer Aneur. der Art. ophth. in der Orbita,** von Dr. Bitsch, Assist. der ophth. Klinik zu München.

Eine Frau bemerkte Tags vor ihrer Entbindung einen Knall im Kopf: Schwirren, bald Doppeltsehen und Amblyop. o. d.; 21. December 1877 R. S = $\frac{20}{100}$, venöse Binde- und Netzhauthyperämie, Exophthalm. 6‴, Beweglichkeitsstörung nach aussen, Pulsation, isochron mit Radialpuls, auf dem Bulbus zu fühlen und zu hören. Digitalcompression der Carotis, welche das Geräusch aufhob, wurde angewendet. März 1878 Entzündung und Erblindung des rechten Auges, das Geräusch erlosch vollständig. Juli 1878 S = 0, kein Exophthalmus. Pupille maximal erweitert, Synechien, Glaskörperflocken. Spontane Heilung.

III. Zehender's Monatsbl. für Augenheilkunde, Februar 1879.

1) **Ueber eine von der membrana limitans int. ret. ausgehenden Geschwulstmasse,** von Dr. W. Goldzieher in Budapest. (2 Tafeln.)

Das ganze Augeninnere erfüllte eine neugebildete Masse, welche die Linse comprimirt, so dass sie bisquitförmig erscheint. Die Chorioidea ist an ihrem Platze, ebenso ist das Corpus ciliare der Sclera anliegend. Die Retina liegt grösstentheils der Chorioidea an, nur ist sie an einigen Stellen leicht gefaltet, an andern Stellen erheben sich von ihrer Oberfläche kleine Wärzchen. Auf den ersten Blick ist zu sehen, dass die Retina in untrennbarer Verbindung mit der Neubildung steht und dass die oben genannten Wärzchen direct in dieselbe übergehen. Die Neubildung selbst zeigt schon dem freien Auge, noch besser unter der Lupe, einen ausgeprägt schwammigen Bau. — Das Mikroskop zeigt, dass die Geschwulst durchaus aus einem Maschenwerke besteht, welches stellenweise so angeordnet ist, dass man auf den ersten Blick Lungengewebe vor sich zu haben glaubt. An der Retina, namentlich in deren hinterem Antheile, geht das lamelläre Geschwulstgerüst unmittelbar in dicke glasige Auswüchse der Membrana limitans interna über, welche besonders verdickt ist, was sich eben im makroskopischen Querschnitt als wärzchenförmige Erhebungen der Netzhaut charakterisirt hat. „Die Retina selbst ist in einem ganz merkwürdigen Umbildungsprocess begriffen, den ich nicht anders bezeichnen kann, als wenn ich sie verglast nenne."

„Die etwa noch aufzuwerfende Frage, ob wir es mit einem eigentlichen Tumor oder mit dem Producte einer diffusen, chronischen Entzündung zu thun haben, lässt sich unschwer beantworten." [Verf. entscheidet sich für die erstere, wir lieber für die letztere Annahme.]

---

2) **Notiz über Orthoskopie des Augengrundes,** von Dr. J. Stilling in Cassel.

Das untersuchte Auge wird durch eine Concavlinse von 2 (oder 1)″ Brennweite h gemacht und durch einen kleinen, nicht durchbohrten Spiegel von 3″

Brennweite beleuchtet. Das Gesichtsfeld ist gross, die Methode für den Anfänger bequem.[1] (Vergl. Ruete, der Augenspiegel, S. 6.)

3) **Das linke Auge wird bei den Arbeitern von Fremdkörpern häufiger betroffen, als das rechte,** von Dr. Trompetter, Assist. an der Universitätsaugenklinik zu Breslau.

4) **Intermittirendes Hypopyon,** von Dr. Bitsch, Assist. an der Univers.-Augenklinik zu München, bei einem Falle von traumatischer Cyklitis, schliesslich in Heilung übergehend. H.

IV. Recueil d'Ophth. von Galezowski und Cuignet. Janv. 1879. Paris.

1) **Ein Fall von Melanosarcom der Aderhaut des rechten Auges. nach der Enucleation recidivirend** von Prof. Richet,[2] p. 1—11.

Von Interesse ist nur die Entwicklung. Eine 37jähr. Frau merkte, dass das rechte Auge erblindet war, litt von Zeit zu Zeit an glaucomatösen Entzündungen desselben, bis nach 18 Jahren das Auge hervortrat, ein Melanosarcom der Aderhaut von Galezowski diagnosticirt und die Enucl. bulbi vorgenommen wurde. Das Localrecidiv trat bald ein. (Uebrigens könnte man hier auch Geschwulstbildung in einem erblindeten entarteten Augapfel annehmen.)

2) **Keratocèles, Iridocèles, Phakocèles et Vitrocèles** par le Dr. Cuignet (de Lille), p. 11—22.

Die Charaktere der Keratocèle, die man[3] lange Zeit (?) für einfache ringförmige Hornhautnarbe gehalten, sind 1) die Ringform der Trübung, 2) das durchsichtige verdünnte Centrum, 3) die Concavglasform[4] der verdünnten Stelle, welche bei einfacher Beleuchtung mit dem Spiegel ein umgekehrtes Netzhautbild liefert, wie im Falle höchstgradiger Myopie. Als Iridekele will C. den Fall bezeichnen, wo die nach Hornhautdestruction frei zu Tage getretene Iris sich mit einer Exsudatschicht bedeckt, die allmählich glatter wird, und Phakocèle, wenn in einem Irisvorfall die Linse liegt. Bei einem grossen Irisvorfall nach akuten Granulationen platzte während der Bepinselung der Tarsalschleimhaut mit Argent. nitr. das Auge und entleerte die Linse, so dass C. zwei Tage lang eine Vitrocèle zu beobachten fand. C. glaubt durch seine Beschreibungen eine „bedauerliche Lücke" in der ophthalmologischen Literatur auszufüllen.

[1] Der Herr Verf. bemerkt: „Man kann das Auge mittelst einer gewöhnlichen Sammellinse zum Leuchten bringen. — — Wäre das Auge stark hypermetropisch, so würde man ohne weiteres Details des Augengrundes wahrnehmen müssen."

Dies ist vollkommen richtig. Wie wir bereits bei Besprechung der Arbeit von Haltenhoff (C. 1878, p. 172) angedeutet, hat Helmholtz dieses Factum gefunden. Vgl. Göschen's Deutsche Klinik 1852, p. 526. „Helmholtz beschrieb ferner eine von ihm neu aufgefundene Methode mit einer einfachen Convexlinse ohne irgend einen zusammengesetzten Apparat alle diejenigen Erscheinungen des Augengrundes darzustellen, welche mit dem Augenspiegel von Ruete gemacht werden.

[2] p. 3. Nicht „Bukis" sondern Beer hat das Symptom des amaurotischen Katzenauges festgestellt.

[3] Vgl. dazu Arlt's Lehrbuch I, 224 und Hirschberg, Beitr. I, p. 11—14.

[4] Unrichtig wegen der geringen Differenz der Brechungsindex zwischen Hornhaut und Kammerwasser. Nicht die Aushöhlung der Hinter-, sondern die übermässige Wölbung der Vorderfläche der Kele bedingt die Myopie, welche als Krümmungs-Myopie zu bezeichnen.

3) Angeborene Amblyopie und Amaurose von Galezowski, p. 22—23.

1) Monoculäre angeb. Amblyopie. Meist entwickelt sich im 2.—4. Jahre Convergenz des Auges.[1] 2) Binoculäre angeb. Amblyopie ist viel seltener. Ein Knabe zeigt H,S = $\frac{1}{100}$ G.-F.-Beschränkung, Nachtblindheit. On. 3) angeb. Amaurose ist schwer in sehr zartem Alter zu erkennen. Unter 15 Consultationen für dieses Uebel hat Galezowski 5 Mal die Diagnose gestellt, die in 3 Fällen sich bestätigte. Eine einseitige Amaurose bei einem Knaben beruht auf Colobom der Augenhäute und der Sehnervenscheide, nebst Strabismus convergens.

4) Du traumatisme des blessures et des corps étrangers du globe de l'oeil par le Dr. Yvert, médecin aide-major p. 33—81. (Wird demnächst in einem besonderen Buche erscheinen und dann von uns berücksichtigt werden.)

5) Pariser Inauguraldissertation 1879, p. 64.

Rodet, Etude sur les ruptures de la zonule de Zinn et la subluxation traumatique du cristallin. — Sabadins, Contribution à l'étude pathegénique et au traitement des tumeurs et des fistules du sac lacrymal. — Labach, De la blépharo-conjunctivite. — Bernauer, De l'hypopyon et de son traitement. — Lebris, Des différentes formes cliniques des atrophies papillaires. — Graux, De la paralysie du muscle oculaire externe avec déviation conjugée, paralysie centrale par lésion du noyeau de la sixième paire. — Tizon, Etude clinique de l'atrophie ou phthisie de l'oeil.

V. Recueil de Ophth. von Dr. Galezowski und Cuignet. Febr. 1878.

1) Revue clinique par le Dr. Cuignet (de Lille).

a) Ein 15jähr. Mädchen zeigt 14 Tage nach Beginn eines „Gesichtserysipels" Fieber, bds. Lidschwellung, Chemosis, Unbeweglichkeit der protrudirten Augäpfel, S = 0. Augengrund durchaus weiss, wie nach dem Tode, Netzhautgefässe eng, Papilla nicht abgegrenzt. Es bilden sich Lidabscesse, die bis in die Orbita hineinreichen, Tod unter meningitischen Erscheinungen. (Man könnte auch vermuthen, dass Lidschwellung und Veränderung des Augengrundes Folge einer [vielleicht tuberculösen] Meningitis gewesen. Vergl. Centralbl. 1877, p. 17.) b) Cuignet sieht einen Mann, der eine in Brüssel gemachte Iridectomie bds. nach oben zeigt, Luxation der Linse und Glaskörpertrübung rechts, „mit allen Charakteren der Choroiditis specif.", links mit beträchtlicher Atrophie der Papille. „Es ist nicht das erste Mal, dass ich die Wirkungen der unglücklichen Theorien beobachte, welche aus Deutschland gekommen sind und zu allgemein in Belgien aufgenommen werden, in England und selbst in Frankreich durch einige germanische Exilirte oder Colonisten." [Wir halten es für überflüssig, auf so unmotivirte Gehässigkeiten zu antworten.] c) Iritis peripherique ou circonferencielle ist ein mässig scharf abgegrenztes Gumma des unteren Ciliartheiles. d) Astigmatisme composé et oblique.

2) Sur les affections oculaires glycosuriques par le Dr. Galezowski.

Der Herr Verfasser sah bei Diabetes bisher Retinitis, Iritis,[2] Iridochoroïditis, Atrophia nerv. optici, Amblyopie ohne Befund, Paralyse des 3., 4., 6.

[1] Gewöhnlich hält man die Convergenz für die Ursache der Amblyopie.

[2] Referent sah einmal bei Diabetes neben Catar. progred. oc. utriusque, acute fibrinöse Iritis o. s., welche relativ rasch zurückging, einmal regressive Iridochoroiditis metastatica.

Hirnnerven und kann dem noch die **Keratitis** hinzufügen. (Vgl. Societé de biolog. 28. Déc. 1878. Progrès méd. 1879, Nr. 2.) A. Herr Galezowski hat drei Fälle beobachtet, a) einen von fressendem Geschwür und b) zwei von oberflächlicher diffuser Keratitis. Eines der charakteristischsten Symptome dieser Affectionen ist die vollständige Anaesthesie der Hornhaut, trotz Lichtscheu, Periorbitalschmerz etc.

Bei a) führte eine breite Paracentese zur Heilung, bei b) antidiabetisches Regimen, „alternirender Gebrauch von Eserin und Atropin" sowie warme Umschläge. Uebrigens war in dem einen Fall der Procentgehalt nur 0,5 neben beträchtlicher Albuminurie, es bestand gleichzeitig Hemianopsie[1]). B) Lähmung des 6. Hirnnerven hat 8 Mal unter 100 Fällen Diabetes zur Ursache, Lähmung des 3. sehr selten: natürlich der Kern des ersten liegt zur Seite der Raphe am Boden des 4. Ventrikels, der des 3. aber an der Verbindung von Pons und bulb. rhach. — Eine 70jährige Frau wurde plötzlich von Paralys. oculomot. d. ergriffen. 5,6 Procent Zucker im Urin. Später Blutung an der Macula lutea desselben Auges. Das centrale Sehen blieb aufgehoben, die Lähmung heilte. c) Eine 44jährige bot Amblyopie ohne Befund ($S=\frac{5}{30}$) GF. und Farbensinn normal; 4,8§ Zucker im Urin[2]).

3) Eine 60jährige Staarblinde erlangte nach heftigem Stoss gegen das linke Auge die Sehkraft wieder. Dr. Vieusse constatirte 15 Jahre später **subconjunctivale Luxation der Cataract.**

4) **Des traumatismes du glob. de l'oeil** par Mr. le Dr. A. Yvert (Fortsetzung).

5) **Klinische Beobachtungen** von Dr. Mengin, Ass. von Dr. Galezowski a) Ein 37jähriger, der 7 Jahre zuvor durch Verletzung die Sehkraft des rechten Auges eingebüsst, zeigt r. Cataract. Synech. post, S=0; l. hochgradigste Amblyopie ohne erklärenden Befund; leichte Albuminurie, Iridectomie d., Heilung der Ambl. — 6) **Ret. syph.** im ersten Beginn bei einem 24jährigen. — Aus dem referirenden Theil seien noch hervorgehoben: **De l'Ophth. granuleuse** dans les écoles par M. le Dr. Tastot de Mons; **Du decollement** de la retine et son traitement par l'iridectomie par M. le Dr. Couris, Thèse.

VI. Archiv f. Physiologie v. E. du Bois-Reymond 1878, V. u. VI. (10. Jan. 1879.)

1) **Weiteres zur Physiologie der Grosshirnrinde** (ibid. p. 549. Verhdlgn. der physiol. Gesellschaft zu Berlin vom 29. Novbr. 1878) von Prof. H. Munk.

Vor der Sehsphäre und Hörsphäre des Hundes in der Rinde des Scheitellappens liegt die Fühlsphäre der entgegengesetzten Körperhälfte, die nach vorn bis in den Stirnlappen reicht. Geht man von der Sehsphäre (in der Hinterhauptsrinde) nach vorn, so stossen wir unmittelbar davor — beim Hunde wie beim Affen — auf die selbstständige Fühlsphäre des Auges. Ist diese rein exstirpirt, so tritt bei Berührung des Auges der entgegengesetzten Seite kein Blinzeln ein; die Augenbewegungen dieses Auges sind weniger excursiv; die Thiere verfehlen mit diesem Auge leichter kleine Nahrungsstücke; weiter aber

1) Herr G. leugnet die syphilitische Hemianopsie. Vgl. dagegen Centralbl. 1879 p. 30 unten und 1878 p. 136.

2) Amblyop. diabet. war A. v. Graefe schon lange vor 1869 bekannt gewesen. Vgl. Archiv f. Ophth. VI. a. 1860.

tritt vorübergehend Ptosis und Thränen ein. — — Die Intelligenz hat überall in der Grosshirnrinde ihren Sitz und nirgends im Besonderen.

2) **Histologische Untersuchungen über das Pigmentepithel der Wirbelthiere** von Dr. A. Angelucci. — (Aus Boll's Labor. zu Rom.) Ibid. 353 flgd. mit Abbildungen. Vgl. C. f. A. 1878.

3) **Ueber angeborene Vorstellungen bei den Thieren** von Dr. Dönhoff in Orsoy am Niederrhein.

„Angeboren sind die Raumvorstellungen der Thiere“ nach D.

4) **Beiträge zur Physiologie der Gesichtsempfindung** von Dr. J. von Kries. (Physiol. Institut zu Leipzig.)

Verf. arbeitete mit einem complicirten Spectralapparat, um zwischen der Helmholtz'schen und der Hering'schen Theorie zu entscheiden. Eine Mischung aus Gelb und Blau, die für das neutral gestimmte Auge rein weiss ist, wird dem grün ermüdeten Auge nach Hering nahezu weiss bleiben müssen, während gewöhnliches weisses Licht sich ihm roth färben muss etc. Nach Helmholtz werden Farben, welche dem unermüdeten Auge gleich erscheinen, auch für das ermüdete Auge gleich sein. Das Resultat der Versuche war der Annahme von Helmholtz günstig. Verschieden zusammengesetzte Lichter, welche dem unermüdeten Auge gleich erscheinen, erscheinen auch dem ermüdeten Auge gleich. Das spectrale Roth steht einer physiologisch gesättigten Farbe am nächsten, Blau und Gelb sind weniger gesättigt, Grün am weisslichsten.

(Vgl. Kitao, z. Farbenlehre; Bibliogr. des nächsten Heftes). H.

Referate.

1) **Entwicklungsgeschichte des Menschen und der höheren Wirbelthiere** von A. Kölliker, Prof. in Würzburg. 2. Aufl. mit 606 Fig. Leipzig, Verlag von W. Engelmann. 1033 S.

Während die erste Auflage zum Theil auf fremden Untersuchungen fusste, ist die zweite in allen Theilen die Frucht eigener Forschungen und ein ganz neues Werk. Jeder, der begriffen hat, dass die organische Form nur aus ihrer Genesis zu begreifen ist, wird mit uns das Erscheinen dieses hervorragenden Werkes echt deutscher Gründlichkeit, das von der neuerdings auch um die Augenheilkunde so verdienten Firma auf das vortrefflichste ausgestattet worden, mit Freuden begrüssen. Für den Ophthalmologen strömt daraus eine reiche Quelle der Belehrung. Von der Entwicklung des Sehorgans wird p. 628 bis 704 gehandelt.

Die Entwicklung der Augen beginnt beim Hühnchen und beim Säugethier mit dem Auftreten zweier seitlicher Ausstülpungen des primitiven Vorderhirns, d. s. die primitiven Augenblasen. Diese schnüren sich allmählich vom Vorderhirn ab, so dass jede ihren Stiel bekommt (Bahn des Nerv. opt.); und zugleich rückt, durch die Kopfkrümmung, die ganze Augenanlage nach unten (in die Gegend des Zwischenhirns) und der Stiel an die ventrale Seite der Augenblase. Beim Säugethier schiebt sich eine dünne Mesodermalage durch zwischen dem Pol der Augenblase und dem Hornblatt. Sobald die primäre Augenblase ihre bleibende Stellung eingenommen, wird dieselbe durch eine Wucherung des Hornblatts, die zur Linse sich abschnürt, so eingestülpt, dass ihre vordere Wand an die hin-

tere sich anlegt. Hierdurch wird die primitive Augenblase umgewandelt in ein doppelblättriges, becherförmiges Gebilde, das mit seinem vorderen Rande die Linse umfasst. Gleichzeitig mit dieser Einstülpung und unmittelbar nachher wuchert auch die Cutis (d. h. die an das Ectoderma angrenzenden Mesodermalagen) medianwärts von der Linse und unterhalb derselben gegen die primitive Blase und ihren Stiel und treibt die untere Wund der Blase gegen die obere; hierdurch entsteht unter und hinter der Linse ein besonderer Raum, der die neue Wucherung, d. h. die Anlage des Glaskörpers enthält. Es gewinnt die primitive Augenblase eine eigenthümliche Haubenform. Der Augenblasenstiel wird in Folge dieser Wucherung bei Säugethieren aus einem hohlen Cylinder zu einem abgeplatteten Gebilde und schliesslich biegt sich derselbe noch so um, dass er nach der Ventralseite zu eine Halbrinne erhält, während zugleich der frühere innere Hohlraum immer mehr schwindet. Denkt man sich Linse und Glaskörperanlage, sowie die Einstülpung in den Stiel der primitiven Augenblase weg, so würde die letztere nun wie ein gestielter doppeltblätteriger Becher erscheinen, an dessen unterer Seite eine breite Spalte sich fände. Die Höhlung, zu der diese Spalte führt, ist natürlich nicht die ursprüngliche, mit der Hirnhöhle in Verbindung stehende Höhlung der primitiven Blase, sondern ein neues, an der Aussenseite der primitiven Blase entstandenes Cavum, für welches ein neuer Namen, der der Höhle des Augapfels, nöthig wird. Die eingestülpte Primitivblase heisst secundäre Augenblase. Aus ihrer äusseren Schicht wird die Pigmentepithellage, aus ihrer inneren die eigentliche Netzhaut. Im weiteren Verlaufe nun verwächst die Spalte der secundären Augenblase und des Augenblasenstieles, d. h. die foetale Augenspalte, und erscheint dann die vorher erwähnte Wucherung des Mesodermas als isolirtes Corpus vitreum und als bindegewebige Axe mit den Vasa centralia im Sehnerven. Die vordere Oeffnung der secundären Augenblase, in der die Linse liegt, wird bei den Vögeln von Anfang an nur von dem Hornblatt verschlossen, wogegen bei den Säugern auch eine dünne Mesodermalage vor der Linse vorbeigeht, die mit einer ähnlichen, die hinteren Theile der Linse umfassenden Lage zusammenhängt. Diese Umhüllung der Linse stammt von der uranfänglich zwischen der primitiven Augenblase und dem Ectoderma gelegenen Mesodermaschicht, hängt mit dem primitiven Glaskörper untrennbar zusammen und stellt mit demselben die Anlage der zunächst gefässhaltigen Linsenkapsel dar. Aus den die secundäre Augenblase von aussen umschliessenden Mesodermalagen, die bei Säugern mit der gefässreichen Kapsel der Linse zusammenhängen, differenzirt sich nach und nach eine besondere Faserhaut, die später in Aderhaut und Sclera zerfällt, jedoch noch vorher aus ihrem vorderen Theil die Hauptmasse der Cornea und die Iris hervortreibt. — Nach K. (und Kessler) ist bei den Säugern die erste Anlage der Linse eine Blase (die epidermoidale Wand des Linsengrübchens), nach J. Arnold ein solider Körper. Während von vorn her die Linse sich gegen die primitive Augenblase heranbildet, geschieht dies nahezu gleichzeitig auch von unten her durch eine Wucherung des Mesoderma (Cutis der Kopfplatten). Anfangs ist es eine niedrige Leiste, welche unmittelbar hinter und unter der Linse die hintere Wand der primitiven Blase gegen die obere drängt, bald aber wuchert dieser Fortsatz mit Ausnahme seiner Abgangsstelle zn einem massigeren Gebilde hervor, welches die Höhlung der secundären Augenblase erfüllt. Sobald der enge Zugang zu dieser Höhlung, sc. die fötale Augenspalte, sich geschlossen, erscheint die secundäre Augenblase als Becher, der in seinem Innern den Glaskörper und an seiner Mündung die Linse enthält. — Die Tunica vasculosa lentis, welche die Linse rings umgiebt, ist in ihren verschiedenen Abschnitten

als Membr. capsularis, capsulopupillaris, pupillaris beschrieben. Die Arteria centr. retinae giebt einen Ast, Arteria hyal. oder capsularis, ab, die durch den Glaskörper gegen die Linse verläuft und dicht hinter deren hinterem Pol in Aestchen zerfällt, welche um die Linse herum nach vorn gehen. Der vordere Theil der Gefässschicht hängt zunächst direct mit der Hornhaut, der hintere Theil mit dem Glaskörper zusammen. Vom 7. Monat beginnt der Schwund der Membr. pupillae, sowie ihrer Gefässe. In physiologischer Hinsicht ist die Gefässhaut das Ernährungsorgan der rasch wachsenden Linse. Aus der Arteria centr. geht auch die gefässhaltige Kapsel des Glaskörpers, d. h. Vascularisation der äusseren Grenzschicht des Glaskörpers hervor, — aus dieser entwickeln sich später die Netzhautgefässe. Die Zonula ist differenzirter Glaskörper. — Sclera und Aderhaut sind einfach Differenzirungsproducte aus den umgebenden Mesodermaschichten oder Kopfplatten, wogegen die Iris und auch die Hornhaut wesentlich als Neubildungen anzusehen sind, welche uranfänglich vor der Linse fehlen und aus dem an dem Rande der secundären Augenblase befindlichen Theile der Kopfplatten zu einer Zeit sich hervorbilden, in welcher die letztere noch nicht deutlich in Sclera und Choroides zerfallen sind. An der Bildung der Iris betheiligt sich auch der vordere Rand der secundären Augenblase und liefert derselbe mit seinen beiden Blättern die uveale Pigmentschicht der Iris.

Beim Hühnchen ist die eben gebildete Linse nur von Ectoderma bedeckt, am vierten Tage aber beginnt Mesoderma zwischen Linse und Ectoderma hineinzuwachsen und die Hornhautbildung vorzubereiten. Anders beim Kaninchen. Während hier, bevor die Linse gebildet ist, eine dünne Mesodermaschicht zwischen primärer Augenblase und Ectoderma liegt, tritt während der Abschnürung der Linse ein Zustand ein, in dem vielleicht während ganz kurzer Zeit unmittelbar vor der Mitte der Linse ein Mesoderma fehlt. Sofort entwickelt sich dieses auch hier (von den Seiten her) und ist die abgeschnürte Linse wiederum von einer dünnen Lage Mesoderma bedeckt. Diese, die gemeinsame Anlage von Cornea und Pupillarmembran, verdickt sich rasch; dann scheidet sie sich in zwei Lagen, von denen die äussere die dickere ist; dann tritt eine Spaltlücke zwischen beiden auf; an den die Lücke begrenzenden Flächen entwickelt sich eine Zellenlage von endothelialer Beschaffenheit.

Somit entsteht die Vorderkammer wie ein seröser Spaltraum. Bei menschlichen Embryonen ist die Faserhaut des Auges in der Mitte des zweiten Monats deutlich vorhanden, der vordere Abschnitt wird nicht vor dem Ende des dritten Monats durchsichtig, die Hornhaut der Neugeborenen ist absolut dicker als die der Erwachsenen (Petit). Indem das Gewebe der Kopfplatten in der Nähe der secundären Augenblase sich nach und nach verdichtet, wird es mit seinem inneren Theil zur Ader-, mit seinem äusseren zur Bindehaut. Um denjenigen Theil der Gefässhaut, der am Rande der secundären Augenblase liegt und an die Gefässhaut der Linse grenzt, bildet sich ein Ringwulst, der unmerklich in die Pupillarmembran übergeht, die Anlage der Iris. Allmählich wächst die Iris nach vorn, zugleich folgt ihr der Rand der secundären Augenblase mit ihren beiden Schichten, die dann pigmentirt sind. Der Ciliarkörper entsteht später, als die Iris erscheint, durch Wucherung und Faltung der Tunica vasculosa (Aderhaut), woran auch die secundäre Augenblase Antheil nimmt, deren inneres Blatt aber hier pigmentlos bleibt. Die sogenannte Choroidalspalte ist ein eigenthümlicher heller Streifen vom Pupillarrand bis zur Opticusscheide, der beim Menschen in der 6.—7. Woche vergeht; sie liegt eigentlich in der Netzhaut. Es ist eine Lücke der Pigmentschicht der secundären Augenblase. Nach dem Verwachsen der Spalte, wobei die beiden Lamellen der secundären

Augenblase ebenso verwachsen, wie das Medullarrohr und das Hornblatt beim Schluss der Rückenfurche, bleibt die Nahtstelle des äusseren Blattes noch eine Zeit lang ohne Pigment. Demzufolge besitzt die Aderhaut keinen eigenen Spalt, sondern nur die zweiblätterige Retina, und können die pathologischen Spaltbildungen von Leder- und Aderhaut nur so erklärt werden, dass Offenbleiben der fötalen Augenspalte eine mangelhafte Ausbildung der Ader- und Lederhaut nach sich zieht. Die Netzhaut geht aus dem grösseren hinteren Theil der vorderen (inneren) Lamelle der secundären Augenblase hervor. Diese Lamelle ist anfangs dünner, später durch Wucherung dicker als die äussere, und beim Embryo im Verhältniss zur Augenaxe viel dicker als beim Erwachsenen; durch starkes Wachsthum wirft sie vom zweiten Monat ab Falten nach innen, die beim Neugeborenen wieder ausgeglichen sind.

Der Augenblasenstiel stellt nur die Bahn dar, auf welcher die Sehnervenfasern weiter schreiten, die wahrscheinlich vom Gehirn aus entstehen. Der Sehnerv wächst mit kernlosen feinsten Fäserchen aus der grauen Substanz des Zwischenhirns hervor. Der Augenblasenstiel liefert das bindegewebige Stützgerüst, zu dem sich noch mesodermatische Elemente mit den Gefässen gesellen. Der Nervus opticus ist kein Nerv im gewöhnlichen Sinne, sondern ein Hirntheil. — Die Augenlider entwickeln sich, nach Bildung der Hornhaut, als Falten der den Augapfel umgebenden Cutis, und zwar an oder hinter dem Aequator. Die Lider schliessen sich im 3.—4. Monat des Embryonallebens durch Verwachsung. Von der Nahtstelle aus entstehen Wimpern und Meibom'sche Drüsen; durch das Hervortreten der Haare und durch das Secret tritt vielleicht die Lösung der Lider ein, die beim Menschen vor der Geburt erfolgt. Die Thränendrüsen entstehen als solide Wucherungen des Epithels der Conjunctiva an der Umschlagsstelle im dritten Monat. Der Thränennasenkanal ist ursprünglich eine Furche zwischen dem äusseren Nasenfortsatze und dem Oberkieferfortsatze.[1] Der Verschluss geschieht beim Menschen in der Mitte des zweiten Monats, nach dem Verschluss der Kiemenspalten. H.

---

2) **Beiträge zur Kenntniss der physiologischen Farbenblindheit** von Magnus. v. Graefe's Archiv. Bd. XXIV. Hft. 4.

Im Ganzen wurden untersucht 5489 Individuen, von denen 3273 männlichen und 2216 weiblichen Geschlechts waren. Die Untersuchung wurde mittelst der Holmgren'schen Methode vorgenommen, welche sich bei der kritischen Prüfung der verschiedenen Untersuchungsverfahren als die beste herausgestellt hatte. Die Stilling'schen Tafeln hatten eigentlich so gut wie versagt, indem eine grosse Anzahl Farbenblinder dieselben zu entziffern vermochte. Folgende Zahlen stellten sich heraus:

Allgemeine Verbreitung der Farbenblindheit in den männlichen Bevölkerungsschichten	3,27 %
Dto. in den weiblichen Bevölkerungsschichten	0,04 %
Dto. unter den Christen	2,83 %
Dto. unter den Juden	3,79 %
Dto. unter den besseren Ständen	2,65 %
Dto. unter den niederen Ständen	4,36 %

Doch haben die Zahlen für die vier letzten Rubriken vor der Hand noch durchaus keine allgemeine Bedeutung und kann ich noch keinesfalls die Behauptung aufstellen: dass die Farbenblindheit unter den Juden überhaupt ver-

[1] pag. 750 Z. 5 lies Oberkieferfortsatz statt Unterkieferfortsatz.

breiteter sei, als unter den Christen. Meine Zahlen repräsentiren nur das unter meinen Untersuchten sich vorfindende Verhältniss. Das nämliche gilt von dem Unterschied zwischen höheren und niederen Volksklassen; auffallend ist, dass auch Holmgren ein ähnliches Verhältniss bezüglich der Verbreitung der Farbenblindheit unter höheren und niederen Volksschichten gefunden hat, wie ich; überhaupt stimmt das Allgemeinresultat der Holmgren'schen Untersuchungen mit dem meinigen sehr gut überein, insofern dieser Forscher die Verbreitung der Farbenblindheit unter der männlichen Bevölkerung Schwedens auf 3,25 % berechnet, während ich 3,27 % gefunden habe. Die auffallend geringe Neigung des weiblichen Geschlechts zur Farbenblindheit wurde durch meine Untersuchungen wieder auf's Neue bestätigt, indem es mir nur gelang eine weibliche Farbenblinde unter 2216 untersuchten Mädchen zu entdecken; doch scheint im Allgemeinen die Verbreitung der Farbenblindheit in der Frauenwelt doch eine namhaftere zu sein, als wie dies unter meinen untersuchten weiblichen Individuen der Fall war; ich habe wenigstens bei der Zusammenstellung des statistischen Materials einiger anderer Forscher schliesslich einen höheren Procentsatz ermittelt. Unter 12,290 von verschiedenen Forschern untersuchten Frauen und Mädchen fanden sich nämlich 31 Farbenblinde, also 0,25 Procent; diese Zahl stimmt wieder vortrefflich mit der von Holmgren angegebenen, welche sich auf 0,26 Proc. beziffert. Auch für die Erblichkeit der Farbenblindheit geben meinen Untersuchungen nicht unwichtige Anhaltepunkte; unter 95 auf diesen Punkt genau examinirten Farbenblinden liessen sich 42 mal gewisse Erblichkeitsmomente nachweisen, auch das Horner'sche Gesetz, wonach die Farbenblindheit vom Grossvater auf den Enkel sich vererbt, konnte wiederholt bestätigt werden und unter Anderem auch durch ein sehr charakteristisches Beispiel, das ich einer brieflichen Mittheilung des Prof. Valentin in Bern verdanke. Auch directe Uebertragung der Farbenblindheit von Vater auf Sohn wurde wiederholt von mir mit Sicherheit constatirt. Auch die auffallende Thatsache, dass Frauen, deren Väter farbenblind waren, trotzdem sie selbst einen ganz normalen Farbensinn besitzen, doch die Farbenblindheit in die Familien hineintragen und farbenblinde Kinder gebären, fand durch meine Untersuchungen eine Bestätigung. (Schluss folgt.) Magnus.

---

3) **Ueber die intercellularen Lücken des vorderen Hornhaut-Epithels im normalen und pathologischen Zustande** von Prof. Leber in Göttingen. A. f. O. XXIV, 1, p. 252—292.

(Fortsetzung aus dem Decemberheft 1878.)

Dass die Intercellularsubstanz der Epithelien wesentlich zur Unterhaltung des Stoffwechsels derselben dient, ist durch eine ganze Reihe von Beobachtungen festgestellt. Es hat sich bei den Imprägnations- und Tinctionsversuchen lebender Gewebe der Satz immer allgemeiner bestätigt, dass lebende Zellen dem Eindringen der meisten wässrigen Lösungen einen auffallenden Widerstand entgegensetzen, und dass sie nur gegen gewisse Stoffe und Lösungen, die sie zu ihrer Ernährung und Function bedürfen, sich gerade entgegengesetzt verhalten, sie begierig aufnehmen und in sich aufspeichern. Zur genaueren Untersuchung des intercellularen Lückensystems der Epithelien ist auch die Methode der Einstichs-Injectionen verwandt. Indem ich nun zur Mittheilung der Beobachtungen an pathologischen Hornhäuten übergehe, bemerke ich zuvor, dass sie fast ausschliesslich an in Müller'scher Flüssigkeit gehärteten Augen gemacht wurden. Die fraglichen Veränderungen finden sich besonders in denjenigen Fällen, wo die Hornhaut-Oberfläche während des Lebens das bekannte matte,

glanzlose Aussehen darbietet, welches bei sehr verschiedenartigen, besonders tiefsitzenden Entzündungen der Hornhaut oder der tieferen Theile des Auges beobachtet wird und über dessen anatomische Grundlage bisher noch kaum directe Untersuchungen vorliegen. (Vgl. XXII. 1, 146.) (Schluss folgt.)

Neue Apparate, Instrumente, Medicamente.

Das Doppelspektroskop zur Analyse der Farbenblindheit, von J. Hirschberg.

Fig. 1 stellt die perspectivische Ansicht, Fig. 2 den horizontalen Durchschnitt der auf Veranlassung von Dr. Hirschberg durch Herrn P. Dörffel (Berlin, 46 Unter den Linden) besorgten Modification des Vierordt'schen Spektroskops dar. (Vgl. Centralbl. 1878, p. 248 ff. Verhandl. der physiologischen Gesellschaft zu Berlin, Nr. 7, 1878/79, den 17. Januar 1879.)

Es ist das Vierordt'sche Spektroskop mit einem Prisma, aber mit zwei unter einem Winkel gegeneinander gestellten Collimatorröhren. Jede von beiden hat ihren Spalt, der durch einen Lichtquell, z. B. durch identische Gasflammen, beleuchtet wird. Wenn man will, kann man sich auch einer einzigen Lichtquelle bedienen, die in der Medianebene zwischen beiden Collimatorröhren steht und durch je einen Planspiegel ein identisches Bild der einzigen Lichtquelle auf die beiden Spalten werfen.

Der eine Spalt ist zunächst in seiner oberen, der andere in seiner unteren Hälfte durch eine bewegliche Metallplatte verschlossen. Folglich erscheinen dem beobachtenden Auge die beiden Spektra übereinander, das brechbare Ende des einen nach rechts, das des anderen nach links gewendet. Mit Hülfe des Vierordt'schen Schiebers wird aus dem Doppelspektrum ein schmaler Streifen ausgeschnitten, der im Allgemeinen aus zwei verschiedenen Spektralfarben zusammengesetzt ist. Die obere Hälfte des Streifens kann mittelst des Schiebers beliebig gewählt und dann festgestellt werden. Ihr mittlerer Brechungsindex, der mit Hülfe der einen Theilung des Apparates genau abzulesen ist, sei n_1. Nunmehr kann man die untere Hälfte des verticalen Farbenstreifens durch eine Mikrometerschraube, welche das zweite Collimatorrohr langsam dreht, von dem rothen bis zu dem violetten Ende des Spektrums beliebig variiren, ohne dass dieselbe aufhört, die directe Fortsetzung der oberen Hälfte des Farbenstreifs zu bilden. Somit bleibt immer der bequeme sinnliche Vergleich der beiden spektralen Farbentöne gewahrt. Der Untersuchte macht selber die Drehung der Mikrometorschraube und wird, wenn er Daltonist[1] ist, wie ich mich bereits überzeugen konnte, eine gewisse Farbe von Brechungsindex n_2 einstellen, welche ihm als gleichfarbig mit n_1 erscheint.

Auch n_2 kann durch eine zweite Theilung des Apparates abgelesen werden. Ich bemerke noch, dass die Helligkeit der Farbentöne abgestuft werden kann.

Die Untersuchung kann sofort dadurch modificirt werden, dass durch Umlegen der Schieber n_1, das vorher oben war, nach unten wandert, worauf wiederum, falls der Untersuchte richtig beobachtet, n_2 als identisch mit n_1 gefunden werden muss. Man kann auch zur Controlle die Farbe n_2 feststellen; dann muss n_1 als identisch damit eingestellt werden.

Somit sind die beiden dem Farbenirren identisch erscheinenden Farben nach ihrem Brechungsindex physikalisch definirt; es ist auch das auf den

[1] Natürlich nicht, wenn er nur einen schwachen Farbensinn besitzt.

subjectiven Angaben oder Handlungen des Untersuchten beruhende Verfahren durch den Controllversuch zu dem Werth einer objectiven Prüfung erhoben.



Fig. 1.

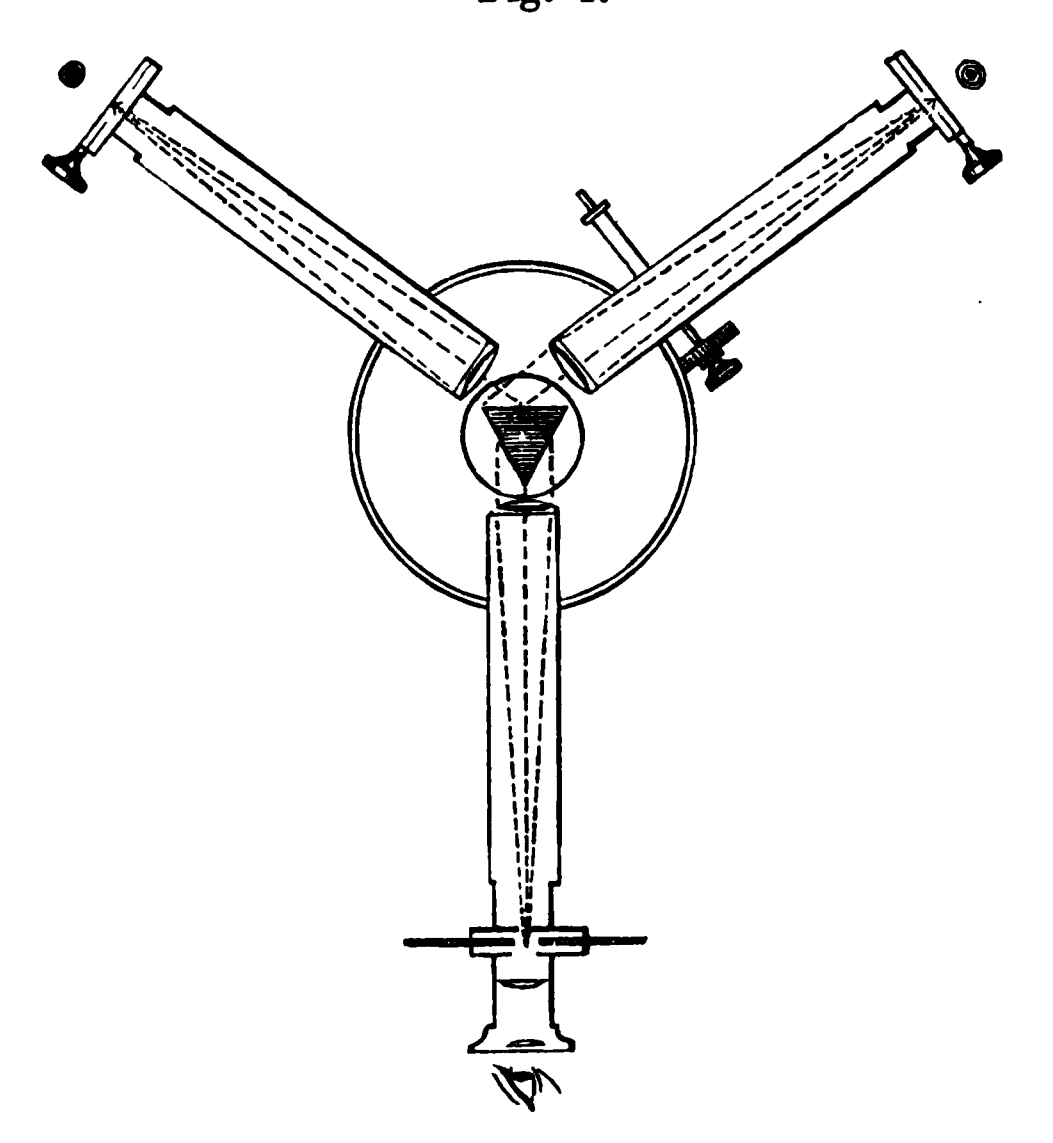


Fig. 2.

Für physiologische Zwecke ist der Apparat darum von besonderer Brauchbarkeit, weil man durch passende Drehung der beiden vor den Spalten befindlichen Metallplatten die beiden Spectra oder beliebige Streifen desselben ganz oder theilweise zur Deckung bringen kann.

Vermischtes.

1) Die in unserem Reisebericht 1876 signalisirte Lücke einer speciellen Professur der Augenheilkunde zu Paris wird demnächst ausgefüllt werden. Man nennt Herrn Panas als Candidaten.

2) Wie bereits in Portugal, so wird auch in Frankreich unser Centralblatt demnächst Nachahmung finden.

Bibliographie.

1) Geschichte der Physik. Vorles. von J. C. Poggendorff. II. Heft, p. 289—576. Leipzig, J. A. Barth. Vgl. C. 1879 p. 25.

2) Ueber die experimentelle Bestimmung der Lichtgeschwindigkeit in Krystallen von W. Kohlrausch. Pogg. Annal. 1879, p. 86 flgd. Die Bestimmung geschah nach Wollaston's Methode, die Lichtgeschwindigkeit mit Hülfe des Winkels der totalen Reflexion zu bestimmen, mittelst F. Kohlrausch's Totalreflectometer (ibid. 1878, p. 1). „Die Fresnel'sche Theorie der Doppelbrechung in optisch ein- nnd zweiaxigen Krystallen führt auf eine Gestalt der Lichtwellenfläche, welche innerhalb sehr geringer Messungsfehler für optisch einaxige Krystalle überhaupt und für die optischen Hauptschnitte optisch zweiaxiger Krystalle experimentell bestätigt wurde."

Pag. 95, Note heisst es: „Ich möchte bei dieser Gelegenheit erwähnen, dass, um einen Faden im Fernrohr senkrecht zu stellen, es nicht genügt, mit dem einen Auge im Fernrohr den Faden, mit dem andern die gegebene Richtungslinie zu fixiren und die beiden Bilder zur Deckung zu bringen. Hat man nämlich auf diese Art eingestellt und vergleicht nun im Fernrohr die gegebene Richtung mit der der Marke, so sieht man leicht, dass, wenn zu Anfang das linke Auge durchs Fernrohr sah, nun die Marke gegen die Richtung im Sinne des Uhrzeigers, wenn das rechte durch's Fernrohr sah, im entgegengesetzten Sinne verdreht ist. Die Erscheinung ist als Neigung der scheinbar verticalen Meridiane (Helmholtz, physiol. Opt. p. 546 a. a. O.) bekannt. Diese einfache und bequeme Art, den Neigungswinkel direct zu sehen, wie auch mit einer Gradtheilung neben der Richtungslinie oder im Fernrohr zu messen, dürfte jedoch neu sein."

3) Donders sprach am 28. Dec. 1878 in der königl. Akad. in Amsterdam über Farbenblindheit. (Bericht empfangen den 20. Jan. 1879.) Bei Grünblindheit liegt der neutrale Streifen im Sonnenspectrum bei b¼ F; die Lichtstärke ist im Roth beträchtlich, erreicht in D ihr Maximum[1], ist in E ungefähr auf ¼ gesunken, um noch weiterhin, jenseits von F, mit vermehrter Schnelligkeit abzusinken. Bei Rothblindheit, wo das Spectrum an der rothen Seite mehr oder minder verkürzt ist, steigt die Lichtstärke im Grün an (bei E) und nimmt nach der brechbaren Seite weit langsamer ab; das Spectrum kann sich nach dieser Seite weiter erstrecken als für das normale Auge. (Wir werden auf diese Untersuchungen zurückkommen, wenn die ausführliche Publication vorliegen wird.)

*4) Ueber die Blutgefässe im Augenlid von Prof. C. Langer (Wien. med. Jahrb. 1878, III).

5) Von Prof. Nagel's vortrefflichem Jahresbericht über die Leistungen und Fortschritte der Ophthalmologie ist der 7. Jahrgang für 1876 soeben (Tübingen 1878, H. Laupp) erschienen. Das Werk ist 571 Seiten stark, die dem Bericht zu Grunde gelegte Bibliographie umfasst 816 Nummern, resp. 587 Au-

---

[1] Vgl. Verhandl. der Berl. physiol. Ges. d. 4. Juni 1878.

toren mit je 1 bis 32 Nummern. Die Zahl der ophthalmologischen Publicationen lässt nichts zu wünschen übrig und auch die der Autoren scheint eher im Wachsen begriffen zu sein.

6) Jahresbericht der Abtheilung für Augenkranke des k. k. Regierungsrathes Prof. Dr. Hasner, Ritter v. Arthas. (Aus dem ärztlichen Bericht des k. k. allg. Krankenhauses zu Prag f. 1877.) Auf der ophthalmologischen Klinik wurden im Laufe des Jahres 1877 262 grössere Operationen ausgeführt und 1300 Personen ambulatorisch behandelt. Unter den ersteren sind die Staaroperationen mit 138 Fällen vertreten. Vollständig reife Kernstaare kamen in 98 Fällen (60 Männer, 38 Weiber) zur Operation. Von den übrigen Staarformen entfielen auf Cataracta immatura 4 (3 M., 1 W.), auf Cataracta mollis 14 (3 M., 11 W.), auf Cataracta traumatica 7 (5 M., 2 W.), auf Cataracta secundaria 1, auf Cataracta diabet. 2 (1 M., 1 W.), auf Cataracta accreta 6 (4 M., 2 W.), auf Cataracta lactea 4 (3 M., 1 W.), auf Cataracta capsularis posterior 2 Operationsfälle. Was die Art der Ausführung der Staaroperationen betrifft, so wurde die Daviel'sche Methode mit der Modification nach Prof. v. Hasner — Bildung eines subconjunctivalen Lappens und Glaskörperstich — 97 Mal, und zwar 86 Mal ohne Iridectomie und 11 Mal mit Iridectomie gemacht. In 9 Fällen wurde die einfache Daviel'sche Extraction mit oder ohne Iridectomie ausgeführt. Auch in diesem Jahre hatte die von Prof. v. Hasner geübte Operationsart sehr günstige Erfolge aufzuweisen, indem nur in 1 Falle Panophthalmitis, in 2 Fällen eitrige Iritis auftrat. Die Linearextraction ohne der mit Iridectomie wurde in 17 Fällen, die Wenzel'sche Extraction in Verbindung mit Corelyse und Iridectomie in 8 Fällen, die Entfernung der verdickten Kapsel sammt Linse in 7 Fällen vorgenommen. Von sämmtlich 138 Operirten wurden 121 mit vollem Erfolge geheilt, 12 mit incompletem Erfolge, 5 ungeheilt entlassen. Der Procentsatz der Ungeheilten betrug somit 3,6%. Es stellte sich daher das Heilresultat im heurigen Jahre um 2,3% günstiger gegen das Vorjahr.

7) 53. Jahresbericht des Massachuset's char. Eye and Ear Infirmary for 1878. Boston. (Empfangen den 8. Febr. 1879.) Die Augenärzte sind Hasket Derby, Henry L. Shaw, F. P. Sprague, B. Joy Jeffries, Robert Willard. Ausgaben 15,652 Doll., Augenleidende 6482, klinische Patienten 422, Augenoperationen 419, darunter 68 v. Graefe'sche Staaroperationen, 4 Iridectomien wegen Glaucoma. Bei den 68 Staarextractionen ereigneten sich 4,5% Verluste. 41 Fälle sind mit Aethernarcose, 27 ohne dieselbe operirt; die Resultate sind procentarisch gleich gut. Die Augen blieben in der Regel bis zum 8. Tag uneröffnet, der Verband aber ward täglich erneuert.

8) Therapeutique oculaire par L. de Wecker. Leçons rec. par le Dr. Masselon II. Paris 1879, Doin, p. 389—802. Diese Vorlesungen besitzen zwar nicht die strenge Gliederung eines systematischen Lehrbuchs, umfassen aber doch den ganzen Bereich der Augenheilkunde, gestatten dabei dem Verfasser, in angenehmer Form seine individuellen Erfahrungen und Ansichten besonders hervorzuheben. Wir können und müssen uns darauf beschränken, aus dem reichen Inhalt des Werkes das mehr Eigenthümliche kurz anzudeuten. Bei ausgedehnter Cat. zonula, wo man zwischen Iridectomie und Discision schwanken könnte, macht W. öfters auf einem Auge die Iridectomie, auf dem andern die Discision; bei den kleinen Formen macht er mitunter noch die Iritomie, öfters (wie alle Fachgenossen) eine schmale, nicht ganz zur Peripherie reichende Iridectomie. Auch bei Ectopie der Linse (sowie bei Trübung der subluxirten Linse) räth W. die Iritomie nach der Seite hin, wo die Linse hinter der Iris

nicht vorhanden ist. — Für gewöhnlich wird von ihm eine Modification der v. Graefeschen Alter-Staarextraction angewendet (2 Mm. hoher Lappen am oberen Hornhautrande, kleine Irisexcision). Suppuration tritt nur ein in 1 bis 3%. „Dieser traurige Ausgang betrifft fast nur arme Kranke, welche aus Furcht, nicht in die Klinik aufgenommen zu werden, verhehlt haben, dass ihre Augen Sitz einer catarrhalischen Affection waren.“ Seine eigene Methode (Schnitt am unteren Hornhautrande von 4 Mm. Lappenhöhe ohne Irisexcision) empfiehlt v. W. nicht als Allgemeinmethode, sondern reservirt sie den absolut einfachen und vollständig reifen Staaren. — Ueber die Drainage bei Netzhautablösung äussert sich ihr Autor wie folgt (p. 577): „Zu dem Zweck, ein stetiges Abfliessen der subretinalen Flüssigkeit zu sichern, ersann ich das Durchziehen eines Goldfadens unterhalb der Netzhautablösung, den man geknotet am Auge lässt und im Bindesack verbirgt, wo er verbleibt, ohne die geringste Reizung zu verursachen. Beweis dessen sind Kranke, die den Faden 18 und selbst 24 Monate getragen haben. Dieses Verfahren hat in einigen Fällen ein vortreffliches Ergebniss geliefert, aber es sichert nicht vollständig die Filtration, ausserdem wäre nothwendig, die Kranken stets unter Obhut zu halten, denn bei einigen kann eine Lage-Veränderung des Fadens oder eine ungenügende Coaptation während der Einführung heftige Reiz-Erscheinungen verursachen.“ (Vgl. C. 1878 p. 22 u. 135.)

9) Onderzoek., gedaan in het physiol. Labor. d. Utrechtsche Hoogschool. Uitg. d. F. C. Donders en Th. W. Engelmann (III) V, 2. 1878. 180 Seiten. Enthält sechs deutsche Aufsätze von Engelmann in Utrecht (zur Physiologie) und einen holländischen von Horstmann in Berlin (Ueber die Tiefe der vorderen Augenkammer, vgl. C. 1878, p. XLV, mit Abbildung von Donders' neuer Modification des Ophthalmomikroskops[1]).

10) Verfahren zur raschen Schmerzstillung bei Touchirung der Bindehaut mit Cuprum sulphuricum von cand. med. Dr. Carl Pick, Wien (Cf. med. W., Nr. 45). „Die glatt geschliffene Fläche des Blausteins wird in der gewöhnlichen Weise, je nach Bedarf, mit bald stärkerem, bald schwächerem Drucke über die Bindehaut geführt. Nach Ablauf von 4—5 Minuten wird eine Calomelinjection auf die touchirte Stelle vorgenommen, worauf der Schmerz sofort verschwindet. Nachdem man durch 5—6 Tage in der angegebenen Weise verfahren, lässt man die Calomelinjection unmittelbar der Touchirung folgen; der Schmerz verschwindet augenblicklich.“

11) A Case of injury of the Cornea by Prof. T. Wharton Jones. Lancet 1879, Nr. 3, d. 18. Jan. Ein 72jähr. Gärtner erlitt eine Abrasio cornea. Danach Entzündung. Blutegel, Calomel und Dower'sche Pulver, Atropineinträufelung. Keine Venaesection, da der Mann nicht mehr jung genug. Heilung. Verfasser verbreitet sich über die allgemeine Pathologie der Entzündung. Cohnheim's Lehre von der Emigration ist ihm nicht auf exacte Untersuchung begründet (?); die Kerne der Capillaren sind mit weissen Blutkörperchen verwechselt (?). „Die Cellularpathologie Virchow's, der gleich ausgezeichnet ist als Politiker wie als Pathologe — ist unvereinbar mit dem Axiom: Ex nihilo fit nihil (??).

12) Section of the Cornea in Hypopyon Keratitis. By A. Emrys-Jones M. D. Resident surgeon, Manchester Royal Eye-Hosp. Lancet 1879, Nr. III, d. 18. Jan. Verf. hat in zwei Jahren 35 Fälle von Saemisch's Keratomie zu beobachten gehabt. Die beste Methode ist ein kühner Schnitt durch

---

[1] Herr Dörffel in Berlin hat für Herrn Horstmann die Anfertigung eines verbesserten Instrumentes übernommen.

das obere Drittel der Cornea mit Evacuirung des Eiters. Meistens sinkt die Spannung sofort, der Schmerz hört auf. Die Wunde musste wieder geöffnet werden unter den 35 Fällen in 4 Fällen 1 Mal, in 1 Falle 2 Mal, in 1 Falle 3 Mal.

13) Die sicherste Heilung des trachomatösen Pannus durch Zerstäubung von Cuprum sulfuricum solutum von Dr. J. Leiblinger in Tarnopol. Wittelshöfer's Wien. med. W. No. 4, 1879. Schon 1863 hat Verfasser in der allgem. med. Zeitung p. 59 seine Erfahrungen veröffentlicht. Man kann den Pannus in 10—12 Sitzungen (täglich eine) erheblich aufhellen. Richardson's Zerstäuber wird angewendet sowie die kalte Lösung von Cupr. sulfur. 1,0 : 200,0, resp. später 100; der Strahl wird direct auf die Cornea geleitet, eine Minute lang — dann 2 Minuten Pause, und so dreimal für jede Sitzung.

14) Ueber eine noch nicht bekannt gewordene Wirkung des Pilocarp. muriat. von Dr. G. Schmitz in Köln. (Berl. klin. W. No. 4, 1879.) P. lässt Haare auf Glatzen wachsen, während gleichzeitig Pupillarexsudation nach Staarausziehung sowie subretinale Flüssigkeit aufgesaugt wird.

15) Die Hornhaut ist einer specifischen Wärmeempfindung fähig, welche durch den Trigeminus geleitet wird. (Dr. E. Fuchs, Ass. Prof. v. Arlt's. Wien. med. Jahrb. IV, 1878.)

16) Seely (The Cincinnati Lancet and Clinic, d. 11. Jan. 1878) konnte in einem Fall von Iritis, wo Atropin Bindehautcatarrh verursachte, Duboisin ohne Schaden anwenden.

17) Glückliche Heilung von vier als unheilbar (?) zu bezeichnenden Krankheitsfällen von Dr. G. Reyher, Docent zu Dorpat. Berl. klin. W. 1879, Nr. 2. Eine 47jähr. Frau hatte einige Monate nach Glaucomiridektomie r. Pupillarverschluss; l. S. $= \frac{1}{\infty}$, Coloboma nach innen, Druckexcavation, Glaskörpertrübung. Die letztere hellte sich auf nach Peptonsublimatinjection (je eine Spritze 1 % Lösung, einen Tag um den andern), wonach sie sich allein zu führen lernte. — Ein durch Insolation amaurotisches Mädchen (ohne Spiegelbefund) wurde durch den elektrischen Strom arbeitsfähig.

18) Vorträge aus dem Gesammtgebiet der Augenheilkunde von Prof. Dr. L. Mauthner in Wien. II. Die sympathischen Augenleiden. 2. Abtheilung: Pathogenese, Therapie, p. 59—118. Wiesbaden, J. F. Bergmann, 1879. Februar. (Ueber das erste Heft dieser so rasch beliebt gewordenen Vorträge haben wir im C. 1877 p. 135 berichtet.) Bezüglich der Pathogenese kommt der Herr Verfasser zu folgendem Satz: Es ist die Fragestellung überhaupt unrichtig, die dahin geht, ob die sympathische Erkrankung durch die Sehnerven oder durch die Ciliarnerven übertragen werde, und ob die Uebertragung auf dem einen Wege häufiger als auf dem andern sei. Die Uebertragung kann auf beiden Wegen erfolgen, was aber nicht so zu verstehen ist, als ob ein und derselbe Krankheitsprocess bald auf die eine, bald auf die andere Weise herüber schreiten könnte. Längs der Sehnerven werden Reiz- und Entzündungszustände von Opticus-Retina propagirt, während längs der Ciliarnerven sich jene Entzündungsprocesse fortpflanzen, die in den von Ciliarnerven versorgten Theilen des Auges, in erster Linie im Uvealtractus, beobachtet werden. Es besteht kein Zweifel, dass die Ueberleitung auf beiden Wegen häufig gleichzeitig oder der Zeit nach wenig getrennt erfolgt, so dass manche Erscheinungen bei sympathischer Uvealerkranknng (namentlich die Functionsstörung) nicht auf die Uveitis, sondern auf die gleichzeitige Neuroretinitis zu beziehen sind.

Hinsichtlich der Therapie formulirt der Verfasser das folgende „Glaubensbekenntniss“: Die Enucleation **mag** als Prophylaxe, sie **muss** im Irritationsstadium, sie **darf nicht** bei Iritis serosa und plastica, sie **kann** (wenn das sympathisirende Auge gänzlich erblindet und nicht im flagranten Reizzustande ist) bei Iridocyclitis plastica vorgenommen werden.[1] Gegen die Neurotimia opticociliaris verhält sich der Verf. eher skeptisch, indem er ausruft: Möge kein Operateur, der vertrauungsvoll die Neurotomie als Präventiv vorgenommen hat, die furchtbare Enttäuschung erleben, die Neurotomirten mit entwickelter Iritis sympathica wiederzusehen.

Das sympathisirte Auge ist nur dann zu iridectomiren, wenn Secundärglaucom mit Vorwölbung der Irisperipherie eintritt. Bei wahrer Iridocyclitis plastica würde durch Iridectomie die Atrophie des Bulbus rapid gefördert werden; keineswegs soll man vor einem Jahr sich entscheiden, ob ein späterer Eingriff vorzunehmen oder nicht.

19) **Ueber periphere Kapselspaltung.** Von H. **Knapp.** Knapp's Arch. VII, p. 203. Vgl. C. 1877 p. XLV.

20) **Ueber periphere Kapseleröffnung,** von **Grüning.** Arch. für A. u. O. VII. 2. 469—72. Die auch von **Martin** (im Jan.-Febr.-Heft der Annales d'oculistique 1878, vgl. C. 1878, p. 92) urgirten Schwierigkeiten bei der Entbindung **Morgagni**'scher Staare, welche unter Anderem besonders auch durch ausgiebige horizontale Kapselspaltung beseitigt werden sollen, bestätigt G. aus eigener Erfahrung und empfiehlt dagegen neben dem v. **Graefe**'schen peripher. Linearschnitt den peripheren Kapselschnitt längs der oberen Linsenperipherie, der inzwischen von **Knapp** auch für andere Staarformen adoptirt ist (A. f. A. u. O. VII. 1.). Die periphere Kapselspaltung beseitigt die den Austritt des Kerns hindernde obere Kapseltasche und bewirkt gleichzeitig die unmittelbare Entleerung der verflüssigten, die Iris reizenden Corticalis. Diesen Zwecken kann der von **Martin** geübte und empfohlene **Lebrun**'sche Lappenschnitt nicht genügen. L.

21) **Verknöcherung der Krystallinse,** von **Voorhies.** Arch. f. A. u. O. VII. 2. 311—13. In einem durch Iridocyclitis erblindeten Auge, das sympathische Iritis bewirkt hatte, zeigte sich die vollständig cataractöse Linse steinhart, und auch die mikroskopische Untersuchung erwies in derselben **Havers**'sche Kanäle, umgeben von concentrisch angeordneten Knochenkörperchen. L.

---

[1] Bei dem hohen Interesse, welches der Gegenstand an sich und die fesselnde Darstellung des Verf. erregen muss, möge er uns verzeihen, wenn wir einige von jenem Glaubensbekenntniss abweichende Ansichten hier aussprechen.

Mauthner glaubt nicht, dass die sympathische Entzündung urplötzlich und ohne jede Vorboten ausbrechen kann. Wir haben es (wie Andere) an klinischen Kranken gesehen.

Mauthner trennt dogmatisch und absolut die seröse von der plastischen Iritis. Wir glauben, dass die schlimmste plastische Iridocyclitis im ersten Beginnn einer serösen Iritis zum Verwechseln ähnlich sein kann. **Mauthner** tadelt den Operateur (p. 95), welcher bei einfach plastischer Iritis sympath. mit einzelnen Synechien das vollkommen erblindete sympathisirende Auge opfert. Wir tadeln ihn nicht und glauben, dass **Mauthner** den Einfluss der Sehnervendurchschneidung resp. Enucleation auf Erregung resp. Steigerung der sympathischen Iritis zu überschätzen geneigt ist. Warum hat man denn bei den zahlreichen Enucleationen wegen Tumor etc. **nachträglich** eine sympathische Reizung (Neuritis opt.) des zweiten Auges niemals beobachtet? Warum nach der Enucleation meistens oder fast immer Heilung bei Iritis seros. symp., warum so oft Besserung, sei es auch nur temporäre, bei Iritis resp. Iridocyclitis plastica? Der Fall von **Colsmann** scheint nicht geeignet, eine derartige Hypothese zu begründen. Die Verschlimmerung sympathischer Iritis resp. Iridocyclitis (p. 87) tritt aber so **regelmässig im weiteren Verlauf** ein, dass wir uns nicht wundern dürfen, wenn sie eben auch — **nach** der (leider zu spät verrichteten) Enucleation beobachtet wird. H.

22) Angeborene Cataract durch wiederholte Discision geheilt. Klinik von Monoyer in Nancy. Gaz. des hôp. 1879, p. 12 f.

23) De l'extr. et de la resorption de la catar. par le Dr. J. Tamanscheff. Gaz. des hôp. 1878, p. 21. N. 3. Verf. behauptet, mit Mercur und Jod in seltenen Fällen bei Plethorischen Linsentrübungen aufgehellt zu haben (übrigens nur ein wenig; die Mittheilungen sind nicht einwandsfrei).

24) Ueber Farbenblindheit von A. Daae in Kragerö. D. med. W. (Börner) 1879 Nr. 1. Feuilleton.

25) Amblyopie hysterique par Mr le Dr. Fieuzal. (Progrès méd. 1877. No. 1.) Eine 17jähr. Hausirerin, welche tägl. 5 Tassen Kaffee und darüber nahm, zeigte bds. On, S = $^2/_3$, H = 1 D. Nach einigen Wochen Perversion des Geschmacks, Geruchs, Gehörs, S = $\frac{1}{10}$ resp. $\frac{1}{20}$ ohne erklecklichen Befund, Dyschromatopsie, Anaesthesie: kurz „Nevrose ovarienne" ohne die gewöhnlichen Symptome von Seiten des Ovarium, Empfindung der Kugel und Anfälle, also eine latente hysterische Diathese. Nach innerlichem und äusserlichem Gebrauch des Goldes geheilt[1]).

26) Revue de l'ophthalmoscopie médicale et de Cerebroscopie pour 1878 par Mr. Bouchut. Gaz. des hôpitaux Nr. 1, 1879. „Die Gaz. des hôpit. hat 1862 die ersten Thatsachen publicirt über den Gebrauch der Ophthalmoscopie in der Diagnose der Meningitis und Sinusthrombose als Inauguration einer neuen Semiotik der Cerebrospinalerkrankung, die ich ersonnen. Sie widmet seitdem freundlich ihre erste Jahresnummer der Cerebroscopie des vergangenen Jahres. Ich danke ihr für dieses Entgegenkommen, welches, in der Idee seines Directors, den Zweck hat, der französischen Medicin die Ehre einer wichtigen Entdeckung zu sichern". Wiederholt haben verschiedene (z. B. de Wecker, vgl. C. 1877. p. 27) gegen diese Art der historischen Darstellung Widerspruch erhoben, aber meist ohne directe Beweise. Deshalb bitten wir Herrn Bouchut das folgende wörtliche Citat aus v. Graefe's Arch. VII, 1. p. 71. a. 1860 (Dr. Schneller über extraoc. Amblyopien) zu beachten: „A. v. Graefe hat im vergangenen Herbst einen Vortrag im Verein deutscher Aerzte zu Paris gehalten über den ophthalmoscopischen Befund im Auge im Falle eines Hirntumors an der Basis cranii. Ich glaube, dass man den ophth. Befund wird unter gewissen Umständen mitverwenden können, um über den Ort, die Art und den Zustand der intracraniellen Processe in's Klare zu kommen, welche die Sehstörung bedingen". Wir bitten ihn ferner in demselben Arch. f. Ophth. VII, 2, 58 anno 1860 die Arbeit A. v. Graefe's „Ueber die Complication von Sehnervenentzündung mit Gehirnkrankheiten" zu studiren, in der übrigens mit klaren Worten zu lesen steht, dass A. v. Graefe bereits 1857 die Neuritis opt. durch Hirntumor ophthalmoscopisch beobachtet und die Diagnose durch die Necropsie bestätigt hat[2]).

Hinsichtlich der reichen Casuistik B's. ist nur zu bedauern, dass die ophthalmoscopischen wie anatomischen Beschreibungen so fragmentarisch gehalten sind. Was soll man sich vorstellen bei dem ersten Fall, Neuroret. bei Mening. tuberc. einer 13j., unter „Papilles gonflées, aplaties"? Dieselbe Beschreibung (ibid. p. 28) in einem Falle von leichter Neuritis opt. bei postdiphtherischer Behinderung des Schluckens und Divergenz; Heilung der Neuritis in 8 Tagen.

---

1) Vgl. Horaz Sat. I, 5, 100.
2) Es läge sehr im Interesse der Sache, wie französische Fachjournale diese rein sachliche Bemerkung aufnehmen wollten.

In einem Fall von Hydroceph. chron. besteht beiderseits Atroph. n. opt., die Necropsie zeigt Verschmälerung der Sehnervenstämme.

27) Mr. Fieuzal (Gaz. du hop. 1879 No. 4) ist Gegner der Iridectomie bei Glaucom haemorrh. — Andere auch.

28) Zur Lehre vom epilept. Schlaf und vom Schlaf überhaupt von Dr. Siemens zu Marburg i. H. (Archiv f. Psych. IX, 1). Die Pupille ist während des Schlafes eng und fast reactionslos. Beim Erwachen tritt trotz einfallenden Lichtes starke Erweiterung ein, hierauf folgt die mittlere Norm. Im Schlaf stehen die Augen nicht nach innen oben, sondern eher parallel und selbst divergirend und bewegen sich unregelmässig. (Vgl. Sander wie Rählmann und Witkowski. Januarheft d. C.)

29) Gegen Morbus Basedowii hilft nach See neben Hydrotherapie nur Tinct. Veratri, 3 Mal tägl. je 3—6 Tropfen, einige Monate lang. (France méd. 13. Nov. 1878, Berl. Klin. W. 1879.) [Tinct. Veratri hat A. v. Graefe 1867 als probat gefunden.]

30) Landesberg, zur Pathologie des Sympathicus. Arch. f. Augen- und Ohren-Heilk. VII. 2. 268—301. Anknüpfend an einen Eall von transitorischer Erblindnng des linken Auges, von der ein 25jähriger Mann unter den Erscheinungen linkseitiger Hemicranie, verbunden mit Pupillendilatation und intraoc. Druckerhöhung derselben während zweier Jahre wiederholt befallen worden, beschreibt L. die bei ihm selbst mehrere Jahre hindurch periodisch aufgetretenen Anfälle von Hemicranie mit hochgradiger Hyperaesthesis optica, verminderter Sehschärfe, Pupillendilatation und Eingesunkensein des linken Auges. Zu Anfang des Paroxysmus waren die Netzhautarterien verengert, die Venen erweitert. Der ganze Symptomencomplex ist als Hemicrania sympathtonica (du Bois-Reymond) mit bilateralem Verlauf im Prodromalstadium aufzufassen. In diesem Sinne (Sympathicus-Reizung und partielle Anaemie des Gehirns) werden die einzelnen Symptome analysirt und mit den anderweitigen klinischen Erfahrungen und physiologischen Thatsachen in Einklang gebracht. Für die transitor. Erblindung des ersten Falles nimmt L. vermuthungsweise „gewisse Reflexwirkungen an, die die molekulare Beschaffenheit des Opticus afficirt haben". L.

31) Bei einem Paralyt. mit links motor. Schwäche fand Fürstner (Arch. f. Psych. IX.) Amblyopie ohne Befund des linken Auges (Schreibestörung, Paragraphie) Section: Optici normal, R. Leptomeningitis an den vorderen Centralwindungen etc.

32) Theobald, dicke Sonden bei Stricturen. A. f. A. u. O. VII. 2. 478—82. Messungen am Cadaver hatten ergeben, dass der Thränennasencanal gewöhnlich einen Durchmesser v. $4^1/_2$ Mm. (selten weniger als 3, bisweilen 7 Mm) hat und dass deshalb die Bowman'schen Sonden zur dauernden Beseitigung von Stricturen ungeeignet sind, deren stärkste (No. 6) 1,5 Mm. dick ist. Th. hat nun eine Scala von 16 Nummern anfertigen lassen, die mit $^1/_4$ Mm. Durchmesser (No. 1) beginnend, um je $^1/_4$ Mm. bis No. 16 also 4 Mm. Durchmesser ansteigt; findet, dass die allmälige Einführung von No. 16 nicht die mindesten Schwierigkeiten und die sicherste Garantie gegen die sonst so häufigen Recidive bietet. Die Sondirung geschieht Anfangs alle 2 Tage und zwar gewöhnlich mit den nächst stärkeren Sonden, deren Enden übrigens olivenförmig zugespitzt sind, allmälig werden die Pausen länger, die bei No. 16 angelangt, 1 bis mehrere Monate betragen dürfen. Daneben werden Collyrien von Alaun, Zink oder Argent. nitr. gebraucht. L.

Recepte.

Die gebräuchlichsten Heilformen der v. Arlt'schen Augenklinik. (Aus der III. Auflage von Tetzer's Compendium, herausgeg. von Grünfeld. Wien 1878, Perles.)

(Schluss aus dem Octoberheft 1878.)

15) Ung. Hydrarg. cin. $5._0$
Extr. Opii aqu. $0._{80}$
M. f. Ung. S. Haselnussgross an Stirne und Schläfe einzureiben.

16) Merc. praecip. flavi $0._{50}$
Ung. emoll. $10._0$
M. exactiss. f. Ungu. ophth.
S. Salbe, Stecknadelkopfgross auf die Bindehaut bei abgezogenem Lide gleichmässig zu vertheilen (bei Conj. lymph., wenn Pat. nicht zum Arzte kommen kann),

17) Merc. praecipit. rubr. $0._{20}$—$0._{25}$
Ung. emoll. $5._0$
M. exactiss. f. Ung. ophth.
S. Augensalbe, stecknadelkopfgross, an den Lidrand einzureiben (bei Blepharadenitis).

18) Merc. praecipit. alb.
Flor. Zinci aa $0._{20}$
Ung. emoll. $5._0$
M. f. Ung. S. Augensalbe (bei exulcer. Form der Blepharad.) wie Nr. 13.

19) Merc. praecip. flavi $0._{20}$—$0._{30}$
Laudan. liqu. Sydenh. gtt. 5.
Ung. emoll. $5._0$
M. exactiss. f. Ung. ophth. S. Augensalbe, wie Nr. 18.

20) Merc. praecipit. alb. $0._{25}$
Ung. emoll. $5._0$
M. exact. f. Ung. S. wie Nr. 18.

21) Veratrini $0._{50}$
Ung. emoll. $10._0$
M. f. Ung. S. Salbe (bei Paresis rheumat.).

V. Augentropfen.

22) Atropini sulfur. $0._{05}$
Aqua dest. $5._{00}$
S. Augentropfen. Zu Handen des Arztes.

23) Eserini $0._{02}$
Aquae dest. $2._0$
S. Augentropfen.

24) Tinct. opii croc. $10._0$
S. Augentropfen. (Als leichtes Reizmittel in den Bindehautsack einzuträufeln).

25) Extr. Aloës aquos.
Extr. Chelidon. aa $0._{35}$
Aquae dest. $5._0$
S. Augentropfen (bei Hornhauttrübungen).

26) Cadmii sulfur. $0._{05}$
Aquae dest. $5._0$
S. Zum Einträufeln wie 25.

VI. Diverse Formeln.

27) Jodi pur. $0._{20}$
Ol. Jecor. aselli $200._0$
S. Früh und Abends 1 Esslöffel.

28) Kali hydrojod. $2._{50}$
Aquae dest. $120._0$
Syr. cort. aur. $15._0$
S. Früh und Abends 1 Esslöffel.

29) Extr. Martis pomat.
Extr. Aloës socotr. aa $5._0$
Mass. pil. Ruffii qu. s. u. f. pil. pond. $0._{20}$ Nr. 50.
Consp. pulv. rad. Ir. Flor.
S. Abführpillen.

30) Syr. Ferri jodat. $5._8$
Syr. cort. aur. $20._0$
S. Früh, Mittag u. Abends 1 Kaffeelöff.

31) Lactis sulf. $10._0$
Acid. muriat.
Acid. sulf. aa $2._{50}$
Aquae fontis $500._0$
S. Waschwasser (bei Acne rosacea)

32) Tinct. Arnicae mont. $5._0$
Spir. Lavandul. $50._0$
S. Zu Umschlägen. (Bei Ecchymosen der Conj.).

Um Einsendung von Separatabdrücken wird gebeten.

Einsendungen für die Redaction sind zu richten an Dr. Hirschberg, Berlin, NW., 36 Karlstr.

Verlag von Veit & Comp. in Leipzig. — Druck von Metzger & Wittig in Leipzig.

Centralblatt
für praktische
AUGENHEILKUNDE.

Herausgegeben von

Dr. J. Hirschberg,

Privatdocent der Augenheilkunde an der Universität Berlin.

Monatlich eine Nummer. Preis des Jahrganges 10 Mark. Zu beziehen durch alle Buchhandlungen und Postanstalten.

März. Dritter Jahrgang. 1879.

I. Mittheilungen von Dr. Ulrich Herzenstein in Kischineff.

1. Reflex-Amblyopie.

Paul M., Grenadier, 23 Jahre alt, bekam im Jahre 1877 in dem türkisch-russischen Feldzuge eine Schusswunde in der rechten Supraorbitalgegend. Nachdem die Wunde geheilt war, wurde P., da er über rechtsseitige Amaurose klagte, nach Kischineff in die Augenabtheilung des Militär-Spitals evacuirt, wo ich ihn den 10. März 1878 zum ersten Mal gesehen.

In der rechten Supraorbitalregion verläuft parallel dem Orbitalrande eine frische, röthliche, tiefe, schmerzhafte Narbe. Pat. giebt an, dass er

sogar beim gewöhnlichen Lidschlage Schmerzen empfinde und mit dem rechten Auge nichts sehe.

Die äussere Besichtigung des Auges ergiebt nichts Abnormes: Hornhaut transparent, Pupille mittlerer Grösse und normaler Reaction. Beim Untersuchen mit einem vor das linke Auge vorgehaltenem Prisma sieht Pat. Doppelbilder. Die Nicht-Existenz rechtseitiger Amaurose war somit bewiesen.

Der Augenspiegel ergab Folgendes:

Die lichtbrechenden Medien transparent, die Farbe der Papille normal, nur „schienen" mir die arteriellen Netzhautgefässe schmaler als im normalen Zustande. Ich sage die Gefässe „schienen" enger als sonst, weil, als ich des Vergleiches wegen bald das eine, bald das andere Auge untersuchte, mir die Gefässe das eine Mal von normaler, das andere Mal von kleinerem Caliber vorkamen. — Wurde Pat. aufgefordert, das rechte obere Lid ad maximum zu heben (wobei er über Schmerzen klagte), so bemerkte man ein deutliches Engerwerden der grösseren Gefässe, die kleineren Aestchen verschwanden fast vollkommen und die Papilla wurde blasser.

Dies führt auf den Gedanken, ob nicht dieses Papillar-Phänomen von der Zerrung der Narbe beim Heben des Lides abhängig sei.

Tags darauf, als ich Pat. nochmals ophthalmoscopirte, übte ich mit den Fingern der linken Hand einen gleichmässigen Druck auf die Narbe aus, indem ich dieselbe an die knöcherne supraorbitale Unterlage drückte und untersuchte im aufrechten Bilde. — Die Gefässe waren diesmal rechterseits gleichen Calibers mit denjenigen des linken Augengrundes. Als ich aber mit der Digitalpression nachliess und die Narbe hin- und herzerrte, so bemerkte ich gleich das oben erwähnte Papillar-Phänomen, d. h. Engerwerden der Arterien und Blässe der Papille.

Von diesem Augenblick an hielt ich eben diese Papillarveränderung, d. h. die beständigen Schwankungen der Netzhaut-Circulation beim Zerren der Narbe für die nächste Ursache der geschwächten Netzhautfunction.

Da Pat. bei seiner primären Behauptung, dass er mit dem rechten Auge nichts sieht, verharrte, so konnte ich bei dieser seiner Neigung zur Aggravation seines Zustandes keine exacte Messung seiner S machen. Ich verordnete einen rechtsseitigen Schutzverband, um das obere Lid unbeweglich zu halten und die Narbe vor Zerrungen zu schützen, d. h. um den durch die Narbe ziehenden Trigeminus-Aestchen Ruhe zu verschaffen und um folglich auf diese Weise die ungewöhnlichen Schwankungen der Circulation, welche auf die Netzhautfunction ungünstig wirken könnten, zu schwächen.

Unter dem Verbande consolidirte die Narbe, dieselbe wurde bedeutend blasser, die Schmerzen nahmen ab und Pat. gab an, er unterscheide mit dem rechten Auge grosse Gegenstände, so dass er den 6. April die Augenabtheilung verlassen konnte.

2. Hypertrophie der Plica semilunaris d.

Johann M., Soldat, 24 Jahre alt, kam in die Augenabtheilung den 23. März 1878.

Das rechte Auge ist vollkommen gesund. Am linken bemerkt man in der Gegend der Plica semilunaris auf der Conjunctiva bulbi eine wulstige Falte, die sich von der Caruncula lacrymalis bis zum Cornealrand erstreckt; hier denselben umfassend entzieht sie sich dem Gesichte oberhalb und unterhalb der entsprechenden Lider. Beim Heben des oberen Lides, resp. beim Senken des untern, sieht man ihre Enden in die Conj. bulbi fächerartig ausstrahlen.

Die ganze Falte ist halbmondförmig, stark vascularisirt und stellt eine enorm vergrösserte Plica semilunaris dar, welche eben sehr an die Membrana nictitans erinnert.

Da diese Palpebra tertia den Pat. entstellte und ihn sehr belästigte, so beschloss ich, ihn auf folgende operative Weise zu befreien.

Den 7. April schlug ich ein Verfahren ein, welches an die Sczokalski'sche Pterygium-Unterbindung erinnert.

Ich führte eine leicht gekrümmte Nadel unter die Falte ein, nämlich von der Mitte ihres freien Randes bis zur Caruncula lacrymalis, wo ich die Contrapunction machte. Die beiden Enden des Catgut-Fadens zusammenknotend, theilte ich die hypertrophische, halbmondförmige Conjunctivalfalte in zwei Hälften. Jetzt wurde die obere Hälfte mittelst einer zweiten Ligatur in zwei Theile getheilt und so auch die untere Hälfte — somit wurde die ganze Falte in vier Theile getheilt.

Die Reaction nach der Operation war eine sehr geringe. Nur am unteren Theile bildete sich eine Apoplexia subconjunctivalis.

Nachbehandlung: Kalte Umschläge.

Den 10., 13., 15. April löste sich das Ligamentum 2, 1, 3.

Den 21. April verliess Pat. das Spital mit einer bei Weitem weniger an eine Membrana nictitans erinnernden Plica semilunaris.

II. Mittheilungen von Dr. Hock in Wien.

1. Anwendung der Luftdouche bei Blennorrhoea sacci lacrymalis.

Jeder unbefangene Augenarzt wird zugestehen müssen, dass die Sondencur bei Blennorrhoea sacci lacrymalis zumeist nur unvollständige Erfolge aufzuweisen hat. Es wird immer besser, aber selten vollkommen gut. Die Blennorrhoe kann vollkommen cessiren und dennoch bleibt das lästige Thränen zurück. Nach Verlauf von Monaten, ja von Jahren sehen wir, dass einen oder einige Tage das Auge trocken bleibt, sobald die Sonde ein-

geführt wurde, dass aber nach Verlauf kürzerer oder längerer Zeit das Thränenträufeln wieder beginnt und die Kranken zwingt, die Sonde immer und immer wieder einführen zu lassen. Zuweilen findet man so hartnäckige Fälle, dass selbst nach monate-, ja jahrelangem Sondiren das blennorrhoische Secret zwar abnimmt, aber immer wieder erzeugt wird. — Nach meinen eigenen Erfahrungen, die ich aus vielen Hunderten solcher Fälle zu schöpfen in der Lage war, heilen nicht mehr als höchstens 5 % vollkommen. Der Grund dieser Thatsache liegt offenbar darin, dass die Schleimhaut des, wenn auch erweiterten, Thränenschlauches nicht zur Norm zurückzuführen ist. Injectionen von Wasser oder adstringirenden Flüssigkeiten, von mir ehedem fleissig geübt, führen ebenfalls nicht zum Ziele, zuweilen verschlimmern sie sogar das Uebel. —



Der Heilplan, den die Ohrenärzte bei Behandlung der Catarrhe der Eustachischen Trompete verfolgen, die Erfolge, die sie hierbei mit der Luftdouche erzielen, ferner die Erleichterung, welche an Thränensackblenorrhoe Leidende, wenn sie zu gleicher Zeit ohrenkrank sind und wegen des Ohrenleidens mit der Luftdouche behandelt werden, durch diese Procedur auch an ihrem Augenleiden erfahren, ferner die Erfahrung, dass solche Augenkranke, wenn sie bei fest verschlossener Nase kräftig exspiriren, sich erleichtert fühlen, brachte mich auf den Gedanken, die Sondencur mit der Luftdouche des Thränensackes und Thränen-Nasenganges in folgender Weise zu verbinden.

Nachdem die Sonde etwa $^1/_4$ Stunde liegen geblieben, wird sie entfernt und das auf der beiliegenden Zeichnung dargestellte Instrument,[1] dessen Zusammenhang beim ersten Anblicke klar wird, durch das geschlitzte Thränenröhrchen in den Thränensack eingeführt und dieser durch mehrere kräftige Zusammenpressungen des Ballons ausgeblasen. Hierbei tritt der Inhalt des Thränensacks neben dem eingeführten Röhrchen aus und entweicht die Luft unter zischendem Geräusche aus dem ungeschlitzten zweiten Thränenröhrchen. Hierauf wird die Canüle wie die Bowman'sche Sonde aufgestellt, so dass ihre Spitze in den Thränen-Nasengang eindringt, und

---

[1] Der Apparat von H. Reiner, Instrumentenmacher, Van Swietengasse 10, Wien, verfertigt, ist auch bei Diesem vorräthig.

nun dieser durch 10—12 maliges Zusammendrücken des Ballons ausgeblasen. Hierbei tritt Flüssigkeit aus dem Thränenweg in die Nase und wird der Luftstrom auf der Schleimhaut der letzteren empfunden.

Die Erfahrungen, die ich mit diesem Verfahren erworben, sind zwar gering an Zahl, aber in hohem Grade ermunternd.

1) Eine junge Dame, welche ein Jahr an Thränenträufeln gelitten hatte, bei welcher eine geringgradige Blenorrhoe zu constatiren war, wurde durch sechs Wochen der Sondencur unterworfen. Der Zustand besserte sich wesentlich, ohne dass das Thränen vollkommen aufhörte. Vier Sitzungen mit Luftdouche stellten die Norm vollkommen her.

2) Eine Köchin wurde durch zwei Jahre an beiderseitiger Blennorrhoe sacci lacrymalis behandelt, so dass Sonden No. 6 mit grosser Leichtigkeit schliesslich eingeführt wurden. Nach der Einführung $^1/_2$—1 Tag Ruhe, dann trat wieder Thränenträufeln ein. Nach sechsmaliger Anwendung der Luftdouche wesentliche Besserung. Das Auge bleibt 2—3 Tage trocken.

3) Eine 30jährige Tagelöhnerin mit hochgradiger Blenorrhoe des linken Thränensacks und Oedem der Lider wurde durch acht Wochen sondirt und ausgeblasen; die Blennorrhoe ist geschwunden, das Thränenträufeln sehr unerheblich.

Diese Erfolge berechtigen zu der Hoffnung, es werde gelingen, die geschwellte und catarrhalisch afficirte Schleimhaut in relativ kurzer Zeit und vollkommener Weise zur Norm zurückzuführen. Ob hierbei die Einführung der Sonde schliesslich entbehrlich werden wird, steht dahin, keinesfalls dürfte dies der Fall sein, wenn wirkliche Stricturirungen vorhanden sind.

In welcher Weise der Luftstrom auf die Erkrankung der Schleimhaut einwirke, kann zur Zeit wohl nur vermuthungsweise erklärt werden.

Die Compression der Schleimhaut durch den Luftstrom kann hierbei nur in letzter Reihe zur Sprache kommen, da die Sonde jedenfalls besser comprimirt. Ein wesentliches Moment dürfte die vollkommene Reinigung der Oberfläche von anhaftendem Schleime abgeben. Das Wichtigste scheint mir der Contact der sonst aneinander liegenden Schleimhautoberflächen mit der atmosphärischen Luft, da wir ein Analogon in dem günstigen Einfluss der Luft auf andere Schleimhäute besitzen.

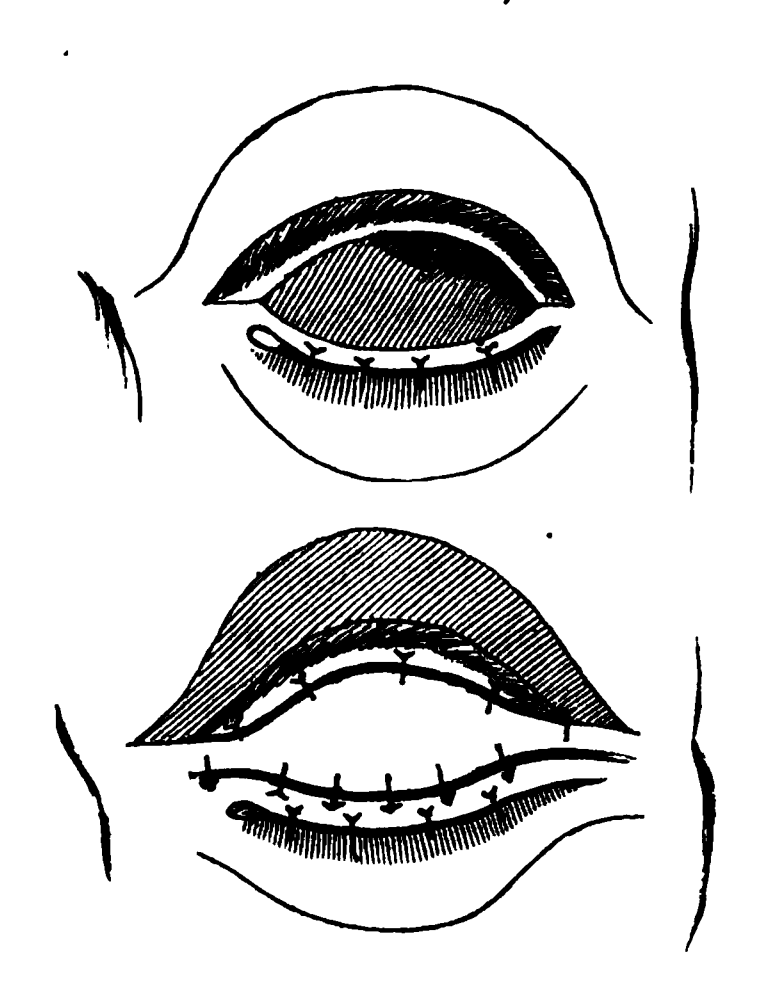
2. Blepharoplastik mit doppelt-gestieltem Lappen.

Ein Fall von doppelseitigem höchstgradigen Ectropium bei einem fünfjährigen Knaben kommt demnächst zur Operation.

Seit dem ersten Lebensjahre bildete sich bei diesem eine hochgradige Scrophulose aus, unter anderen Erscheinungen Periostitis am äusseren Theile des Orbitaldaches beiderseits. Es kam zur Necrose des Knochens und trichterförmigen Einziehung der Haut des Lides; schliesslich vor $2^1/_2$ Jahren

Umschlagen des Oberlides. Im weiteren Verlaufe entwickelte sich das Ectropium durch immer stärkeres Einbeziehen des Gewebes in die sich bildende Knochennarbe zum höchsten Grade aus, so dass die äussere Hälfte der Ciliarränder des Lides den Augenbrauenbogen überragt und an die Stirnhaut fest angepresst ist, während von innen her Lidrand und Augenbrauen eine nach oben offene Rinne begrenzt, dabei enorme Verkürzung der Lidhaut von unten nach oben. Die Uebergangsfalte liegt frei zu Tage, der Bulbus ist von oben her unbedeckt.

Wegen des sehr grossen Hautdefectes, der nach der Reposition des Lides resultiren müsste, würde auch ein nach Fricke der Stirnhaut entnommener Lappen ungewöhnlich lang und breit sein müssen. Einige traurige Erfahrungen, die ich mit solchen Lappen gemacht habe, ermuntern mich durchaus nicht, dieselbe Methode auch hier anzuwenden. Zweimal wurde mir nämlich der freie Theil des Lappens (einmal nasal, einmal lateral gelegen) necrotisch und ich fand nirgends mehr Ersatz für die verlorene Haut.



Ich werde in diesem Falle in folgender Weise operiren. Nachdem die Verwachsung gelöst, die Narbe ausgeschnitten, das Lid reponirt und mit dem Unterlide vernäht worden ist, schneide ich, wie beistehende Figur zeigt, einen brückenartigen Lappen aus der Stirnhaut, dessen unterer Rand sich genau an die obere Grenze der Augenbraue hält, während der obere, etwa zwei Cm. vom unteren entfernt in leichtem Bogen von einer Seite zur anderen verläuft. Diese Hautbrücke wird von oben her sorgfältig allseitig gelüftet und über die Augenbrauen auf das Lid herabgezogen, der untere Rand mit dem oberen Rande des oberhalb der Cilien stehengebliebenen Hautstreifens, der obere Rand mit der Haut der Augenbraue durch Nähte vereinigt. Die an der Stirn entstandene Wunde wird mittelst greffe dermique zum Vernarben gebracht.

Diese Operationsmethode hätte folgende Vorzüge:

1) Der Ersatzlappen wird von zwei Stielen her ernährt und ist deshalb vor Zerfall gesichert.

2) Die Brücke enthält so viel Haut, um jede Spannung bei der Anpassung und Vernähung überflüssig zu machen.

3) Der Drehungswinkel des Lappens ist erheblich kleiner als bei Fricke.

4) Es werden viel weniger Nähte erforderlich.

III. Ueber Wahrnehmbarkeit des Augengrundes bei Aphakie.

von Dr. **A. Samelson** in Manchester.

In der Anmerkung S. 47 des C.-Bl. von diesem Jahre, gelegentlich STILLING's Notiz über Orthoskopie, wird auf den Fall von HALTENHOFF (C.-Bl. 1878, S. 172) zurück- und nunmehr zugleich auf HELMHOLTZ als den Verkünder des Phänomens in 1852 hingewiesen. In dem Falle von Aniridie und Aphakie, den ich 1872 beim Congress in London vorzeigte, war, wie auf S. 131 des „Report“ zu lesen, der vor dem Patienten stehende Beobachter im Stande, mit unbewaffnetem Auge, einfach dicht neben der vorgehaltenen Kerze vorbei in den iris- und linsenlosen Raum blickend, mit grosser Deutlichkeit die sämmtlichen Details des Fundus zu erkennen. Dieser Fall war HALTENHOFF nicht bekannt geworden. Ueberhaupt aber scheint nicht Alles, was vor langer Zeit bekannt gemacht ist, allgemein bekannt zu sein. Jedenfalls dürfte man einer so absoluten Klarheit und Bereitschaft des Bildes wie in meinen nur in ganz ausserordentlich seltenen Fällen von gleichem Ursprunge begegnen; denn bei Extractions-Aphakie mit breitem Colobom und Atropin-Mydriasis wird doch nicht leicht der Lichtweg so unverlegt und zugleich von astigmatischer Störung frei sich darbieten.

Jahresberichte.

I. Bericht über die ophthalmologische Literatur der scandinavischen Länder für 1878,

erstattet von Prof. **Jacob Heiberg** in Christiania. (Nachtrag.)

Weitere Beiträge zur Beantwortung der Frage von den Endigungen der Gefühlsnerven. Die Nerven der Hornhaut. Von Dr. J. G. Ditlevsen. Nord. med. Arch. Bd. X. No. 5. (Dänisch.)

Der Verfasser warnt zuerst davor, allgemeine Schlüsse von der einfachen Goldreaction zu machen, weil dieselbe unsicher ist und sich schwerlich durch andere Reactionen stützen lässt. Nach D.'s Untersuchungen enden diejenigen Hornhautnerven, welche die Lamina elastica anterior durchbohren, die sogenannten Nervi perforantes, weder mit freien Aesten, noch in einem geschlossenen Netze im Epithel, sondern sie werden mittelst Zellen im Epithel selbst abgeschlossen. Die durchbohrenden Fäden treten aus dem Bindegewebe in die Spitze einer trichterförmigen Vertiefung an der Oberfläche des Bindegewebes. Die Spitze des Trichters wendet sich nach innen, die Basis nach dem Epithel zu. An dem Ende des einzelnen Fadens sitzen eigenthümliche birnförmige, glänzende Terminalzellen, deren abgerundetes Ende nach aussen gegendie mittleren Epithelialzellen sich wenden, während die Spitze in die besprochene trichterförmige Vertiefung eingesenkt ist. Ein einzelner Faden kann zwei Terminalzellen tragen, der Faden kann sich auch theilen und auf diese Weise mehrere solcher Zellen aufweisen. An ausgepinselten Präparaten, welche vom Epithel befreit werden, lassen sich dieselben Zellen auch isolirt sehen. Als Object diente die Hornhaut der Ente und des Kaninchen. Die Methoden waren: 24 Stunden in verdünnter

Schwefelsäure, 5 Tropfen zu 30 Gr., nachher Müller'sche Lösung 5—8 Tage. Auch die letzte Lösung für sich, mit nachfolgender Behandlung mittelst Essigsäure oder verdünnter Salzsäure. Als Maceration verdünnte Müller'sche Lösung, chromsaure Kalilösung 3 %, Chromsäure 0,02 %, Oxalsäure, Chloral, Ranvier's Alkohol. Auch ist die Goldmethode angewendet worden.

II. Jahresbericht der ophthalmologischen Literatur Italiens für 1878,

erstattet von **A. Meyer** in Florenz.

(Schluss. Vgl. Januarheft.)

1) **Klinische Beobachtungen** von Dr. R. Rampoldi. Annali di Ott. Fasc. II e III p. 379—385.

Staphyl. conic. pelluc. oc. utr., Abtragung der Spitze, centrale Vernarbung, Verringerung der Ektasie — Secundärglaucom links. Heilung durch Iridectomie. [Vergl. dagegen Centralbl. 1877 p. 225, 1878 p. 172.]

2) **Subconjunctivale Luxation der Linse und consecutive sympath. Cyklitis** von Dr. L. Guaita. Ann. di Ott. 1878. Fasc. II e III p. 385 al 389.

Ein 73jähr. Mann verletzte sich durch einen Baumast das rechte Auge. Die Linse ist mit ihrer Capsel nach oben und etwas nach aussen unter die Conjunctiva luxirt, die Iris in Form eines Coloboms nach der Wunde gezerrt. T. normal. Ciliarneuralgien. — L. A. Cyklitis mit noch völlig erhaltenem S. Sechs Wochen nach Entfernung der luxirten Linse waren beiderseits die Reizungserscheinungen spurlos verschwunden.

3) **Neue Studien über die Histologie der Vogelretina** von Dr. Alessandro Tafani. Florenz 1878.

4) **Patholog.-anatom. Studien über einige wichtige Erkrankungen der menschlichen Netzhaut** von A. Tafani. Firenze 1878.

Nach T. existiren sehr ausgesprochene Unterschiede zwischen der Neuroglia der Retina und jener der nervösen Centren, sowohl was Ausdehnung, als Form der Elemente betrifft. Es lässt sich dem entsprechend die Retina in zwei Theile sondern: einen äusseren Theil, dem die Neuroglia abgeht und einen inneren, mit derselben reichlich ausgestatteten. Die Grenze wird gebildet durch die zwischen innerer Körper- und äusserer granulirter Schicht befindlich Membrana intermedia (Hannover). Es können daher gliomatöse Tumoren auch nur in den, innerhalb dieser Grenze gelegenen Schichten ihren Ursprung nehmen, d. h. in den inneren Körnern, der inneren granulirten, der Ganglienzellen-, der Nervenfaserschicht, endlich in den Radialfasern.[1] — Das Retinalgliom besteht aus zelligen Elementen mit rundem Kern und sehr spärlichem Protoplasma, welche die Tendenz haben, die Zellenformen der Körnerschichten zu wiederholen. Es besitzt ein Netz feinster Fasern, die mit der Adventitia der sparsamen Gefässe in Verbindung stehen; meist hängen sie auf's Innigste mit den Retinalgefässen zusammen oder entstehen geradezu aus dem Endothel der letzteren. — Im entzündlichen Knoten findet man von einem solchen Bindegewebsnetz nie eine Spur. Von den leukämischen Knoten unterscheiden sich die Gliome

[1]) Vgl. A. f. O. XIV. 2, 31 u. Markschwamm der Netzhaut, Berlin 1869. p. 90.

dadurch, dass die weissen Elemente, aus denen die ersteren bestehen, entweder eine Wucherung der Endothelzellen der perivasculären Lymphscheiden darstellen oder aus kleinen Apoplexien hervorzugehen scheinen. Sie infiltriren, dem Faserverlauf folgend, die Ausbreitung des Opticus und haben einen undeutlich umschriebenen, verschwommenen Contur. — Das Oedema „speciale" der Retina (Retinitis simplex, Retinitis serosa) ist kein einfacher Erguss klaren Serums, sondern eine Ansammlung von Exsudat, welches, obgleich scheinbar fibrinlos, doch ziemlich consistent ist und sich daher in ungleicher Weise in den verschiedenen Richtungen der Retina ausbreitet. Im Gegensatz zum gewöhnlichen Oedem der Retina handelt es sich hier um einen complicirten organisch-chemischen Process. Das Oedema „speciale" tritt vorzugsweise in den vorderen Retinalparthien, sowie in der Nähe der Papille und Macula auf, auch wohl an beiden Orten zugleich. Sehr selten ist es in den zwischenliegenden Parthien. Es kommt meist vor bei Leuten zwischen 60—80 Jahren und ist zuweilen mit Linsentrübung combinirt. Sein Hauptcharacteristicum bilden Cysten, die sich zunächst in der äusseren Körnerschicht bilden. Die Körner werden bei wachsender Ausdehnung dicht aneinander gedrängt, die granulirte Schicht comprimirt und verdünnt, die Ganglienzellen oft fettig entartet, manchmal völlig zerstört. Nur bei sehr verbreitetem Process werden die inneren granulirt, die Ganglienzellen- und Nervenfaserschicht afficirt und bilden sich auch in ihnen kleine cystoide Hohlräume. Ausnahmsweise beginnt auch wohl die cystoide Entartung in der inneren Körnerschicht. Sie steht in engster Beziehung zu der — fettigen — Degeneration der Gefässwände.

---

5) Radicalheilung der Netzhautablösung mittelst der Hydrodictyotomie von Dr. R. Secondi. Genua 1878 (19 pagg).

S. hat das Bowman'sche Verfahren der Netzhautpunction dahin abgeändert, dass er zunächst nach v. Graefe's Vorgang von dem der Ablösung entgegengesetzten Punkt aus mit einer geraden Staarnadel die Retina anschneidet und unmittelbar nachher mit einem Staarmesser den subretinalen Raum am Orte der Ablösung punktirt. S. rühmt diese „neue" Methode (der Ref. der S.'schen Arbeit in den Ann. di Ott. sieht darin nur eine durch Hinzufügung einer zweiten Scleralwunde möglicher Weise noch complicirte Bowman'sche Operation) als alle bisherigen — besonders auch die Drainage — an Wirksamkeit übertreffend.

Es folgen einige Krankengeschichten: 1) Seröse Ablösung der unteren Netzhauthälfte am rechten Auge eines 23jähr. Mädchens. S nach oben = 0, nach unten Finger auf 3 Meter. Einige Tage nach der von keiner Reaction gefolgten Operation konnte Pat. „mit wieder erlangtem Sehvermögen" zu ihrer Familie zurückkehren. Die Ablösung war, mit Ausnahme einer sehr kleinen, nur mit Mühe zu entdeckenden Parthie, zurückgegangen. Drei Jahre später hatte Verf. Gelegenheit, die vollkommene Reposition der Retina zu constatiren.

2) In einem Falle alter, fast completer Sublation, wo Finger nur mit Mühe auf einige Centimeter nach oben gezählt wurden, fand sich drei Tage nach der Operation eine „sehr bedeutende" Verbesserung des S und eine sehr sichtbare Verminderung der Ablösung.

3) Hochgradig kurzsichtiges Auge mit Sublat. ret. in etwa $^2/_3$ ihrer Ausbreitung, nach innen, unten und aussen, die Pupille durch Falten der Retina verdeckt. Besteht seit drei Monaten. Im oberen Theil des G.-F. kein quant. S., nach unten aussen Sn 40 auf einige Cm. Am vierten Tage nach der Operation völlige Wiederanlegung der Retina und freies G.-F. Am zehnten Tage

Sn 2 geläufig. — Auch in Fällen von kürzerer Dauer hat S. augenblickliche und bedeutende Erfolge erzielt, doch fehlen ihm genauere Aufzeichnungen. — Die der Operation folgende Reaction ist eine kaum nennenswerthe. Die Nachbehandlung besteht in Compressivverband, absoluter Ruhe im dunklen Zimmer, Atropin, Diät. Nöthigenfalls lässt sich die Operation wiederholen.

In einem später vom Verf. in der Rivista clinica di Bologna veröffentlichten Briefe an Prof. Magni theilt er mit, dass er neuerdings die Operation dahin modificirt habe, dass er an der Einstichsstelle oberhalb der Ablösung die Sclera frei präparirt, sowie dass er gleich nach beendigter Operation (und noch 3—4 Tage nachher) einige Tropfen Eserinlösung instillirt. Atropin wendet er nicht mehr an. In den zwei Fällen, bei welchen Eserin gebraucht wurde, hat sich die Netzhaut völlig wieder angelegt. Die eine Ablösung hatte 13 Jahre, die andere 15 Monate bestanden. (Vgl. Arch. f. Augenheilk. VIII, 1 u. diese No., Journal-Uebersicht p. 81.)

---

6) Ueber die Anwendung des Jodoforms in der Augenheilkunde von Prof. G. Ravà von der Universität zu Sassari. (Ann. di Ott. 1878. Fasc. IV. p. 485—502.)

R. hat das Jodoform bei 85 Pat. angewandt, 80 Mal local, 5 Mal innerlich. Aeusserlich in Salbenform (1:12—16 Fett). Als Vehikel am besten einfaches, mit dem Jodoform auf's innigste verriebenes Fett. Zu vermeiden sind die oft wasserhaltigen fettigen Substanzen (Coldcream, Glycerin etc.), da sich in ihnen das Jodoform in Flocken niederschlägt. Ebenso das Stärke-Glycerolat. Bei Anwendung auf Haut und Augenlider kann man der Salbe durch Zusatz von etwas Wachs mehr Consistenz verleihen (Jodoform p. 1, Cera virg. pp. 2, Fett pp. 10). Die Salbe ist gegen das Licht sorgfältig zu schützen. Zum inneren Gebrauch ist die Pillenform vorzuziehen und können 0,10—0,25 Grm. auf 3—4 Pillen vertheilt in 24 Stunden verbraucht werden. Gegen den widerlichen Geruch und Geschmack vor und nachher einige Münzepastillen. — Indicationen: 1) Blepharit. marginal. excoriativa ohne Betheiligung der Ciliarwurzeln, sowie durch Thränenfluss bedingte Lidexcoriationen. 2) Chronisches Lideczem, besonders die nässende Form, sowie Eczem um die Nasenlöcher. 3) Atonische Hornhautgeschwüre, beginnende Cornealerweichungen mit grauer oder gelblicher Infiltration, sofern durchaus keine Reizerscheinungen vorhanden sind. Man applicirt täglich eine kleine Portion in den Conjunctivalsack. — Dagegen scheint das Mittel auf die vascularisirte Cornea, sowie auf die in Folge purulenter Conjunctivitis auftretenden Geschwüre und atonischen Infiltrate nicht günstig zu wirken. 4) Conjunctival- und Cornea-Conjunctival-„Pusteln", nachdem alle Reizerscheinungen vorüber. Bei Keratitis phlyctaen. ist das Mittel zu vermeiden. 5) Wahrscheinlich auch Iritis und Iridochoroiditis syphil., sowie sonstige Formen von Augensyphilis (äussere und innerliche Anwendung combinirt). Ebenso einige Fälle von Neuralgie des R. ophthalmicus, wie man sie besonders bei hysterischen Frauen in den klimaktrischen Jahren und zuweilen bei chlorotischen und blutarmen Mädchen beobachtet. In drei Fällen erfolgte nach Einreibung von Jodoformsalbe in die Stirn, bei gleichzeitigem täglichen Gebrauch von 0,10—0,25 Jodoform innerlich, im Laufe von 3—5 Tagen völliges Aufhören der Schmerzen. Es erklärt sich nach dem Verf. die narcotisch-sedative Wirkung des ChJ_3 in der Weise, dass sich nach Trennung des Jods unter dem Einfluss der organischen Magenflüssigkeiten irgend ein anaesthetisch wirkendes Product der Amyl-, Methyl- oder Aethylreihe bilde.

---

7) Ueber das Pilocarpin in der Augenheilkunde von Dr. R. Rampoldi in Pavia. Ann. di Ott. 1878. Fasc. IV. p. 503—521.

Verf. hat die Versuche von Hardy, Popow, Luchsinger etc. einer neuen Prüfung unterworfen und bestätigt im Allgemeinen deren Ergebnisse. — Als Myoticum wirkt das Pilocarpin rascher, als das Eserin, doch ist die Dauer der Wirkung eine kürzere. Es ist daher zu diagnostischen Zwecken dem letzteren vorzuziehen. Ebenso ist es — ausgenommen bei Glaucom — bei anderen Augenkrankheiten dem Eserin mit Vortheil zu substituiren; so bei Ulcus corneae peripheric. — Auf die Pupille des Affen wirkt Pilocarpin prompt noch ohne Conjunctivalreizung (während letztere beim Hunde sehr lebhaft ist). Die Myosis erreicht hier ihr Maximum nach $^1/_2$ Stunden und dauert 3—4 Stunden. — Bei der Katze bewirkt Pilocarpin geringe oder gar keine Myosis. Zehn Minuten nach der Instillation stellt sich Salivation ein, die nach $^1/_2$ Stunden ihre Höhe erreicht. Wird darauf ein Tropfen starker Atropinlösung applicirt, so wird das Thier unruhig, der Speichel wird klebrig und schaumig, die vorher feuchte Haut des Rückens trocken, es erfolgen wässerige Darmentleerungen, häufiges Uriniren uno Würgen. — Beim Kaninchen hat — im Gegensatz zum Eserin — das Pilocarpin, local applicirt, gar keine myotische Wirkung. Nach hypodermatischer Injection von 0,01 erfolgt Salivation und Schweiss an den Beinen, nach 0,03 zunehmender Speichelfluss, unwillkürliche Harn- und Darmentleerungen, zunächst Beschleunigung, dann Depression des Pulses und Verlust der Kräfte. — Bei Fröschen liess sich die myotische Wirkung nicht beobachten. Die Herzaction schien zunächst beschleunigt. Um den Einfluss auf die Herzthätigkeit beim Menschen zu eruiren, hat R. mit dem Marey'schen Cardiographen einige Versuchsreihen ausgeführt, aus denen mit Gewissheit hervorzugehen scheint, dass sofort nach der Injection eine leichte Erregung der Herzaction und auf diese eine Depression erfolgt. — Bei vielen Patienten tritt sehr bald eine Gewöhnung an das Mittel ein, so dass die Dosis vermehrt werden muss. — Es folgen nun die Geschichten einiger mit Jaborandi, resp. Pilocarpin behandelter Kranken, die nichts Neues darbieten. R. widerräth die Anwendung des Mittels bei albuminurischen Augenübeln, da der consecutive Magencatarrh den Kräftezustand der Patienten benachtheiligt. — Günstig wirkte das Mittel bei Affectionen rheumatischen oder syphilitischen Ursprungs, bei Kerato-Conjunctivitis mit hochgradiger Chemosis und Lichtscheu, sowie bei Krankheiten der inneren Augenmembranen und des Glaskörpers.

---

8) Ueber die Wirksamkeit des Bromkaliums bei Schnaps- und Tabaksamblyopieen von Dr. F. Ruvioli in Cremona. Ann. di Ott. 1878. Fasc. IV. p. 522—535.

Fünf Krankengeschichten, in denen man aber die Messung des G.-F. resp. des Farbenscotoms vermisst. R. verordnete das Bromkalium in Dosen von täglich 2,0 Grm. bis zu 12,0 Grm. steigend. Etwaige Intoxicationserscheinungen verschwinden rasch nach Aussetzen des Mittels oder nach einer Dosis Alkohol.

---

9) Ueber die in vier Jahren an der Augenklinik zu Mailand beobachteten Traumen des Auges und seiner Adnexa von Dr. P. Crespi. Ann. di Ott. 1878. Fasc. IV. p. 535—567.

608 Fälle. — Bei traumatischen Hornhautabscessen bildet die Punction der Vorderkammer das Narcoticum par excellence und macht meist den Schnitt von Saemisch überflüssig. Dagegen empfiehlt sich letzterer in Fällen von reichlichem, aus dickem Eiter bestehenden Hypopyon. (Wird fortgesetzt.)

---

10) Ueber den Sehpurpur. Experimentelle Beobachtungen von Prof. G. Puglia in Modena. (Ann. di Ott. 1878. Fasc. IV. p. 568—587.

Nach P. tritt die Entfärbung des Sehpurpur bei mattem Tageslicht erst nach 6—10 Min. ein und persistirt bei gedämpfter künstlicher Beleuchtung bis zu 18 Min. Das Purpurroth hält sich weniger lange, als das Rosa, noch kürzer der gelbliche Ton; am längsten hält sich das Perlweiss. Bezüglich der grünen Stäbchen der Amphibienretina theilt P. nicht die Ansicht, dass dieselben von den rothen morphologisch verschieden oder dass beide differente, verschiedenen physiologischen Zuständen oder Regenerationsprocessen entsprechende Modificationen seien, sondern spricht sich nach eingehender Motivirung dahin aus, dass die grüne Farbe lediglich einer subjectiven Empfindung zuzuschreiben, d. h. eine Complementärfarbe sei. — Angehend den Einfluss einiger Reagentien auf den Sehpurpur fand P., dass concentrirte Säuren, besonders Schwefel- und Essigsäure denselben in Goldgelb umwandeln. Diese Farbe widersteht dem Licht und darf daher nicht mit jener gelben Farbe verwechselt werden, die eine photochemische Umwandlung des Sehroths darstellt. Salpetersäure verwandelt den Purpur in Gelbgrün. Concentrirte Lösungen von Kali und Natron zerstören das Sehroth rasch, während es durch NH_3 intensiver hervortritt. Alkohol, Aether. und Chloroform äussern keinen merklichen Einfluss, dagegen gewinnt die Farbe durch Chloroformirung des Versuchsthieres an Intensität. — Während hohe Temperaturen das Sehroth augenblicklich zerstören (Kühne), so scheint eine mässige Wärme die umgekehrte Wirkung zu haben. — Electrische Ströme haben keinen Einfluss. — Die Bildung des Sehpurpurs steht, wie für andere Secretionsprocesse nachgewiesen, wahrscheinlich unter nervösem Einfluss; jedenfalls beobachtet man bei stark erregten Thieren eine Steigerung der Sehrothproduction. — Bezüglich des Einflusses farbigen Lichts auf den Sehpurpur sind P.'s Untersuchungsresultate von denen Boll's wesentlich verschieden. Verf. fand 1) dass Netzhäute, die 5 Minuten lang einem ziemlich intensiven rothen Licht ausgesetzt gewesen, eine sich mehr dem Spectralroth nähernde Farbe annehmen; 2) dass, nachdem sie ebenso lange gelbem Licht ausgesetzt worden, dieselben eine sehr decidirte orangerothe Farbe zeigten; 3) dass Retinen, die 5 Minuten lang unter dem Einfluss grünen und blauen Lichts gestanden, entweder einfach verblasst erschienen oder aber gelb, wie nach Einwirkung weissen Lichts. Bei kürzer dauernder Einwirkung dieser Lichtarten dagegen erhielt sich der Sehpurpur nahezu unverändert. Letztere Experimente werden mit Hülfe farbiger Gläser ausgeführt. Ganz anders dagegen stellten sich die Resultate bei Einwirkung der isolirten Spectralfarben, indem sich herausstellte, dass das Sehroth, abgesehen von einer sehr langsamen Abnahme seiner Intensität, keine Farbenveränderung erleidet. — P.'s Untersuchungen über die Entstehung und die Physiologie des Sehpurpurs, sowie über Optographie bieten nichts Neues.

---

11) Amtlicher Bericht des Prof. Reymond über die contagiöse Conjunctivitis in den Turiner Communalschulen. Ann. di Ott. 1878. Fasc. IV. p. 587—618.

Die Epidemie betraf sämmtliche, auch die allen hygienischen Anforderungen entsprechenden Schulen Turins, die ohne Ausnahme Externate sind. Bei der äusserst sorgfältigen und detaillirten Registrirung der Augen von 13,000 Schülern bediente man sich der von Nettleship in seinem Report on the Ophthalmia in the Pauper Schools (London 1871) zu Grunde gelegten Eintheilung.

---

12) Die Functionen des Corpus vitreum von Prof. G. Albini. Auszug aus d. Rendic. Reale Accad. scienze fis. e mat. di Napoli. — Ottobre 1878.

Der Verf., der sich die weitere Entwickelung dieser Theorie vorbehält, giebt vorläufig seine Meinung dahin ab, dass die durch Action des Ciliarmuskels bedingten Form- und Lageveränderungen der Linse nicht zunächst durch Erschlaffung der Zonula vermittelt würden, sondern durch einen auf den Glaskörper ausgeübten Druck, der sich natürlich vorzugsweise auf die den Linsenäquator umgebende Parthie fortpflanzt und die Linse so an ihrer Peripherie comprimirt und nach vorn schiebt.

---

13) Ueber den comparativen Werth der v. Graefe'schen modificirten Linearextraction und der Operation mit kleinem Lappen. Krit. Bemerkungen u. s. w. von Dr. Rampoldi.

R. kritisirt zunächst eine von Prof. Businelli in Rom der K. Academie der Medicin unterbreitete Denkschrift, in welcher dem „classischen" Extractionsverfahren mit den bekannten Argumenten das Wort geredet wird (Businelli bevorzugt den Lappenschnitt im unteren Drittel der Cornea) und giebt dann einen Bericht über 58 von Quaglino in den Monaten März-August grösstentheils nach dem v. Graefe'schen Verfahren ausgeführten Extractionen.

---

14) Ueber den Lupus der Conjunctiva und seine Behandlung von Dr. Arturo Raffa. (Ref. Quaglino)

Verf., der von der irrthümlichen Voraussetzung ausgeht, dass dieses Uebel bisher in den Handbüchern der Augenheilkunde noch gar keine Beachtung gefunden, erzählt drei Fälle, in deren einem die Auskratzung der Knoten mit dem — auch schon von Saemisch empfohlenen — Volkmann'schen scharfen Löffel einen glänzenden Erfolg hatte. Er hält den Lupus conjunct. für ziemlich häufig, besonders beim weiblichen Geschlecht und bei scrofulösem Habitus und meint, dass der Bulbus nie in Mitleidenschaft gezogen werde. Quaglino, der auch den Neumann'schen Fall citirt, berichtet dagegen über einen Fall, in welchem bei einem 16jährigen Menschen das von der Conjunctiva des linken Unterlides ausgehende granulirende lupöse Geschwür auf die Conjunct. bulbi, die Cornea, das Oberlid und endlich auf den Thränensack und die Nasenschleimhaut überging.

---

15) Bemerkungen über die Behandlung einiger Krankheiten des Thränenapparates von Dr. Vincenzo Collica. Neapel 1878. (Ref. Quaglino.)

C. hat in 24 Fällen von Blennorrhoe und consecutiver Ausdehnung des Thränensackes durch Verödung des Sackes nur 5 Mal völlige Heilung erzielt und glaubt, dass die von Bowman vorgeschlagene Excision der vorderen Wand jenem Verfahren vorzuziehen sei. Quaglino fügt hinzu, dass er seit 18 Jahren statt der Verödung des Sackes die einfache Cauterisation derselben mittelst Antimonchlorürs erfolgreich ausführe. Die Aetzung hat nur den Zweck, die Degeneration der Schleimhaut zu corrigiren. Nach der Spaltung wird der Canal von aussen untersucht, nöthigenfalls einige Tage dilatirt und ausgespritzt, dann mit einem in $SbCl_3$ getauchten Charpiekügelchen, mit Einschluss der Kuppe, cauterisirt und mit Charpie tamponirt. Heilung in 3—4 Wochen. Dass die Canalisation nicht verloren gegangen, lässt sich oft durch Einspritzungen durch die Thränenpunkte beweisen. Recidive sind selten und treten nur ein 1) bei

Caries des Os unguis oder knöcherner Strictur; 2) wenn die Kuppe nicht in die Aetzung miteinbegriffen wurde; 3) wenn die Aetzung nur partiell und nicht intensiv genug ausgeführt wurde.

---

16) **Ein Fall von Exophthalmus, geheilt durch Chinin** von Dr. Castaldi.

28jährige Bäuerin mit Stirnschmerzen, Exophthalmus und Verlust des Sehvermögens linkerseits. Starke Injection der Conjunctiva, der Lidschluss nicht möglich, der Bulbus immobil und lateralwärts abgewichen, die Mm. rect. int., sup. inf., sowie beide Obliqui paralytisch. Tension ein wenig vermindert. Im Fundus Hyperämie und Staphyloma post. Da Sarcom der Orbitalwand supponirt wurde, machte C. eine Probeincision medialwärts, fand aber nichts als Fett. Zur Linderung der Schmerzen gab er täglich 0,50 Chinin. bisulf. mit 0,5 Pulv. opii. Die Schmerzen cessirten und nach 14 Tagen war der Exophthalmus vollständig geheilt.

---

17) **Lipom der Conjunctiva, durch einen in ihm enthaltenen Fremdkörper verursacht** von Dr. A. Levi in Livorno (Bollettino di Oculistica 1878. No. 4).

Linkes Auge eines 13jähr. Mädchens. Der ganze, unterhalb des Oberlides gelegene Theil der Conj. bulbi wird von einem halbmondförmigen, dunkelrothen, der Conjunctiva durch zarte Filamente anhaftenden, auf der Sclera verschiebbaren, weder schmerzhaften, noch blutenden Tumor eingenommen. Nach der Exstirpation findet sich in einem der 7—8 kleinen Fettacini, aus denen er besteht, ein rauhes Sandkörnchen, etwas grösser als ein Leinsamenkorn.

III. Jahresbericht über die ophthalmologische Literatur Polens für 1878

erstattet von Dr. **Narkiewicz Jodko** in Warschau.

1) **Die Kenntnisse des Baues und der Functionen des menschlichen Auges im Alterthum und Mittelalter** von Szokalski. Medycyna 1878. S. 107.

---

2) **Siebenter Jahresbericht aus dem ophthalmolog. Inst. in Warschau f. d. J. 1877** von Narkiewiz-Jodko. Gazeta Lekarska 1878.

3890 neue Kranke, 3250 ambulatorisch behandelte, 640 klinische, 328 Operationen, worunter 5 Enucleationen, 98 Iridectomien (wegen Glaucom 27), 124 Operationen an der Linse (6 discis., 103 Graefe'sche extr., 13 lineare mit und ohne Iridect., 2 extr. catar. secund.), 3 Iridotomien (2 mit ausgezeichnet gutem Erfolge; die dritte, 3 Wochen nach der Graefe'schen extr. bei chronischer Iritis gemacht, ohne Erfolg).

Statistik der Extractionen: 84 nicht complicirte Altersstaare an 60 Individuen (darunter 46 reife, 23 unreife, 15 überreife Staare), der älteste Kranke 87 J. alt, der jüngste 40. $S = {}^2/_2 - {}^2/_{20}$ in 79; $<$ als ${}^2/_{20}$ 2; ${}^1/\infty$ 2; negatives Resultat, Panophthalmitis in einem Falle bei einer 59 J. alten rüstigen Frau, bei reifem Staare, untadelhafter Operation. — Die beiden ${}^1/\infty$ waren an überreifen Linsen-Kapselstaaren, in einem Fall mit S $<$ als ${}^2/_{20}$ fand sich eine weit verbreitete Atrophie der Chorioidea und Retina (am zweiten Auge $M\,{}^1/_4$) in

anderem blieb ein starker Nachstaar. (Ein fabelhaft glückliches Jahr!) — 9 complicirte Altersstaare und 9 pathologische Staare bei jugendlichen Individuen waren auch nach der Graefe'schen Methode extrahirt: es waren 2 luxirte Staare, 2 an denen theilweise Netzhautablösung zu vermuthen war, 2 mit multiplen Leucomen, 2 an einer Frau mit Glaucoma subacut., 3 mit hinteren multiplen Synechien (an einem Auge war ausserdem Pannus und Atrophie des Conjunctivalsackes, Ausgang ausgezeichnet). 2 diabetische Staare, 4 flache, weiche, überreife mit Kapselstaaren, 1 weicher, reifer und 1 flüssiger mit Cholestearin. Resultate: S $>$ als $^1/_{10}$ in 8 Fällen, $<$ als $^1/_{10}$ in 4, $^1/\infty$ in 6; diese letzteren waren bedingt in 2 Fällen durch vor der Operation constatirte Netzhautablösung, in 2 durch nach der glücklich ausgeführten Extraction gefundene Atrophie der Chorioidea und Retina, 2 durch Iritis und Pupillarverschluss. In dem Falle, wo die Staare mit Glaucoma subacut. complicirt waren (T $>$ 1, abendliche Exacerbationen, leichte Episceralinject., fein punktirte Hornhautoberfläche verliefen die Operation und die Heilung ganz gut, nur die glaucomatösen Symptome blieben fast in derselben Höhe wie vor der Operation und wichen erst, nachdem Iridectomie (nach unten 2 Wochen nach der Extraction) verrichtet ward. S $^2/_{12}$, $^2/_{20}$.

---

3) **Beiderseitige Irideremia congen.** etc. von Dr. Wurst. Przeglad Lekarski. Krakau 1878.

Bei einem 20jährigen anämischen Mädchen fand man beiderseitige Microphthalmie, vollkommene Iridodenesis, Strab. converg. und Nystagmus, dabei reife Staare an den luxirten und verkleinerten Linsen — der Staar war, der Aussage nach, erworben. — Die Staare wurden extrahirt, rechts vermittels des Graefe'schen, links nach dem Jäger'schen Verfahren. Mit $+ 3^1/_4$ und $3^1/_2$ erhielt die Kranke $^1/_{10}$ Sehschärfe in jedem Auge. Die Ciliarfirsten, deutlich sichtbar vor und nach der Operation, waren normal ausgebildet, man bemerkte keine Photophobie nach der Extraction.

(Schluss folgt.)

Journal-Uebersicht.

I. Archiv f. Augenheilkunde, herausgegeben von H. Knapp u. J. Hirschberg VIII, I, 1879; 15. Januar.

1) **Entfernung von Fremdkörpern aus dem Innern des Auges** von Knapp. Arch. f. Augenh. VIII. 1. 71—102.

Zur Entfernung von Fremdkörpern in der Hornhaut, welche in die vordere Kammer hineinragen, empfiehlt K. die Einführung einer breiten Nadel oder eines Staarmessers in die vordere Kammer, theils um damit die Linse und Iris zu schützen, theils um durch Druck von hinten den Fremdkörper wieder nach aussen zu schieben.

Fremde Körper in der Linse bei mässiger und vorübergehender Reizung entfernt man am Besten mit dem reif gewordenen Staar; während man bei heftigeren Reizerscheinungen und Linsenblähung sofort extrahiren muss. Ist bei weichem Staar zu befürchten, dass der Fremdkörper zurückbleiben könnte, so muss vor der Linsenentbindung dieser mittelst des Hohlhakens herausgezogen werden. Bei dem Sitze des Fremdkörpers in den hinteren Linsenschichten wird dieser entweder mittelst einer Staarnadel in die vordere Rindenschicht geschoben, worauf dann nach Bildung des Hornhautschnitts der Fremdkörper mittelst Curette und endlich die Cataract extrahirt wird (Hulke), oder man bewirkt durch

Vergrösserung der Kapselwunde Linsenblähung, Hervortreten des Fremdkörpers nach aussen und extrahirt dann (v. Graefe). Gelingt es nicht, einen nachweisbar in der Linse steckenden Fremdkörper mit der Linse zu extrahiren, so suche man ihn nach Bildung eines grossen Coloboms mit dem Hohlhaken auf und extrahire ihn. Bei consecutem Glaucom oder beginnender eitriger Chorioiditis ist, falls die Extraction der Fremdkörper mit der Linse nicht gelingt, die sofortige Enucleation indicirt.

Zur Entfernung der Fremdkörper auf und in der Iris bilde man nach vorheriger Anwendung von Eserin einen nicht zu kleinen Lappenschnitt mittelst des Beer'schen Staarmessers und extrahire ihn, falls er nicht spontan mit dem Kammerwasser austritt, mittelst einer Curette, deren Spitze den Fremdkörper umgehen und von hinten fassen kann; Hakenpincetten dürfen nur angewendet werden, wenn der Fremdkörper nicht hart ist (z. B. aus Holz besteht). Gelingt die einfache Extraction der Fremdkörper mittelst der Curette — ein stumpfer v. Graefe'scher Extractionshaken mit ausgehöhlter und gerippter Innenfläche — nicht, so extrahire man ihn mit der Iris und excidire das gefasste Irisstück. Für die Extraction von Fremdkörpern aus der Kammerbucht empfiehlt sich ein ganz peripherer Schnitt mit dem Staarmesser durch den Scleralbord, dabei die Anwendung der Curette und Iridectomie. — Hat man Grund anzunehmen, dass der Fremdkörper in der Iriswurzel oder dem Ciliarkörper sich befindet, so sondire man nach Bildung eines breiten peripherischen Coloboms vorsichtig die nächstliegende Ciliargegend mittelst einer Anel'schen Sonde, entferne denselben eventuell mittelst des Hohlhakens oder leite im Falle des Misslingens oder Nichtauffindens durch Vergrösserung des Scleralschnitts und Cataplasmirung die Vereiterung der Bulbus ein. Die Entfernung von Fremdkörpern aus dem Glaskörper ist nach K.'s Zusammenstellung in 20 Fällen ausgeführt worden, von denen in 3 Fällen die Fremdkörper noch in der Sclera steckten, also sehr leichte waren, von den übrigen 17 gingen 6 zu Grunde, 5 wurden mit gutem Sehvermögen geheilt, 4 mit mittelmässigem S. und zweifelhafter Prognose für die Zukunft, während bei 2 der Ausgang nicht angegeben ist. Günstiger sind die Fälle, wo die Fremdkörper nach Perforation der Sclera in den Glaskörper gelangen, als durch die Cornea; von letzteren wiederum die ohne gleichzeitige Cataracta traum. günstiger als die mit dieser Complication.

Das operative Verfahren besteht entweder in der Ausführung der peripherischen Linearextraction (bei gleichzeitiger Catar. traum.) oder des Scleralschnitts, und zwar würde im letzteren Falle ein Meridionalschnitt dem Circularschnitt, welcher letzterer bedeutend verletzender ist, vorzuziehen sein. Im ersten Falle kann man, falls die Fremdkörper nach der Linsenextraction nicht sofort mittelst schiefer Beleuchtung oder Augenspiegel aufzufinden, entweder die weitere Abkapselung des Fremdkörpers abwarten und event. später mittelst Scleralschnitts extrahiren; oder sofort weiter mittelst Hohlhaken nach dem Fremdkörper suchen (sehr gewagt!) oder sofort enucleiren, was besonders bei heftigen Reizerscheinungen nothwendig ist. — Von Extractionsinstrumenten verdient der geriefte Hohlhaken in den meisten Fällen den Vorzug. Pincetten sind entschieden zu verwerfen; kleinere Eisenstückchen kann man mit einem aussen angelegten Magneten der Scleralwunde nähern (Dixon). Zur Bestimmung des Sitzes des Fremdkörpers und zur weiteren Orientirung bei der Operation kann auch das von Steffens empfohlene Einstechen einer feinen Nadel nützlich, jedenfalls unschädlich sein. Vor Allem darf in dem Armamentarium zur Entfernung von Fremdkörpern aus dem Augeninnern der geriefte Hohlhaken nicht fehlen.

Diese auf Grund eigener reicher Erfahrungen, verbunden mit ausgedehnten

literarischen Forschungen gewonnenen Resultate des Verf. bilden eine wesentliche, dankenswerthe Bereicherung in der systematischen Behandlung der Augenverletzungen überhaupt.

---

2) **Notiz zur operativen Behandlung der Netzhautabhebung** von Hirschberg. Arch. f. Augenheilk. VIII. 1. 37—49.

H., welcher wenig Erfolg von der Netzhautpunction A. v. Graefe's gehabt, die Drainage wegen ihrer Gefahren principiell nie angewandt, hat 10mal die Scleralpunction wegen Netzhautablösung verrichtet. In einem Falle von hochgradiger Ablösung der unteren Netzhauthälfte von dreimonatlichem Bestande und Sc. Finger auf 1′ trat nach der Scleralpunction vollständige, nach $10^1/_2$ Monaten andauernde Heilung ein (normales G.-F., Sc. Sn. 2 in 5″). Bei einem zweiten, wegen längeren Bestehens ($^3/_4$ Jahr) der Netzhautablösung ungünstigeren Falle legte sich die Netzhaut nach der Punction bis auf geringe Faltenbildung wieder an, das Gesichtsfeld wurde normal, später wieder beschränkt, aber jedenfalls besser als vor der Operation und Sc. immer gebessert. In vier Fällen traten nach erfolgter Anlegung der Netzhaut Recidive; in einem Falle von traumatischer Netzhautablösung keine Veränderung der letzteren, wohl aber eine Besserung des Gesichtsfeldes ein, in einem Falle von doppelseitiger progressiver Ablösung bei höchstgradiger Myopie wurde relative, eine gewisse Zeit andauernde Besserung erzielt, und endlich in dem zehnten, noch nicht abgeschlossenen Falle, zeigte sich als unmittelbarer Effect völliges Wiederanliegen der früher abgelösten Netzhaut. Am zweckmässigsten ist es, nicht früher als 10 bis 10 Wochen nach Beginn der Abhebung zu operiren, weil inzwischen mit der Rückbildung des chorioiditischen Processes eine spontane Besserung eintreten kann und weil die Resultate der Operation in dem ersten Stadium des Processes besonders schwankend zu sein scheinen. Da die Netzhaut erfahrungsgemäss 2 bis 3, ja 6 bis 9 Monate nach ihrer Abhebung wieder functionsfähig werden kann, so ist längeres Zuwarten durchaus gestattet, falls es sich innerhalb der eben angegebenen Zeitgrenzen bewegt. — Der entzündliche Charakter der Netzhautablösung lässt sich am sichersten in den Fällen nachweisen, die man vor dem Eintritt der Ablösung zu untersuchen Gelegenheit gehabt; gewöhnlich sind es entweder diffuse Trübungen des hinteren Glaskörperabschnitts oder chorioretinitische Heerde mit nach innen, in den Glaskörper ragenden Flocken oder Membranen.

---

3) **Beiträge zur Anatomie und Pathologie des Auges** von Hirschberg. Arch. f. Augenh. VIII. 1. 49—64.

I. Rechtsseitige Hemiplegie mit linksseitiger Oculomotoriuslähmung und doppelseitiger Neuritis optica bei einem Kinde. Tuberkel in der linken Hälfte des Pons.

Ein 3jähr. Kind gesunder Eltern litt seit ca. $^1/_2$ Jahre an fast completer Lähmung des linken n. oculomotor., an rechtsseitiger Facialislähmung, rechtsseitiger leichter Ptosis, Parese der rechten Körperhälfte und beiderseitiger Neuritis optica. Innerhalb der nächsten Monate Contracturen der rechtsseitigen Extremitäten, Zunahme der Oculomotoriuslähmungen, Sehnervenatrophie. Die Section ergab einen fast wallnussgrossen, gelben und ziemlich trockenen Tuberkel unter der linken Hälfte der Vierhügel, in den Pons hineinreichend; ausserdem mehrere haselnussgrosse Tuberkel rechts zwischen Dura mater und Cerebellum.

II. Stauungspapille durch Hirntumor.

Bei einem 13jähr. Knaben, welcher während mehrerer Monate von periodischen Verdunkelungen befallen worden war, wurde doppelseitige Stauungspapille

mit hochgradigem Verfall der Sehkraft und häufiges Erbrechen ohne Störung der Intelligenz constatirt und Hirntumor diagnosticirt. Der Tod erfolgte ca. $2^1/_2$ Jahre nach Beginn der Sehstörungen, nachdem Pat. inzwischen vollständig erblindet und 8 Wochen vor dem Tode paraplegisch geworden war, während die psychischen Functionen bis unmittelbar vor dem Tode erhalten blieben. Es fand sich am vorderen Theil des Kleinhirns eine „markähnliche zellenreiche Geschwulst“, die über die Vorderfläche der Varolsbrücke reichte; Stauungshydrops der Seitenventrikel bei relativ gut erhaltener grauer Rinde; zahlreiche Tumoren der Medulla spinalis. Die Sehnerven, deren Scheide verdickt und schlotternd war, hochgradig atrophisch neben noch nachweisbarer regressiven Papillitis; die Gefässe erweitert, ihre Wandungen verdickt; die Faser- und Ganglienzellenschicht atrophirt.

III. Retinitis pigmentosa.

In einem der Leiche entnommenen Bulbus finden sich gürtefförmig angeordnete Flecke und Punkte in der Netzhaut, sowohl um den Opticus herum als auch in der Aequatorialgegend. Sehnerv sowie Netzhaut atrophisch degenerirt. Das Pigment liegt innerhalb der Netzhaut, deren Epithelschicht im Allgemeinen erhalten, während das Pigment derselben zum Theil geschwunden ist. Die Netzhautgefässe und deren feine Verästelungen sind von Pigmentzellen infiltrirt und zwar liegen die meisten Pigmentstränge in der Faserschicht, die Wände der Gefässe sind hyalin verdickt und nur die Gefässstämme am Discus sind von dieser Degeneration frei. Die Retina selbst ist stark verdünnt, bindegewebig degenerirt und ist nach aussen mit der wenig veränderten Chorioidea durch einzelne Fasern, sowie flache Hügel und flächenhafte Adhäsionen verbunden.
Auch in den vorderen Scleralschichten findet sich zahlreiches Pigment.

IV. Sympathische Iridocyclitis.

Vier Fälle von seit ihrem ersten Auftreten beobachteter, schwerer sympathischer Ophthalmien werden ausführlicher beschrieben. In dem ersten Falle, der nach Abtragung eines Staphyloms (post ophthalmiam gonorr.) sich nach Monaten sympathische Iritis zu entwickeln begann, wurde 24 Stunden nach dem ersten Auffinden der Pericornealinjection enucleirt, ohne dass dadurch die vollständige Schrumpfung des anderen Auges verhütet werden konnte. — In einem zweiten Falle wurde wegen langsam vorschreitender Cataract beiderseits Iridectomie und 22 Tage später linksseitige Extraction verrichtet; 6 Wochen später wegen inzwischen (14 Tage nach der Extraction) aufgetretener Iridocapsulitis mit Pupillarverschluss Iridotomie; Tags darauf sympathische Iritis rechts ohne Prodromalerscheinungen und trotz sofortiger Enucleation fortschreitende Iridocyclitis mit Schrumpfung des rechten Auges. — Im dritten Falle handelte es sich um eine Lappenwunde in der oberen Corneo-Scleralgegend, wobei das Auge Finger in $2^1/_2{}'$ und im Laufe der Behandlung bis auf 4′ zählte. 5 Wochen später — bei H.'s Abwesenheit, von Dr. Pufahl, — nach eben begonnener Pericornealinjection des gesunden Auges Enucleation des verletzten Auges; aber trotzdem fortschreitende Iridocyclitis und Retinitis sympathica, deren Rückbildung erst nach 5 Wochen erfolgt und noch nicht ganz beendet ist. Wiederholte Anäflle von acutem Secundärglaucom ($S = {}^1/_{200}$ bis ${}^1/\infty$).[1]

[1] Der Patient ist noch in der Klinik. Seit 4 Monaten regelmässig stationärer Zustand. Iris total adhärent, Pupille mittelweit, durch Bindegewebsstreifen mit der Kapsel fixirt, Netzhaut klar, zahlreiche helle Heerde in der Peripherie. Tn. + Sn 3 in 3′, G.-F. frei.

Günstiger verlief der vierte Fall bei einem 8jähr. Knaben, wo 4 Wochen nach einer perforativen Cornealwunde die Entleerung der geblähten Linse ausgeführt wurde; 3 Monate später Ciliarinjection des bisher gesunden Auges mit S 1; erst 8 Tage später nach bereits ausgebrochener sympathischer Iritis wird die Enucleation gestattet und nach mehrmonatlicher Behandlung eine vollständige und (nach 6 Jahren noch andauernde) Heilung erreicht.

Alle diese und namentlich auch diejenigen Fälle, wo nach längerer Einwirkung des von dem verletzten Auge ausgegangenen Reizes trotz der Enucleation bei völliger Integrität des anderen Auges nachträglich die sympathische Ophthalmie des letzteren ausgebrochen ist, machen die frühzeitige präventive Operation (Enucleation) zur dringenden Pflicht, da die Chancen nach ausgebrochener sympathischer Entzündung unberechenbar und meist ungünstig sind.

V. Hornhautgeschwüre in Folge von Bindehauteiterung der Neugeborenen.

Verf. hatte Gelegenheit den Bulbus eines 18 Tage alten Kindes, das an Blennorrhoe mit abscessus corneae gelitten, anatomisch zu untersuchen und fand auf Dickendurchschnitten des Abscesses vier Schichten: eine faserig körnige, eine Rundzellenschicht, eine Schicht von theils körnigen, theils mehrkernigen Spiessen und eine mit relativ normalen Hornhautkörperchen; die Dicke der Cornea betrug 2 Mm., also fast das Doppelte einer erwachsenen Cornea[2]), was mit Rücksicht auf die Prognose und Therapie dieses Hornhautprocesses bei Neugeborenen wichtig ist und eine relativ längere exspectative (nicht operative) Behandlung der Geschwüre gestattet. Die Sehaxe dieses Bulbus maass 17 Mm., die Linse, mehr kuglig, hatte einen Aequatorialdurchmesser von 7 Mm., und eine Axe von 5 Mm.

Landsberg.

II. Zehender's Monatsbl. für Augenheilkunde, März 1879.

1) **Augenspiegel** von K. Grossmann, 2. von de Wecker, siehe unten in diesem Heft; unter „Neuen Instrumenten". S. pag. 89.

---

2) **Ectropium sarcom. plp. sup. oc. utriusque,** von Dr. Bitsch, Ass. a. d. ophth. Klinik zu München,

bei einem dreijährigen scrofulösen Kinde mit Hornhauttrübung. Friedliche Behandlung, Excision aus der geschwollenen Bindehaut mit Spaltung des Canthus externus führten nicht zum Ziele, wohl aber Snellen's Fadenoperation. „Nachdem zum Schutze des Bulbus eine Hornplatte eingeführt war, wurden 2 Nadeln mit Catgutfäden durch das Oberlid durchgeführt. Die Fäden werden über Heftpflasterrolle befestigt. Das ganze ectropionirte Lid wird auf diese Weise, indem die Umkehrung auch mittelst einer Ectropiumpincette unterstützt wird, überraschend schön zurückgestülpt. Dann wird ein Druckverband mit einer elastischen Binde angelegt." H.

III. Annales d'Oculist. von Warlomont. Bd. 81, Heft 1 u. 2. Jan. u. Febr. 1879. (Erschienen Anfang März.)

1) **Des systèmes dichromatiques.** Vorläufige Mittheilung von Donders. (Vgl. Centralblatt 1879 p. 57, Bibliogr. No. 3.)

---

[1] Die Thatsache ist seit langer Zeit bekannt. H.

---

2) **Ueber die aponeurotischen Befestigungen der geraden Augenmuskeln an der Tenon'schen Kapsel.** Neues Verfahren der Strabotomie. Von Dr. Boucheron.

Der hintere Theil der Tenon'schen Kapsel des Augapfels reicht bis zum Aequator, der vordere (sc. das Subconjunctivalgewebe) bis zur Hornhaut. Vom Aequator gehen die orbitalen Ausbreitungen der Kapsel (welche glatte Muskelfasern enthalten) zur Basis der Orbita. Die geraden Augenmuskeln durchbohren die Tenon'sche Kapsel am Aequator und liegen nun unterhalb ihres vorderen Abschnittes. Jeder Muskel hat 2 laterale Adhaerenzen mit der Kapsel und eine praemusculare, die ein Gewölbe darstellt, dessen Hohlraum die praemusculare seröse Höhle genannt wird. Zwischen jedem Muskel und dem Augapfel findet sich eine noch grössere retromusculäre[1] seröse Höhle; nur die Sehne des Muskels adhaerirt am Auge. Die einfache Tenotomie des Muskels bewirkt nur eine Rücklagerung von 1—1,5 Mm. Die Correction des Strabismus ist proportional der Lösung des geraden Muskels von seinen praemuscularen und seitlichen Adhaerenzen.[2] Herr B. beschreibt das folgende Verfahren: 1) Verticalschnitt der Bindehaut und der darunter liegenden Kapsel, 3 Mm. von der Hornhaut. 2) Einführung des Schielhakens unter den geraden Augenmuskel. Durch einen Zug, der ausgeübt wird einerseits auf die Sehne des Muskels, andrerseits auf den praemuscularen Lappen, treten die praemuscularen Adhaerenzen zwischen Muskel und vorderer Kapsel zu Tage. 3) Diese werden entsprechend dem Schielgrade durchschnitten. 4) Durchschneidung der Muskelsehne hart an der Sclera. Jetzt prüft der Operateur die Wirkung. Ist sie ungenügend, so wird der Muskel mit einer Pincette nach vorn gezogen, der capsuloconjunctivale Lappen in entgegengesetzter Richtung und die praemuscularen Adhaerenzen in grösserer Ausdehnung durchtrennt. Wenn das noch nicht genügt, werden die beiden seitlichen Adhaerenzen durchschnitten. Wenn im Gegentheil die Wirkung zu gross ist, bringt eine wagerechte Capsuloconjunctival-Naht die Kapsel und den daran befestigten Muskel wieder nach vorn. Wenn das Schielen, am Augapfel gemessen, $\geqq 4$ Mm., so ist die Operation auf beide Augen zu vertheilen. 40 Operationen „haben vollständig bestätigt, was die Anatomie hatte hoffen lassen."

---

3) **2 Fälle von sympathischer Keratitis,** von Dr. H. Coursserant (de Paris).

a) 5 Tage[3] nach Verletzung des linken Auges Thränen des rechten u. s. w. [über dessen Zustand nichts mitgetheilt wird]; Heilung durch Atropin und Calomel mit Chinin innerlich. b) Ein scrofulöser Knabe bekam einige Tage[1] nach Eindringen eines Fremdkörpers in die rechte Hornhaut eine Keratit. circumscr. multipl. des linken.

---

4) **Ophthalmologische Mittheilungen,** von Dr. Brière (de Havre).

§ 1. Zur Reinigung bei eitriger Conjunctivitis gebraucht B. den Heber. Der hochstehende Recipient enthält etwa Carbolwasser (4:1000). Der gläserne Heber geht über in ein Cautschukrohr und schliesslich in ein abgerundetes

---

[1] Im Text steht „retrooculare" — vielleicht ein Druckfehler.

[2] Vgl. A. v. Graefe, Arch. f. Ophth. III, I, 192 fgd. 1857. A. v. Graefe nannte es die seitlichen Einscheidungen. — Ueberhaupt ist an dem Verfahren nichts Neues zu entdecken.

[3] Echte sympath. Ophthalmie ist immer erst einige Wochen nach der Verletzung des andern Auges ausgebrochen.

Glasrohrende von 3 Cm. Länge, vor dem ein Mohr'scher Quetschhahn. Alle Viertelstunden wird dieser geöffnet. § 2. Ueber den Missbrauch der Aetzungen und den Werth der Scarificationen bei der eitrigen Bindehautentzündung. B. eifert gegen die Aerzte, „welche 1—2 Mal täglich, mehrere Tage hintereinander, den geschmolzenen Lapisstift gegen Purulenz anwenden." In einem Falle hatte ein Arzt viertelstündlich eine Lösung von Arg. nitr. 3:60 eingiessen lassen. B. empfiehlt die regelrechte Anwendung der Lösung von 1:100 [vgl. C. 1877, letzte Seite] und hat von den Scarificationen „wunderbare" Wirkungen gesehen. § 3. 5 Fälle von granulösem Pannus heilten, als sie sich zufällig in der Anstalt mit purulenter Conjunctivitis inficirt hatten. § 4. Wenn der Pannus nur einen Theil der Hornhaut befällt oder nur einseitig ist, ist die operative Inoculation gefährlich. Dann ist die Synectomie angezeigt. 17 Fälle derselben lieferten 12 Heilungen, 5 Besserungen. § 5. In 4 Fällen acuter Iritis bei ambulanten Kranken, wo die Pupille nicht nachgab, machte B. die Iridectomie: „auf den Credit der Autoren, welche sie für unschädlich in allen Fällen ausgeben." 3 Mal trat Heilung ein, 1 Mal trat 1 Monat darnach Neuritis optica und Iritis des andern Auges auf, was als sympathisches Leiden angesehen werden kann. § 6. Glioma retinae im glaucomatösen Stadium operirt bei 2 Kindern, seit 2 resp. 3 Jahren ohne Recidiv. Ein Kind mit Gliom im Stadium fungosum operirt, zeigte schon nach 1 Monat das Recidiv. Dieses wurde exstirpirt und die Innenfläche der Orbita cauterisirt: seit 10 Monaten noch kein Recidiv. Ein Melanosarcoma chorioid. bei einem 35jährigen im Stadium glaucomatos. excidirt, Tod durch Generalisation nach 3 Monaten. § 7. Doppelseitige Neurit. opt. specif. Vollständige Erblindung für 3 Tage. Rapide Heilung durch Frictionskur u. s. w. § 8. Fremdkörper in der Netzhaut. 2 Jahre lang S. befriedigend. Dann chronische Iridochorioiditis. „Da jede Idee der Enucleation von der Familie verworfen wurde, musste (?) ich die Iridectomie verrichten." Anfangs Besserung. Nach 8 Monaten sympathische Entzündung des zweiten, Enucleation des ersten; Eisenstückchen in Netz- und Aderhaut. Glücklicherweise ist die S. des zweiten Auges „recht gut geblieben."

---

5) Ueber das metrische Optometer (a) **und das portative Phakometer** (b) von Dr. Loiseau zu Tournai.

a) [Vgl. C.-Bl. 1878, 224]. Statt des rotirenden Discus werden jetzt die Correctionsgläser einzeln in den Tubus hineingesteckt und damit die darin befindlichen Sehproben betrachtet.[1] b) ist ein auf 20 Ctm. verkleinerter „Badal". [Vgl. C.-Bl. 1878, p. 110].

Herr Warlomont hat hierüber, mit Rücksicht auf die Rekrutirung in Belgien, einen Bericht erstattet, der im Original nachzusehen ist.

---

6) Ueber die Physiologie der Schrift von Javal. (Fortsetzung.) H.

IV. Recueil d'Ophth. von Galezowski und Cuignet. März 1879. Paris.

1) Zur aphasischen Amblyopie, von Dr. Noel Gueneau de Mussy.

Galezowski hat diese Form beschrieben. Sc. hat eigentlich nicht gelitten, die Patienten können aber nicht lesen, weil sie das Gedächtniss der Worte verloren haben; sehr häufig besteht Hemianops. dext.

In dem Fall von Guenau de Mussy ist die Amnesie der Gesichtsbilder früher als die der Töne aufgetreten. Ein 68jähriger, in Beziehung auf Nerven-

---

[1] Wozu dann ein Optometer! und nicht die Methode von Donders? H.

krankheit hereditär belasteter Mann, der seit 12 Jahren an vorübergehender Aphasie gelitten, konnte normal denken, sprechen und sehen, verwechselte aber die Buchstaben und konnte deshalb nicht lesen, wohl aber — etwas irregulär — schreiben. Coordinationsstörung des rechten Armes, Tags darauf leichte Lähmung desselben und Verwechselung von Buchstaben (u mit i u. s. w.) beim Schreiben; die Aphasie war deutlicher. On (Galezowski.) Es wurde gegeben Kal. brom. 6, Natron brom. 3, Ammon. brom. 1: hiervon 1—3 Gramm pro Tag. Heftige linksseitige Kopfschmerzen; die Aphasie bestand längere Zeit — —.

---

2) Klinik des Prof. Richet. **Sarcom der Orbita bei einem 1jährigen Kinde.** Von Dr. Remy.

Vor $^1/_2$ Jahr begann das linke Auge nach oben abzuweichen; bald auch nach vorn. Dann drehte sich das Unterlid nach aussen und eine Geschwulst erschien zwischen demselben und dem Augapfel. Probepunction entleerte etwas Flüssigkeit[1]; nichtsdestoweniger blieb eine solide Neubildung zurück. Bei der Operation sollte der Augapfel geschont werden, doch war dies bei der Ausbreitung der Neubildung unmöglich. Die sarcomatöse Neubildung nahm die ganze Orbita ein.

---

3) **Ueber die Naht der Lederhaut in Verletzungsfällen**, von Galezowski.

In 3 Fällen schon von G. angewendet. Ein 30jähriger erlitt durch Explosion einer Flasche eine Wunde der linken Cornea und Sclera von 15 Mm. Ausdehnung; 2 Nähte mit feinstem Golddraht etc. Nach 5 Tagen abgenommen. Nach 2 Monaten wird No. 2 gelesen. Die Nähte dürfen nicht zu tief durch die Sclera gehen. Catgut ist am besten.

---

4) Um Recidive des **Pterygium** zu verhüten, fixirt Galezowski den abpräparirten Kopf desselben mittelst eines Fadens in der Wunde, indem er ihn faltet oder einrollt.

---

5) **Ueber Eserin und Pilocarpin,** von Galezowski.

G. giebt an 1866 zuerst Eserin gegen Hornhautabscess angewendet zu haben [resp. Extr. Calabar., da Eserin noch nicht dargestellt war; vgl. aber auch A. v. Graefe, Archiv f. Ophthalmologie IX, 3, 127. a 1863]. G. verwendet, als unzersetzlich, Vaseline 5,0, Eser. sulf. neutr. 0,01.

---

6) **Du traumatisme de l'oeil,** par le Dr. Yvert. (Fortsetzung.)

Referate.

1) **Beiträge zur Kenntniss der physiologischen Farbenblindheit** von Magnus. v. Graefe's Archiv. Bd. XXIV. Hft. 4. (Schluss.)

Hinsichtlich des Zustandes der Sehschärfe, sowie der Refraction vermochte ich keine besonderen Erscheinungen bei meinen 112 Farbenblinden zu bemerken. Auch in der Färbung der Augen und Haare liessen sich keine ausgesprochenen charakteristischen Eigenthümlichkeiten bei den einzelnen Farbenblinden nachweisen, obschon von 93 Farbenblinden Individuen 65 graue oder

---

[1] Cysten kommen in der Scheide der Augenmuskeln vor. R.

blaue Augen hatten. Hinsichtlich der Eintheilung der Farbenblindheit nach Grad und Art bin ich dem Vorgange Holmgren's gefolgt und habe eine totale, eine vollständige, eine unvollständige Farbenblindheit angenommen und schliesslich noch eine Farbenträgheit. Die Farbenträgheit vermittelt hauptsächlich den Uebergang vom normalen zum mangelhaften Farbensinn und kennzeichnet sich dadurch: dass die betreffenden Individuen bei schnellem und eiligem Sortiren der farbigen Holmgren'schen Wollen genau die nämlichen Fehler begehen, wie ein Farbenblinder sie begeht. Fordert man sie aber alsdann auf, mit möglichster Ruhe und Sorgfalt zu verfahren und jede einzelne Wollprobe genau zu prüfen, so gelingt es ihnen, die gleichfarbigen Wollengebinde zusammenzulegen, ohne irgend einen Fehler zu begehen. Es gewinnt hiernach den Anschein, als ob ihr Farbensinn nur träger reagire, wie ein normaler und nur dann versage, wenn eine schnelle und präcise Bethätigung von ihm verlangt wird; aus diesem Grunde habe ich für den bezüglichen Zustand auch den Namen der Farbenträgheit gewählt. Hinsichtlich der Vertheilung meines Materials unter die beiden Rubriken der vollständigen und unvollständigen Farbenblindheit bin ich in der Weise verfahren, dass ich versucht habe den völligen Mangel für eine Grundempfindung im Helmholtz'schen Sinne in die Rubrik der vollständigen Farbenblindheit einzurangiren, während ich unter den Begriff der unvollständigen Farbenblindheit alle die Fälle untergebracht habe, bei denen ich glaubte, nur eine mehr oder minder hochgradige Functionsschwächung einer Helmholtz'schen Grundempfindung annehmen zu dürfen. In Folge dessen finden sich in der Abtheilung der unvollständigen Farbenblindheit 1) Fälle von unvollständiger Roth-, Grün- und Violettblindheit und 2) Fälle von sogenannter Farbenschwäche, welche aber eine Diagnose bezüglich ihrer Art nicht mehr zulassen. Uebrigens ist dies Eintheilungsprincip durchaus kein neues, sondern bereits von Holmgren angegeben worden. Numerisch gestalten sich nun die Verhältnisse so, dass ich 30 vollständig Farbenblinde gefunden habe und zwar 1 Violett-, 19 Grün- und 10 Rothblinde. Von den ausgeprägteren Formen der unvollständigen Farbenblindheit wurden 55 gefunden, und zwar 6 Violett-, 29 Grün-, 20 Rothblinde; und 20 Individuen wurden unter die Rubrik der Farbenschwäche gebracht. Hinsichtlich der Eintheilung der Farbenblindheit nach ihren Arten bin ich, wie bereits bemerkt, gleichfalls Holmgren gefolgt und habe eine Roth-, Grün- und Violettblindheit angenommen; numerisch gruppirte sich mein Material nach dieser Eintheilung dahin, dass ich 30 Roth-, 48 Grün- und 7 Violettblinde nachweisen konnte; die Grünblindheit ist sonach die häufigste Form, eine Thatsache, die bereits von Holmgren und Hirschberg hervorgehoben worden ist. Hinsichtlich der Ergebnisse, welche die spectroskopische Untersuchung der verschiedenen Farbenblinden ergeben hat, muss ich auf den Text verweisen und will hier nur bemerken: dass alle Angaben der Untersuchten über die Natur der Spectralfarben mittelst der Holmgren'schen Wollen gemacht wurden; jeder Farbenblinde musste für die einzelnen Spectralfarben die ihm als gleich und identisch erscheinenden Wollbündel heraussuchen. Die Ergebnisse, welche bei den einzelnen farbenblinden Individuen mit diesem Verfahren erzielt wurden, habe ich einfach referirt, ohne den Versuch zu machen, sie im Interesse dieser oder jener Farbentheorie zu gruppiren oder zu verwerthen; zu einem derartigen Verfahren hielt ich die sogenannte wollspectroskopische Methode noch zu neu und noch zu wenig bezüglich ihrer etwaigen Fehlerquellen geprüft. Magnus.

2) Beobachtungen über Erkrankungen des Sehorgans bei Intermittens von A. J. Peunoff. (Aus der Augenabtheilung des Militärhospitals in Tiflis.)[1]

Die auf Veranlassung von Dr. Reich unternommenen Beobachtungen zerfallen in drei Gruppen.

I. Beobachtungen an Kranken (in der Fieberabtheilung), die über ein Augenleiden nicht klagten. P. untersuchte 72 an F. intermittens Leidende. Die Pupillen waren in der Periode des Paroxysmus immer erweitert, was theilweise den Glanz der Augen dieser Patienten erklären kann; bei manchen auch leichte Photophobie. Während des Paroxysmus — Hyperämie der Sehnerven und der Retina und zwar in der Periode der Hitze stärker ausgeprägt, als in der Periode des Frostes. In einigen wenigen Fällen steigerte sich die Hyperämie bis zu einem Bilde, das wir in den Anfangsstadien einer Neuroretinitis zu sehen gewohnt sind, und nur der Verlauf und das verhältnissmässig rasche Verschwinden solcher Erscheinungen (während der Apyrexie) erklärte den Sachverhalt. — Wenn die Hyperämie einen starken Grad erreicht hatte, war dieselbe noch 15—18 Stunden nach dem Paroxysmus zu beobachten, gewöhnlich aber schwand sie in 6—5 Stunden nach demselben. — Bei Anämikern in Folge lange dauernder Intermittens oft Anämie der Bindehaut und manchmal Pigmentablagerung in derselben (bei Cachektikern). Augengrund anämisch. Nicht selten fand sich bedeutende Pigmentablagerung um die Sehnervenscheibe sogar bei Blonden. —

Scorbutiker — in Folge von lange dauernder Intermittens — wurden wenige beobachtet; bei allen scharf ausgeprägte Anämie des Augengrundes, Pigmentablagerung um die Sehnervenscheibe; Pigmentablagerung längs der Gefässe der Retina bei Vielen, und frische Blutextravasate an Stelle der Macula lutea und längs der Gefässe. In der Conjunctiva auch oft Extravasate.

P. führt in diesem Capitel mehrere Krankengeschichten an.

II. Beobachtungen an Fällen von Intermittens, in denen letztere von einem sichtbaren Augenleiden begleitet wurde, welches zweifellos Folge der Intermittens war.

P. führt mehrere Krankengeschichten an, aus denen zu ersehen ist, dass in vielen Paroxysmenanfällen an der Conjunctiva sich starke Hyperämie entwickelte, welche in der Apyrexie auch schwand. In Fällen von Photophobie, Lacrymation, Reizerscheinungen, war auch starke Conjunctivalhyperämie zu beobachten. In einem Falle beobachtete Dr. Reich bei jedem Fieberparoxysmus starke Hyperämie der Conjunctiva, pericorneale Injection, Thränen, Lichtscheu und Blepharospasmus. Atropin (gr. j : ℥ jj) erweiterte die Pupille nicht; während der Apyrexie erweiterte sich die Pupille wie gewöhnlich. Chinin heilte alle Erscheinungen sehr bald. — Es folgen Reizerscheinungen an der **Iris**, die während der Apyrexie sehr bedeutend sich milderten, manchmal auch ausgesprochene Iritis, meistens aber, wie es scheint, nur sehr starke Congestionserscheinungen und angioneurotische Symptome. P. führt in der That sehr belehrende Krankengeschichten an; aus einer von denselben ist zu ersehen, dass während des Paroxysmus Atropin die Pupille nicht erweiterte; während der Apyrexie auch etwas weniger als gewöhnlich. Die Intermittens hat grossen Einfluss auf die Iritis, jeder Paroxysmus steigert die Reizerscheinungen sehr bedeutend. — Ein Fall, in dem während der Intermittens sich Neuroretinitis entwickelte.

(Schluss folgt.)

[1] Dieses Referat ist nach der soeben erschienenen Arbeit von Dr. Peunoff in den Bulletins der Kaiserl. Kaukasischen Gesellschaft in Tiflis zusammengestellt.

Neue Apparate, Instrumente, Medicamente.

1) **Das Refractionsophthalmoskop** von Dr. Karl Grossmann. Zehender's klin. Monatsbl. f. A. Märzheft 1878.

„Nachdem es ihm nicht gelungen unter den bereits vorhandenen ein thatsächlich gut und bequem verwerthbares und sogleich für alle Refractionsgrade ausreichendes Ophthalmoskop zu finden“[1], hat G. sein neues construirt mit stellbarem Spiegel aus den Helmholtz'schen planparallelen Glasplatten und 2 über einander drehbaren Scheiben, welche durch Combination 100 Linsenwerthe geben, an 0 einerseits bis + 19,5 D. und andrerseits bis — 30 D. um halbe Dioptrien fortschreitend. Für die Verbindung beider Scheiben ist Baumeister's Mechanismus beibehalten. Der Apparat wird für 30 Mark von Emil Götte, Berlin, 34 Markgrafenstr. auf Bestellung angefertigt.

2) **Refractionsophthalmoskop mit Doppeldiscus** von L. d. Wecker, ibid.

Jede Scheibe ist für sich verschieblich und enthält, die eine die convexen, die andere die concaven Gläser, sc. 0·5, 1, 2, 3, 4, 5, 6, 8, 10, 15, 20. Durch Combination enthält man die Zwischennummern. Der Spiegel ist jetzt schräg zu stellen und die Gläser grösser als in W.'s früherem Modell. Der Apparat ist bei A. Crétès in Paris zu haben. Der Preis ist nicht genannt.

3) Lieber Herr College!

— — Sie erhalten beikommend eine Brille in der Fassung, wie Sie eine solche bereits bei mir gesehen. Es bedarf Ihnen gegenüber keiner besonderen Aufführung der Vortheile dieser Verbesserung; ich kann Ihnen nur noch die Versicherung geben, dass ich jetzt nach längerer Prüfung kennen gelernt habe, wie wichtig und zweckentsprechend die Fassung ist. Alle Hyperopen incl. Staaroperirten fühlen sofort die Bequemlichkeit; während andere Fassungen den verschieden gebildeten Nasenrücken schwer anzupassen waren, ist es hier leicht geschehen. Es würde mir lieb sein, wenn Sie das Ding prüften, und vielleicht darüber eine Notiz in Ihrem Centralblatt lieferten, die Brille ist Patent des Aug. Boekelmann in Bielefeld. Ich zweifle nicht an der dankbaren Anerkennung aller Herren Collegen und Brillenbedürftigen. — — —

Ihr Dr. Steinheim (in Bielefeld).

P. S. Jeder Bügel ist durch Kugelgelenk mit dem Glastheil der Brille verbunden. H.

4) **Verzeichniss ophthalmologischer Apparate,** angefertigt von Dr. B. Kagenaar, Custos am physiolog. Laboratorium zu Utrecht. (Ref. v. Baumeister.)

Doppelbrille zur Bestimmung der Refraction nach Snellen. (Handbuch der Augenheilkunde von Sämisch und Graefe. III. p. 50.)

---

[1] Wir meinen, in Anwendung eines Spruches vom weisen Salomon, dass, wenn unter 100 Spiegeln kein guter sich befindet, doch immer einer, durch etwas sorgfältigere Einübung, gut und brauchbar zu machen sein wird. Knapp, Loring, Schnabel, Landolt u. A. haben vortreffliche Spiegel mit Drehscheiben geliefert. Sehr viel kommt auf gute Arbeit an. In dieser Hinsicht sind einzelne mechanische Werkstätten von Newyork, London, Paris, Berlin sehr zu loben. Je einfacher ein Spiegel, desto brauchbarer ist er für den Arzt und desto dauerhafter. Zwischen —29,5 und —30 D. an einem portativen Apparat unterscheiden zu wollen, ist physicalisch nicht ausführbar. Die Differenz beträgt etwa $1^2/_3$ %! Wer die Untersuchungsmethode beherrscht, kommt mit fast jedem Spiegel aus; wer sie lernen will, wird gut thun, sich an die einfachen Modelle zu halten. H.

Stokes'sche Linse mit constanter Achse nach Dr. Snellen. (Arch. v. Graefe u. Arch. f. O. 1873. XIX. I. p. 71.)

Phakometer nach Snellen zur Bestimmung der Stärke der Linsen. 42,5 fl.

Mikroskop zur Bestimmung der Tiefe der vordern Augenkammer nach Donders und Mulder Das Mikroskop wird nach einander eingestellt für die Oberfläche der Cornea, die Iris und das Reflexbild. Der Unterschied in der Verschiebung Tubus bei Einstellung auf Cornea und Iris ergiebt die scheinbare Tiefe der vorderen Kammer, der zwischen Iris und Reflexbild den Radius der Hornhaut, wonach man aus der scheinbaren die wahre Tiefe berechnen kann. 55 fl.

Orthoskop nach Czermak 2 fl.

Phakoidoskop nach Donders. (cf. Donders, Anomalien der Refraction etc.). Zum Nachweis der Formveränderung der Linse. Die Linsenbildchen zeigen sich unter verschiedenen Gesichtswinkeln, je nachdem das untersuchte Auge für die Nähe oder die Ferne accommodirt.

Optometer nach Donders (cf. Anomalien der Refr. etc.). Ein länglicher, schmaler Tisch, auf dem ein Faden- oder Punktoptometer verschiebbar angebracht ist. An dem einen Ende befinden sich Gestelle zur Aufnahme von Linsen, denen eine dem Abstand und dem Drehpunkt der Augen entsprechend Stellung für jeden Convergenzgrad gegeben werden kann. Zur Bestimmung der relativen Accommodationsbreite 45 fl.

Einfaches Phänophthalmotrop nach Donders. Zur Veranschaulichung des Listing'schen Gesetzes und der dabei in Betracht kommenden Meridianrichtungen. (Arch. f. Ophth. XVI. I. p. 154). 35 fl.

Zusammengesetztes Phänophthalmotrop nach Donders. Ebenfalls zur Veranschaulichung des Listing'schen Gesetzes und der sogenannten Raddrehung von Helmholtz.

Dieselben Apparate in kleinem Format zum Selbststudium der Augenbewegungen. (Arch. f. O. XVI. 160).

Ophthalmotropometer nach Snellen. Apparat zur Bestimmung der Bewegungen eines jeden Auges nach rechts und links für sich und beider Augen mit Rücksicht auf einander. (Handbuch der Augenheilkunde von Graefe und Sämisch. III. p. 236.) Auf diese Weise lässt sich bestimmen: die Beweglichkeit eines jeden Auges nach aussen, die Grenze des seitlichen binocularen Sehens, die Convergenz in der Mittellinie und bei seitlichem Blick, der Grad der Abweichung beim Schielen, der Drehpunkt des Auges u. s. w. 45 fl.

(Schluss folgt.)

Vermischtes.

1) An den Redacteur des Centralblattes f. prakt. Augenheilk.

Hochgeschätzter Herr College!

Im Interesse der bibliographischen Genauigkeit, sowie auf Grund des Prioritätsrechtes, das wohl auch in geringfügigen Dingen nicht verbannt werden sollte, nehme ich mir die Freiheit, Sie um die Insertion dieser Zeilen in die von Ihnen redigirten Zeitschrift zu bitten.

Rücksichtlich der pathologischen und physiopathologischen Anatomie des Glaucoms sehe ich mich nämlich veranlasst hervorzuheben, dass bereits mehrere Monate, bevor die erste Hälfte der bekannten diesbezüglichen Arbeit des Dr. Knies erschien, Dr. Gosetti aus Venedig in den Annali d' oftalmologia italiani (Anno V — Fasc. 2—3) einen Fall von Glaucom veröffentlicht hatte, mit einer mir angehörenden Beschreibung des betreffenden anatomischen Befundes und einer Skizze der Physiopatho-

logie des Glaucoms, die gewiss von den Autoren nicht vergessen werden dürfen, wenn sie nicht gegen die bibliographische Genauigkeit und das wissenschaftliche Eigenthumsrecht verstossen wollen.

Die anatomisch festgestellte Adhäsion zwischen Ciliarzone der Regenbogenhaut und der entsprechenden Zone der hinteren Hornhautoberfläche, die Aufhebung des Fontana'schen Raumes und die entsprechende mechanische Physiopathologie des Glaucoms, deren Ermittelung allgemein dem Dr. Knies zugeschrieben werden, waren bereits in jener meiner früheren Arbeit klar demonstrirt und genau besprochen.

Nachdem ein so reichliches anatomisches, experimentelles und klinisches Material in den werthvollen, aber späteren Arbeiten des Dr. Knies und des Dr. Weber dargeboten worden ist, hielt ich es für überflüssig, die nachträglichen anatomischen Beobachtungen mitzutheilen, die ich in dem Maasse anstellte, als mir neues Material zuströmte.

Trotz des Stillschweigens der vorerwähnten sowie der späteren Autoren (Schnabel, v. Wecker, Pagenstecher, Schweigger u. A.) hatte ich mich bisher jeder Recrimination enthalten. Doch da sogar der jüngste Jahresbericht über die Ophthalmologie von Prof. Nagel, der sonst so gewissenhaft und genau bearbeitet wird, nur dem Titel nach den Aufsatz des Dr. Gosetti, dem mein anatomischer Bericht angehängt war, aufführt, ohne die Leser auf den erwähnten Sachverhalt aufmerksam zu machen, so halte ich diese meine nachträgliche Berichtigung für eine Pflicht sowohl als für ein Recht.

Modena, den 8. März 1879. Nicolò Manfredi.

2) Das so vortreffliche Referat über Augenheilkunde der Prager Vierteljahrschrift, verfasst vom Collegen Doc. Dr. Schenkl in Prag, betrifft dies Mal (1879, I. Heft) die Lehre vom Farbensinn und seinen Störungen. Von den 12 excerpirten Artikeln wird 1 Mal das Archiv f. Ophthalmol., 11 Mal unser Centralblatt als Quelle angegeben. Der so vollständige Vortrag von Reuss (Wiener Klinik 1879) über Farbenblindheit, der die ganze Literatur berücksichtigt, citirt etwa 25 Mal das Centralblatt und 50 Mal andere Quellen.

3) College van der Laan in Lissabon, mit dessen Gesundheit es besser geht, wird in Folge unserer Correspondenz den des Portugiesischen unkundigen Fachgenossen dadurch entgegenkommen, dass er 1879 jeder No. seines „Periodico“ ein summarisches „Bulletin pour l'etranger“ beifügt.

Bibliographie.

1) Studien über angeborene Farbenblindheit von Prof. H. Cohn in Breslau. (E. Morgenstern 1879). Empfangen 3. März 1879. Wir kommen auf dieses den Gegenstand erschöpfende Werk im nächsten Hefte zurück.

2) *Dr. v. Reuss über Farbenblindheit. Wiener Klinik V, 3. März 1879 p. 65—100. Auch diese sehr interessante Schrift wird im nächsten Hefte besprochen.

3) Ueber Brechung bei schiefer Incidenz mit besonderer Berücksichtigung des Auges. I. Theil von L. Herrmann, Prof. der Physiologie in Zürich. Pflüger's Archiv XVIII p. 443. Diese rein mathematische Abhandlung lässt sich nicht bequem im Auszug wiedergeben. Der geneigte Leser wolle sie im Original nachlesen. Die Entwickelung ist elementar.

4) Zur Periskopie des Auges von A. Fick, Prof. in Würzburg. Pflüger's Arch. XIX. p. 145.

F. hat sowohl für das reducirte Auge als auch für das schematische von Helmholtz die Lage der vorderen und hinteren Brennlinien für einige schmale, schräg einfallende Strahlenbündel bestimmt, die von unendlich fernen Punkten ausgehen. Das reducirte Auge (mit 1 brechender Fläche) bringt die seitlich einfallenden Strahlenbündel auch nicht einmal annähernd zur Vereinigung. In dem schematischen (mit 3 brechenden Flächen) fallen die hinteren Brennlinien mit über-

raschender Genauigkeit fast in die Netzhaut (und die vorderen nicht weit davor, so lange die Excentricität $\gtreqless$ 30 bis 40°). Man bedenke, dass die hinteren Brennlinien eines schräg einfallenden Strahlenbündels gerade besonders geeignet sind die Stelle eines punktuellen Bildes zu vertreten. Die gebrochenen Strahlenkegel stehen nämlich schräg auf der kreisförmigen Pupille. Die beiden äussersten Randstrahlen, welche in der ersten Brennlinie φ_1 zur Vereinigung kommen, bilden deshalb überhaupt nur einen kleinen Winkel miteinander und sind also in der zweiten Brennlinie φ_2 noch nicht weit auseinander getreten, wo diejenigen Strahlen ihrerseits zur Vereinigung kommen, die auf denjenigen Pupillendurchmesser fallen, welcher senkrecht zur Leitlinie des Strahlenbündels steht. Es geht hieraus hervor, dass die Lage und Krümmung der Linse jedenfalls ausserordentlich zweckmässig für die Periscopie des Auges ist und dass also dieses Organ nicht ausschliesslich dem Zwecke der Accommodation dient.

Zusatz. Thomas Young (Philosoph. transact. 27. Nov. 1800. — Natural philosophy II. 573) hat dieselben Curven für sein Auge gezeichnet und den günstigen Einfluss der Crystalllinse auf die Periscopie in vollendeter Weise hervorgehoben. Er vergleicht den grossen Zwischenraum der beiden Focallinien, die von der Hornhaut allein herrühren, mit dem kleinen, der nach der Brechung durch die Crystallinse übrig bleibt und fügt den für den Ophthalmologen entscheidenden Satz hinzu: Nor can any external remedy properly correct the imperfection of lateral vision in an eye deprived of crystalline. Schade, dass man so schwer Gelegenheit hat, das aufrechte Augenspiegelbild seitlicher Netzhauttheile desselben Auges im gesunden Zustande und später nach der Linsenextraction zu vergleichen! dass auch die entsprechenden Thierversuche so grosse Schwierigkeiten bieten! Jedenfalls empfiehlt es sich, an geeigneten aphakischen Augen genauer mit dem Spiegel den Grad der Periscopie festzustellen und mit dem bekannten des normalen Auges zu vergleichen. H.

5) Ueber den Astigmatismus des indirecten Sehens von Dr. Max Peschel in Zürich. (Aus dem physiologischen Laboratorium in Zürich.)

Als Object wählte P. eine Reihe von Systemen horizontaler und verticaler der Breite nach gleichmässig abgestufter schwarzer Parallellinien auf weissem Grunde, deren Interstitien je genau den Linien an Breite gleichkamen.

Tabelle 1.

Linkes Auge. M. 6,6 D.

Incidenz-Winkel	Abstand von der vorderen Hornhautfläche, in welcher eben noch auflösbar ist:			
	das horizontale System		das verticale System	
	links von der Nulllinie	rechts von der Nulllinie	links von der Nulllinie	rechts von der Nulllinie
15°	(blinder Fleck)	148 mm	(blinder Fleck)	148 mm
20°	148 mm	148 „	144 mm	144 „
25°	148 „	148 „	139 „	139 „
30°	148 „	148 „	134 „	134 „
35°	148 „	148 „	129 „	129 „
40°	148 „	—	125 „	—
45°	148 „	—	122 „	—
50°	148 „	—	112 „	—
55°	148 „	—	117 „	—
60°	148 „	—	114 „	—

Er stellt sich zunächst die Aufgabe, die sich aus der Constanten 148 mm ergebende Curve der Netzhaut im horizontalen Meridian des Auges (nach Donders Reduction) zu berechnen.

Tabelle 2.

Incidenz-Winkel φ	Entfernung vom Hauptpuntkte, in welcher das horizontale System sich abbildet
15⁰	21,595 mm
20⁰	21,118 „
25⁰	20,516 „
30⁰	19,802 „
35⁰	18,984 „
40⁰	18,077 „
45⁰	17,096 „
50⁰	16,057 „
55⁰	14,977 „
60⁰	13,876 „

Halten wir ferner an der obigen Voraussetzung fest, dass der dioptrische Apparat durch eine einfache brechende Fläche repräsentirt sei, so haben wir nunmehr den Ort der verticalen Liniensysteme zu berechnen, von welchen aus dieselben unter den verschiedenen Incidenzwinkeln in der von uns durch Rechnung festgestellten Netzhautcurve ein scharfes Bild entwerfen würden.

Tabelle 3.

Incidenz-Winkel φ	Erforderliche Entfernung der verticalen Objecte vom Hauptpunkte des reducirten Auges. mm	Die vordere Brennstrecke des reducirten Auges würde also betragen. mm	Dagegen beträgt dieselbe am wirklichen Auge (nach Tab. 1) nur mm
15⁰	103,747	46,253	0
20⁰	81,601	68,399	4
25⁰	62,247	87,753	9
30⁰	46,481	103,519	14
35⁰	34,124	115,876	19
40⁰	24,648	125,352	23
45⁰	17,482	132,518	26
50⁰	12,125	137,875	29
55⁰	8,170	141,830	31
60⁰	5,296	144,704	34

Man ersieht aus diesen Werthen, wie das Auge für das periphere Sehen vorzüglich befähigt ist, wie dasselbe im Vergleich mit einfachen brechenden Flächen einen ungemein hohen Grad von Periscopie besitzt, welcher durch die früheren Untersuchungen des Herrn Prof. Hermann bereits theoretisch erwiesen, durch diese Untersuchung nunmehr practisch bestimmt ist. Ein bündiger Ausdruck für die Güte der Bilder, welche der dioptrische Apparat des Auges einerseits und das homogene Medium andererseits bei schiefer Incidenz entwerfen, ist vor der Hand nicht anzugeben.

6) Reflexionen über die typographische Skala zu optischen Proben von Dr. Albini ord. Prof. der Physiol. und Privatdoc. der Augen-

heilkunde zu Neapel (Giornale internaz. della science mediche p. 52—56. Forts. folgt.)

7) Ueber die Reaction der Netzhaut und der Sehnerven von A. Chodin in Petersburg (Wien. Akad. Ber. 1878). Der Inhalt der Arbeit steht bereits im Centralbl. 1877 p. 161.

8) Zur Farbenlehre. Inaug.-Diss. d. phil. F. zu Göttingen v. v. Diro Kitao in Japan. (Vgl. Februarheft p. 50.)

1) Das Lichtperceptionsvermögen (L) ist bei verschiedenen Individuen verschieden gross, unabhängig vom Farbenperceptionsvermögen (F). 2) Die Young-Helmholtz'sche Annahme, „Roth, Grün und Violett" sind Grundempfindungen, ist ausreichend und höchst wahrscheinlich. 3) Hatte intensives weisses Licht auf die Netzhaut eingewirkt und dieselbe müde gemacht, so scheinen alle 3 Fasergattungen, welche den 3 Grundempfindungen entsprechen, gleichzeitig gleich grosse Verminderung der Empfindung zu erleiden, sodass das Mengenverhältniss der Farben, damit eine bestimmte Farbenempfindung entstehe, sowohl für unermüdete wie für das durch weisses Licht ermüdete Auge genau dasselbe bleibt. 4) Bei Vf.s beiden Augen ist sowohl L als F verschieden. Die Untersuchungen sind in Helmholtz's Laboratorium mit einem von Schmidt und Haensch in Berlin construirten „Leukoskop" angestellt. Es ist ein zusammengesetzter Polarisations-Apparat, der 2 aneinandergrenzende Spaltbilder liefert. Das eine wird weiss erscheinen, wenn alles Licht des Spectrums ausser Roth, Grün und Violett durch Interferenz ausgelöscht wird; das andere, wenn man nur Blau und Gelb übrig lässt.

Farbengleichheit der beiden Bilder wurde hergestellt und nun dieselben mit dem durch Spectrallicht gedämpften ermüdeten Auge betrachtet.

Dämpfungsfarbe	Wellenlänge	Das Bild I	Das Bild II
Roth	0,000687 mm	Grünlich blau	Grünlich blau
Roth	0,000676 „	Grünlich blau	Grünlich blau
Helles Roth	0,000654 „	Grünlich blau	Grünlich blau
Orange	0,000567 „	Bläulicher Ton	Blau (tief)
Orangegelb	0,000588 „	Blau	Dunkelblau
Gelb	0,000565 „	Blau	Indigo
Gelbgrün	0,000532 „	Violett	Röthliches Violett
Grün	0,000500 „	Purpur	Purpur
Grün	0,000484 „	Purpur	Purpurroth
Grünblau	0,000465 „	Roth	Purpurroth
Blau	0,000430 „	Gelb	Braungelb
Blau violett	0,000390 „	Gelbliches Grün	Gelblicher Ton

Die Farbenempfindungen Roth, Grün und Violett haben als Dämpfungsfarben keine Zerstörung des Farbengleichgewichts zur Folge: sie müssen Grundempfindungen sein. Ermüdung durch Purpur sowohl wie durch weisses Tageslicht zerstören die Maximalblässe der Doppelbilder nicht; bei letzterem muss die Grösse der Dämpfung für alle 3 Fasergattungen gleich sein.

9) Dr. L. Königstein (Wiener Akad. Ber. 1878) über die Nerven der Cornea und ihrer Gefässe. Verf. benutzte hauptsächlich die Goldmethode. Die Nerven der Hornhaut stammen zum grössten Theil von den Ciliarnerven (Gangl. ciliare), zum kleinsten von den conjunctivalen. Die Nervenbündel der Hornhaut scheinen in der That in Canälen zu liegen. Anscheinende Verbindungen von wenigen Nevenfasern, welche sich Plexus bildend wieder

theilen, lassen sich durch stärkere Vergrösserung als Verbindungen von viel zahlreicheren und viel feineren Nervenfasern erkennen. Auch in den eintretenden Bündeln sind schon sehr feine Fasern enthalten.

Gefässe können beim Menschen (oberfl. wie tiefe) nur bis zu geringer Entfernung vom Rande der Hornhaut vor.

10) Pituri (von Duboïsia Hopwoodii, Solan.) bewirkt 1) innerlich a) in kleinen Dosen Contraction, b) in grossen Erweiterung der Pupille; 2) local erst Contraction, dann starke Erweiterung der Pupille. (Dr. Sidney Ringer, Prof. of med. at Univ. college. Lancet IX, 1879, 1. März.)

11) Krampf des Ciliarmuskels (Soelberg-Wells, F. R. C. S., Prof. of ophth. in Kings College etc., Lancet 1879 Nr. VII) ist bei Myopie zu vermuthen, wenn dieselbe schnell und beträchtlich in kurzer Zeit gestiegen, und wird durch Atropin oder Duboïsin beseitigt.

Aber besonders bemerkenswerth ist der Krampf des Ciliarmuskels bei Hypermetropie die dann oft mit Myopie verwechselt wird. Auch hier ist es am besten Atropin oder Duboïsin einzuträufeln (letzteres, gr. j : ℥ ij, ist kräftiger und auch in Fällen anzuwenden, wo Atropin Reizung verursacht,) und später das richtige Glas zu verordnen.

12) Ueber den Gebrauch des blauen Lichtes in Verbindung mit dem weissen bei der Behandlung der chronischen Leiden der Netzhaut und der Sehnerven; Lichtbäder und doppelfarbige Gläser von Dr. E. Martin in Marseille. (Gazette des hopit. Nr. 15, 1879.) Der Herr Verf. irrt sich, wenn er seine Phantasien für neu hält. Wir empfehlen ihm — Gerold's Schriften. Böhm's ernstere Studien über den Gegenstand müssen ihm wohl auch unbekannt sein. — Herr M. lässt weisse Plangläser mit vier blauen Streifen tragen und hat ausserdem in seiner Klinik ein Lichtbad eingerichtet, in welchem sein erster Kranker mit beginnender Sehnervenatrophie jetzt nach vierzehn Tagen „Besserung verspürt".

13) Ophthalmoplegia ext. bilat. (Lähmung aller äusseren Augenmuskeln), von J. Hutchinson in London, Lancet 1879 Nr. VII.

Die Ursache ist lues, auch angeborne — oder unbekannt. Mitunter bleiben einzelne Muskeln wirksam. Mitunter besteht gleichzeitig Sehnervenatrophie mit Erblindung. Mitunter schreitet die Affection fort zum Rückenmark, so dass Ataxie u. s. w. sich entwickelt. H. hat 15 Fälle beobachtet. Die Behandlung durch KJ war öfters recht wirksam. — In einem von Dr. Gowers secirten Falle war das Chiasma grau, die Tractus entartet, die 3., 4., 6. Hirnnerven atrophisch, ihre Kerne (Ursprungsstellen) entartet und der multipolaren Zellen beraubt. Der sensitive Theil des 5. Hirnnerven war gleichfalls entartet. Kleine Degenerationsheerde wurden in Pons und Medulla gefunden. Die Veränderung war ähnlich der der Spinalnerven und Vorderhörner bei der progressiven Muskelatrophie.

(Vgl. A. v. Graefe, A. f. O. XII, 2, 265. A. Eulenburg, Nervenkr. I. Aufl. p. 491. Förster, Centr. f. A., 1878 p. 221. Hirschberg, Arch. f. Augenheilk. VIII, p. 171 ff.).

14) *Jahresbericht über die früher Ewers'sche Augenklinik, von Dr. H. Schöler, Doc. a. d. Univ. f. 1878. Berlin 1879, H. Peters, 71 Seiten.

15) Erster Jahresbericht des Presbyterian Eye and Ear Charity Hospital zu Baltimore f. 1878. (Julian J. Chisolm, W. J. Mc. Dowell, Wm. N. Hill.) 1509 Kranke, 378 Operationen incl. der kleineren, 33 v. Graefe'sche Extractionen.

16) Jahresbericht für 1878 des Hospital zu St. Michael, Newark N.-Y. den 1. Januar 1879. 1443 Augenkranke, 239 Operationen (incl. Entfernung von Fremdkörpern etc.), 4 Extractionen nach von Graefe, — Dr. Charles, J. Kipp.

17) Bericht über die 11. Versammlung der Ophth. Gesellschaft zu Heidelberg, 1878. Redigirt v. F. C. Donders, W. Hess, Fr. Horner und W. Zehender, Rostock 1878. Adler's Erben, 219 Seiten. An die Mitglieder versendet Februar 1879.[1] Der Inhalt ist unseren Lesern aus unserem Augustheft 1878 bekannt.

18) Jahresbericht f. 1878 über die Augenklinik des Dr. C. Jany zu Breslau. 4107 Kranke, 52 Extrationen nach v. Graefe, 24 Iridectomien u. s. w.

19) Das soeben ausgegebene Heft 11 und 12 (Nov. Dec. 1878) des Giornale delle Malattie degli Occhi des Herrn Privatdocenten F. Morano zu Neapel (11 pg., 8°) enthält zwei Mittheilungen des Herausgebers, 1) über den Werth des Eserin bei der eitrigen Entzündung der Binde- und Hornhaut, 2) zwei Fälle von Narbenstaphylom.

20) Das Schülleben in seinem Einfluss auf Sehkraft und Körperhaltung von R. Liebreich F. R. C. S. London, J. und A. Churchill 1878 (School-Life . . .)

21) Das Contagium der Syphilis von Prof. Klebs in Prag. (Arch. f. exp. Path. X, 3 u. 4 p. 161—222 mit Abbildungen).

„1) Die menschlichen Syphilis lässt sich durch Einimpfung von Stückchen syphilitische Neubildung auf Thiere übertragen, besonders auf Affen. 2) In den syphilitischen Neubildungen des Menschen finden sich gewisse niedere pflanzliche Organismen, welche ausserhalb des Körpers zu wohl charakterisirten eigenthümlichen Formen heranwachsen, Helikomonaden. 3) Durch Uebertragung der letzteren auf geeignete Thiere können Veränderungen hervorgerufen werden, welche mit der genuinen Syphilis des Menschen wie mit der geimpften bei Thieren übereinstimmen."

22) Die hereditäre Syphilis von Dr. Fürth, Doc. in Wien, Wien 1879, Urban und Schwarzenberg 103 Seiten: eine auch für den Ophthalmologen sehr wichtige Abhandlung. Verf. verwirft die Latenz der hereditäre Syphilis bis zur späten Kindheit resp. Pubertät.

„Die Ophthalmoblenorrhöe der Neugeborenen ist stricte keine syphilitische Augenerkrankung, befällt aber oft Neugeborene mit heriditärer Syphilis, deren Mütter noch luetischer Affection, Blenorrhöe der Geburtswege haben. — — Möglicherweise verbreitet sich zuweilen der catarrhalische Process der Coryza durch die Thränenwege auf die Bindehaut eines oder beider Augen. — — — Die Iris kann durch die angeerbte Syphilis entzündlich erkranken. Das jüngste Kind war 4 Monate, das älteste 10 Jahre. Ciliarinjection ist unbedeutend, Grünfärbung der (bei Säuglingen immer blauen) Iris und Pupillarexsudation meist deutlich. Die Symptome sind bisweilen so unbedeutend, dass die Existenz der Iritis erst später durch die Verwachsungen nachgewiesen wird. Die Hornhaut bleibt bei syphilitischen Kindern bis zum 2. Lebensjahre meist frei, bei älteren entwickelt sich Keratoïritis, Keratitis diffusa syphilitica wird beobachtet von der 2. Zahnung bis zur Pubertät. [Wir vermissen die bei sehr elenden Kindern mit angeborener Lues nicht so seltene Hornhautschmelzung, der sich sogar, falls das Leben länger erhalten bleibt, eine nicht absondernde weissgelbe diph-

[1] Die Abonnenten der klinischen Monatsblätter können dieses Mal den Bericht als Beilage erst erhalten, wenn ein Streit zwischen Drucker und Verleger entschieden sein wird. Vgl. Märzheft der kl. Monatsblätter.

therie-ähnliche Necrose der ganzen Bindehaut anschliessen kann.] Die Behandlung sei eine directe mit Mercur: Eine Einreibung 0,3 bis 1,0 Ung. cin. jeden 3. Tag; Sublimatbäder (5—10 Gram zum Bade) sind nur Unterstützungsmittel, gut aber subcutane Einspritzungen von 0,002 täglich; — oder innerlich Calomel 0,01 bis 0,02, 3—4 mal am Tage; oder Protojodur-Hg in ähnlicher Dosis; oder Sublimat 0,003 auf 40,0 Wasser für den Tag, in 3 Dosen zu nehmen. Die mittlere Behandlungszeit ist nicht unter 4 Wochen.

23) Ueber primäre acute eitrige Mittelohrentzündung von H. Knapp in New-York. Zeitschr. f. Ohrenheilk. VIII. 1. S. 36—59.

K. berichtet u. A. über einen Fall von schwerer Diphtheritis mit starker Betheiligung des Gehör- und Sehorgans. Knabe von 6 Jahren. Oertliche und allgemeine Erscheinungen stark ausgeprägt. Im rechten Gaumenbogen bildete sich ein grosser Abscess, welcher geöffnet wurde. Der rechte Facialis war gelähmt, die ganze Carotisgegend, das äussere Ohr und die Regio mastoidea prall geschwollen. Ferner zeigten sich die Augenlider geschwollen, prall und roth, die Conjunctiva ödematös, der Bulbus beträchtlich vorgetrieben; die brechenden Medien waren klar, die Netzhautvenen geschlängelt und erweitert, die Grenzen der Sehnervenscheibe verwaschen. Die Netzhaut geschwollen und gräulich trübe (Netzhautödem). Ausgang lethal. Section nicht gestattet. — Verf. macht auf die ganz und gar ungewöhnliche Ursache des Exophthalmus bei diesem Patienten aufmerksam, mit dem Bemerken, dass die Fortpflanzung der Entzündung auf das Orbitalzellgewebe hier auf verschiedene Weise zu Stande gekommen sein kann, entweder durch die Fissura spheno-maxillaris oder längs der Vena facialis oder der Vena jugularis und des Sinus cavernosus.

Bei einem Neugeborenen mit Ophthalmoblennorrhöe entwickelte sich beiderseits eine acute eitrige Mittelohrentzündung, und zwar dadurch, dass von den auf das Auge gelegten Eiscompressen kaltes Wasser in das Ohr floss. Wegen der bekannten Empfindlichkeit der Gehörorgane gegen kaltes Wasser ist es daher allen Augenkranken dringend anzurathen, sich, wenn sie kalte Wasserumschläge machen, die Ohren mit Watte zu verstopfen. L. Blau.

24) *Zur Aetiologie der Keratitis von Hofrath Prof. v. Arlt in Wien. Wiener med. W. (Wittelshöfer) Nr. 5 flg. 1879. Wir werden im nächsten Heft ausführlich auf diese Arbeit zurückkommen.

25) Das Merck'sche sogenannte Calabarin enthält hauptsächlich Eserin und dessen Zersetzungsproducte. (Harnack und Witkowski. Arch. f. exp. Pathologie X, 3 u. 4, pag. 301.)

26) Dr. Gréhant (Gazette méd. de Paris 1879, den 8. März) überreicht im Namen des Dr. Philippeaux in der Sitzung der Soc. de biol. (15. Febr. 1879) eine Mittheilung über Regeneration des Humor vitreus bei lebenden Thieren. Durch grossen Hornhautschnitt wurde bei einer Reihe von jungen Kaninchen und Meerschweinchen die Linse und der grössere Theil vom Glaskörper entleert und die Thiere nach 1—4 Monaten der Reihe nach getödtet. Der Glaskörper war zuletzt fast vollständig regenerirt und gleichzeitig die Crystallkapsel und innerhalb derselben die Linse. (Die Notizen sind so fragmentarisch, dass wir die Unglaubwürdigkeit des Ergebnisses noch nicht zu discutiren brauchen. Es fehlt jede Angabe über mikroskopische Untersuchung.)

27) Zur Diagnose der Nierenerkrankungen von M. Litten. Charité-Annalen IV. „Der grosse Einfluss, welchen die Hypertrophie des linken Ventrikels auf das Zustandekommen der Retinalveränderungen bei der chronischen Nephritis ausübt, ist von Traube bereits im vollen Umfang erkannt worden. Nur darin ging der genannte Autor zu weit, dass er die Hypertrophie für ein

nothwendiges Desiderat hielt, ohne welches jene Augenaffection überhaupt nicht zu Stande käme. Es sind seitdem wiederholt Fälle chronischer parenchymatöser Nephritis mitgetheilt worden, bei denen trotz fehlender Hypertrophie die Bright'sche Retinalerkrankung vorhanden war, so dass an dem Factum überhaupt nicht mehr gezweifelt werden kann. Wie gross aber der Einfluss der Herzhypertrophie auf das Zustandekommen der Augenaffectionen ist, das lehrt eine Zusammenstellung meiner eigenen Fälle.

Von circa 33 Fällen chronischer parenchymatöser Nephritis, die ich beobachtete, waren 3 mit Herzhypertrophie complicirt, die übrigen nicht. In den 3 Fällen der ersten Gruppe war die Retina jedesmal mitergriffen (= 100 pCt.), und zwar fanden sich zweimal Hämorrhagien neben der bekannten Sternfigur, während im dritten Fall ausschliesslich punkt- und streifenförmige Blutungen vorhanden waren. In den 30 Fällen der II. Gruppe (ohne Herzhypertrophie) waren ebenfalls 3 mit typischer Retinitis albuminurica behaftet, d. h. nur 10 pCt.[1]

Dass die in Rede stehende Augenaffection häufiger im Verlauf der interstitiellen als der sogenannten parenchymatösen Nephritis auftritt, ist hinlänglich oft betont worden. Dagegen verdienen noch einige andere Beobachtungen hervorgehoben zu werden, welche vielleicht nicht in gleicher Weise allgemein bekannt sind. Dieselben betreffen die Frau Guenther, (deren Krankengeschichte sub III mitgetheilt ist). Bei dieser fand sich eine sehr ausgesprochene Retinitis albuminurica neben starkem Oedem des Sehnervenkopfes und peripapillärer Trübung. Wie vorhin mitgetheilt ist, traten während des Verlaufes der Krankheit wiederholte Attaquen von urämischer Intoxication auf, welche mit Coma, Convulsionen, Erbrechen etc. einhergingen. Jedesmal während dieser urämischen Anfälle trat eine deutliche Zunahme der Schwellung des Sehnervenkopfes und der stark geschlängelten Venen auf, sowie stärkere Trübung der Papillargegend. Sehr bald mit Aufhören der urämischen Symptome gingen diese Retinalveränderungen auf ihr früheres Maass zurück.

Eine andere interessante Beobachtung, welche wir in diesem selben Fall machen konnten, war die wiederholte Rückbildung der Retinalveränderungen, während das Nierenleiden gleichzeitig rapide Fortschritte machte. Es handelte sich dabei nicht nur um Resorption von hämorrhagischen Flecken, sondern um vollständiges Verschwinden der weissen Plaques, welche sich sowohl an der Macula lutea als an der Papille fanden. Wiederholt konnten wir diese Plaques kleiner werden sehen, bis sie schlieslich verschwanden, und die Netzhaut „an diesen Stellen absolut normal erschien." —

28) Delirien nach Verschluss des Auges und im Dunkelzimmer von Prof H. Schmidt-Rimpler in Marburg. Arch. f. Psych. IX, 2. 1863.

Sichel d. V. hat zuerst das acute fieberlose Delirium der Staaroperirten beschrieben; später Zehender, Lamm, Magne, Arlt u. A. Ein ähnliches vorübergehendes Delirium beobachtete S. bei einer 59jähr. nüchternen Frau, die lediglich wegen Iritis spec. im Dunkelzimmer gehalten wurde und subsumirt es unter Dupuytren's Delirium nervos. Plötzliche Abhaltung des gewohnten Lichtreizes ist, wie Sichel hervorgehoben, die Ursache; man kann den Vor-

[1] Wenn diese Angaben im Verhältniss zu denen anderer Autoren hoch erscheinen sollten, so wolle man berücksichtigen, dass die Zeit noch nicht lange hinter uns liegt, in welcher man Albuminurie mit Nephritis identificirte, oder wenigstens die einzelnen Formen der Nierenaffectionen nicht scharf von einander trennte. Sobald man z. B. die Amyloiddegeneration mit zur chronischen Nephritis rechnet, so muss, da die Retinitis albuminurica bei dieser Form äusserst selten ist, das Verhältniss zwischen Nieren- und Augen-Affectionen ein wesentlich anderes werden.

gang mit Langendorff's Experiment vergleichen (C. 1878 p. 174); eine besondere Prädisposition ist anzunehmen, sie liegt im höheren Alter.

29) Ueber Tabaksamblyopie. Inaug.-Diss. von Ludwig Claren. Bonn 10. August 1878 (Prof. Saemisch, 3 Fälle).

30) Dr. Gowers, Lancet, 1879 No. X, den 8. März: Epileptoïde Anfälle und Geistesschwäche, doppelseitige Neuritis opt. (S = $1/_6$ resp. $1/_8$ ohne palp. G.-F.-Beschränkung) bei einer 32jähr., später linksseitige Hemiplegie. — Gliom des rechten Frontallappens mit Blutung und Erweichung.

31) Glioma retinae von Frank. H. Hodges, F. R. C. S. Ed., Ophth. Surg. (Lancet den 8. Februar 1879.) Enucl. bulbi s. eines 4jähr. Mädchens wegen Gl. im ersten Stadium. Nach zwei Jahren noch kein Recidiv.

32) Dr. Reinhardt (Arch. f. Psychiatr. IX, 1) fand bei einer 48jährigen Paralytica (Schlaganfall, unvollständige anamnestische Aphasie u. s. w.), auch Sehstörungen, die nicht recht characterisirt werden konnten, ohne Augenspiegelbefund. Nach einem neuen Anfall von apoplectischem Charakter nahm die Sehstörung zu. „Sie sah Alles und doch wieder Nichts.“ † Auf der Convexität des Hirns, bis zum Beginn der Hinterhauptslappen, Hunderte von kleinen Cysten, auch einzelne am Kleinhirn, eine zwischen Thalamus opticus dext. und Corpus striatum, zwei im linken Thalamus. Jede Cyste enthielt einen Skolex mit Hakenkranz und vier Saugnäpfchen. Hirnödem.

Die Kranke konnte kleine Gegenstände sehen, es war ihr aber schwer, Hindernissen auszuweichen, kleine Gegenstände zu fixiren, zu zählen, zu greifen. Die Sehstörung hatte beide Augen befallen. Es musste angenommen werden, dass der Sitz derselben central, in der Hirnrinde gelegen sei. „Die Hauptmerkmale der Sehstörung bestanden in einer Alteration des Farbensinns und des inneren Gestaltungsvermögens, in dem Verlust oder der Verminderung der Tiefenanschauung und des Ortsempfindungsvermögens.“ [Wir erkennen bereitwilligst an, dass man bei Paralytikern nicht genauer prüfen kann; wir möchten aber deshalb aus solchen Fällen nicht viel für die Physiologie des Sehens abstrahiren.]

33) Ein Fall von Cystenchondrom im 3. Ventrikel des Hirns (Dr. Falkson, Ass. an Schneller's Augenklinik zu Danzig, Virchow's Archiv B. 75) steht in der Literatur einzig da. Ein 16jähriger kam mit Astigmatismus, On, bds. Parese des Rect. sup., links auch des Internus. — Schwerhörigkeit, Vergesslichkeit, Schlafsucht, † in Coma. — Der 3. Ventrikel war ausgedehnt und barg einen Tumor (von 5,8 Cm. Länge, 4,7 Cm. Breite, 3 Höhe), knollig, durch zwei dünne Stielchen mit dem Boden des Ventrikels zusammenhängend. In dem Tumor Cysten und linsengrosse Knorpelstückchen. Der Hauptantheil war Sarcomgewebe, der Ursprung anscheinend der Plexus choroïdea.

34) Hirntumor, Diabetes, doppelseitige Neuroretinitis, Amaurose von Dr. Grossmann in Budapest. Berl. klin. Wochenschr. No. 10, 1879. Eine 31jährige Magd, seit $1^1/_2$ Jahren krank, mit $7^0/_0$ Zucker im Urin, hat rechts S = $1/\infty$, links höchstgradige Amblyopie mit concentrischer Gesichtsfeldbeschränkung. Rechte Papilla weiss trübe; knapp am Papillarrand schloss sich ringsum eine 4—5 Mm. breite Zone einer retinalen Trübung an, welche mit glänzend weissen dicht gedrängten Punkten und Fleckchen besetzt war. Links ähnlich. — Erblindung, Geistesstörung †. — Wallnussgrosser Tumor an der Hirnbasis, welcher an der Sella und Umgebung festhaftete und seinen Platz eingenommen auf Kosten der Zirbel, des Trichters, der Kreuzung nebst Sehsträngen und- Nerven, der vorderen durchbohrten Substanz, des Balkenknies, der

Schwiele, sowie der hinteren Theile der Stirnwindungen u. s. w. Die Geschwulst ist in ihrem Umfang gefässreich und enthält alle Arten von Bindegewebe, vom schleimigen bis zum derbfasrigen, namentlich um die Blutgefässe. Es scheint das Gewächs aus Gefässneubildung und chronischer Entzündung entstanden zu sein. Goldzieher fand in dem Augapfel muldenförmige atrophische Aushöhlung des Sehnerven und Schwund der Nervenfaserschicht der Netzhaut, während die Fasern des Sehnervenstammes in der Orbita unversehrt sind. Die ursprüngliche Erkrankung war wohl ein Centralleiden. Der Diabetes war ein symptomatischer, ebenso die Albuminurie und die Erblindung wohl durch unmittelbaren Druck auf die Sehnerven bedingt.

35) Neuralgie des ram. infraorb. des Nerv. trigem. — bei einem 68jährigen seit 14 Jahren — mit Wagner's Operation vergeblich, mit Lücke's anscheinend erfolgreich operirt. (Dr. Aepli, Assistent in Münsterlingen, Arch. von Hüter-Lücke XI, 1 u. 2, 168.)

36) Ein Kind mit traumat. subdural. Hirnabcess mit Bewusstlosigkeit, Ptosis und Strabismus wurde durch Entleerung des Eiters geheilt. (Dr. Courvoisier, Schweiz. Correspondenzbl. 1879, Nr. 1.)

37) Ueber einige Bewegungserscheinungen am Auge von Dr. L. Witkowski. Arch. für Psych. IX, 1.

a) Vorübergehende Schielstellung und Höhenabweichung der Augen sind häufig Folgen einer allgemeinen Beeinträchtigung der psychischen Functionen und dürfen daher bei vorhandener Benommenheit (oder gar im Schlaf oder Soper) nicht so ausschliesslich, als es bisher üblich war, als Herdsymptome im Griesinger'schen Sinne aufgefasst und für die Localisation von Krankheiten vermuthet werden.

b) Die Prevost'sche conjugirte Deviation der Augen ist ein constantes Anfangssymptom des epileptischen Anfalls, ebenso constant wie die Pupillenerweiterung. Nystagmusartige Bewegungungen können gleichzeitig vorhanden sein und auch Wechsel der Einstellung des Auges.[1] Im klonischen Krampfstadium treten mitunter auch klonisch associirte Krämpfe der Augenmuskeln ein und dauern während des folgenden Schlafes längere Zeit fort. Meist dagegen verhalten sich die Augen schlafender Epileptiker wie die Schlafender überhaupt.

Hippus oder Spiel der Pupillen zeigt sich, abgesehen vom klonischen Anfangsstadium, relativ häufig bei jungen Epileptikern, namentlich zu Zeiten, wo sich die Anfälle häufen.

38) a) Transplantation des Ciliarrandes und Marginoplastice palpebralis von Dr. Nicati zu Marseille. (Marseille méd. Fevr. 1879). Zwischen Bindehaut und Cilien wird ein Cutisstreifen eingepflanzt. Verf. bedient sich auch (wie Andere) der Lidcutis, um Bindehaut zu ersetzen: Conjunctivoplastice cutanea.

b. Resection des Lidknorpels von Dr. Nicati. Bei einem Lohgerber, dessen Oberlid in Folge von Pustul. malign. umgestülpt und auf 10 Mm. verkürzt war, trennte N. das Lid in 2 Platten, schnitt ein mittleres Stück von 5 Mm. Breite aus dem Tarsus heraus, verkürzte noch den unteren Rand desselben um 2 Mm. und erhielt einen befriedigenden Erfolg.

[1] Vgl. C. 1877, Sept.-Heft, Beilage, p. 8.

Um Einsendung von Separatabdrücken wird gebeten.

Einsendungen für die Redaction sind zu richten an Dr. Hirschberg, Berlin, NW., 36 Karlstr.

Verlag von Veit & Comp. in Leipzig. — Druck von Metzger & Wittig in Leipzig.

Centralblatt

für praktische

AUGENHEILKUNDE.

Herausgegeben von

Dr. J. Hirschberg,

Privatdocent der Augenheilkunde an der Universität Berlin.

Monatlich eine Nummer. Preis des Jahrganges 10 Mark. Zu beziehen durch alle Buchhandlungen und Postanstalten.

April. Dritter Jahrgang. 1879.

I. Zur Hemianopsia temporalis.

Von Dr. **Jany** in Breslau.

Der Umstand, dass die Hemianopsia temporalis immerhin eine sehr seltene Erscheinung ist, — Schoen hat bekanntlich aus der ihm zugänglichen Literatur nur 14 Fälle zusammengestellt; zu diesen käme noch der in Nagel's Jahresbericht pro 1875 erwähnte Fall von E. Williams und der von Hirschberg, Beiträge III, p. 16, — mag die Mittheilung der folgenden Beobachtung rechtfertigen.

Franziska Berg, 58 Jahr alt, Schankwirthfrau aus Woinowitz, Kreis Ratibor O./Schl., deren Ueberweisung ich dem Collegen Langer in Ratibor verdanke, trat am 11. Januar d. J. in mein Stabile ein. Pat., über mittelgross, kräftig gebaut, noch ziemlich gut genährt, hereditär in keiner Be-


ziehung belastet, im 14. Jahre zum ersten Mal menstruirt, verheirathete sich im 19. Jahre und war 9 Mal schwanger (7 Mal ausgetragen und 2 Aborte). Vor ihrer Menostasis, die erst im 54. Jahre eintrat, will sie nur einmal schwerkrank gewesen sein — wahrscheinlich an Pleuritis — und vier Wochen deshalb zu Bett gelegen haben. Dagegen hat sie bereits seit 12 Jahren an Kopfschmerzen mit zeitweisem Erbrechen gelitten. Vor ungefähr zwei Jahren bemerkte sie vor beiden Augen einen Nebel, der allmählich dichter wurde und jetzt an der äusseren Seite beider Gesichtsfelder gleichsam eine Wand bildet. Gleichzeitig hiermit wurden die Kopfschmerzen, welche früher nur einige Stunden anzuhalten pflegten und oft monatelang ausblieben, heftiger und häufiger und dauerten bis vor $^1/_4$ Jahr mitunter tagelang; auch das Erbrechen trat in letzter Zeit öfter auf. Der Sitz der Kopfschmerzen war hauptsächlich das Hinterhaupt; von da strahlten sie sowohl nach vorn in Schläfe und Stirn aus, als auch nach hinten ins Genick, in die Schultern und mitunter bis in die Fingerspitzen. Dabei klagt sie seit längerer Zeit über Kältegefühl in Armen und Beinen. In den letzten sechs Monaten hat S so bedeutend abgenommen, dass sie seit einiger Zeit mit ihrer Brille nicht mehr lesen kann. Ausserdem hat sich ihr Allgemeinbefinden seit den letzten zwei Jahren erheblich verschlechtert; sie ist bedeutend magerer geworden und hat ihre sonst blühende Gesichtsfarbe verloren.

Status praesens: Aeusserlich an beiden Augen nichts Auffallendes zu bemerken. Hinterkopf bei Percussion am meisten empfindlich. S jederseits, bei M $^1/_{80}$, = $^2/_{24}$. Ohne + Glas Jaeger 19 kleinste, mit + 16. J. 15. — O: Rechtes Auge: Medien vollkommen klar, P. ein wenig vertical oval, innerer oberer Rand (UB.) leicht eingedrückt, im Uebrigen allseitig ziemlich scharf begrenzt, Farbe in toto grauweisslich, innere Hälfte fast gar nicht röther als die äussere, so dass Pap. im Ganzen das Aussehen einer Atrophia nervi optici darbietet; Artt. sehr dünn, während die Venen relativ stark gefüllt sind. Linkes Auge: Befund ähnlich, nur sind die Artt. etwas stärker als rechts und die Farbendifferenz zwischen äusserer und innerer P-Hälfte deutlicher ausgesprochen. Zu bemerken ist noch, dass beide innere Hälften von P. — im AB. also die äusseren — leicht excavirt sind. Gesichtsfelder (cf. die Figur),[1] mit Perimeter aufgenommen, verhalten sich folgendermassen: rechts fehlt die ganze äussere Hälfte, die Trennungslinie liegt fast genau im verticalen Meridian, nur an zwei Stellen springt der empfindliche Theil um 2—3 Grad in den unempfindlichen hinein; links ist die deutliche Wahrnehmung zwar auch nur auf die innere Hälfte des Gesichts-

[1] Gesichtsfeldschema, nach Dr. Hirschberg, mit eingezeichneten Grenzen für das normale Auge. COD = G.F. des rechten Auges, COS des linken; *w* normale Grenze für weiss, *b* für blau u. s. w. Das dunkel gebliebene bedeutet den Defect der Gesichtsfelder in unserem Falle, das schräg schraffirte den Bereich der undeutlichen, das senkrecht schraffirte den der deutlichen Empfindung.

feldes beschränkt, doch überschreitet sie den verticalen Meridian besonders in der unteren Hälfte um 5—7° an mehreren Stellen und ausserdem ist in dem äusseren unteren Quadranten vom Centrum bis zu 50, resp. 60° n. A. eine stumpfe Perception vorhanden; der äussere obere Quadrant fehlt vollkommen.

Bezüglich der Diagnose lag nach obigem Befunde klar zu Tage, dass man es hier mit einer Neuritis optici retrobulbaris und gleichzeitig mit einer Leitungsunfähigkeit der beiden inneren Hälften der Retinae, resp. der beiden Fasciculi cruciati nerv. optic. zu thun hatte und dass die Ursache hiervon aller Wahrscheinlichkeit nach extraorbital, resp. intracraniell gesucht werden musste. Es lag ferner die Wahrscheinlichkeit am nächsten, dass beide Fasciculi cruciati und zwar der linke in geringerem Grade von dem ihre Leitung störenden Momente vor dem Chiasma nerv. opt. getroffen



wurden. Denn das Fehlen von psychischen Störungen und der Mangel jeder Functionsbeeinträchtigung in irgend einem der um das Chiasma herum befindlichen Gehirnnerven — das Geruchsvermögen war übrigens, was hier noch nachträglich bemerkt sein mag, vollkommen intact — argumentirte dafür, dass der Sitz des Leidens circumscript, gerade auf den vorderen Chiasmawinkel beschränkt sein musste. Diese Auffassung theilte auch Herr Prof. Dr. Berger, der die Güte hatte, die Kranke auf ein cerebrales Leiden hin genau zu untersuchen. Es blieb nun schliesslich, da von Syphilis keine Spur zu entdecken war, nur noch übrig zu differenziren, ob hier ein Neoplasma oder ein Aneurysma im vorderen Abschnitte des Circul. arter. Willisii (Art. communic. anter.) oder eine durch Pachymeningitis entstandene Bindegewebswucherung, die drückend auf die Nerv. optici einwirkte, anzunehmen wäre. Ich liess zwar die Entscheidung dieser äusserst schwierigen Frage in suspenso, neigte mich aber mit Rücksicht auf die vorangegangenen heftigen Kopfschmerzen, die oft von Erbrechen begleitet waren, mit Rücksicht ferner auf den bei der Percussion des Schädels in der Ebene der Basis cranii noch jetzt bestehenden Schmerz, der doch

häufig bei Meningitis basilaris beobachtet wird, hauptsächlich aber mit Rücksicht auf die am Sehnervenkopfe deutlich sichtbaren Zeichen einer Neuritis optici, die von der Dura aus inducirt sein konnte, mehr zu der Annahme, dass wir es hier mit einer Pachymeningitis chronica zu thun hätten. Wodurch letztere veranlasst sein mochte, darüber wage ich nicht einmal eine Vermuthung auszusprechen.

Die eingeleitete Therapie bestand in einem Setaceum im Nacken und innerlich Jodkali. Letzteres wurde aber so schlecht vertragen, dass es nach zweimaligen mehrtägigen Pausen ganz ausgesetzt werden musste. Patientin wurde 17 Tage lang in der Klinik beobachtet und dann, da der Kopfschmerz erheblich nachgelassen hatte, auf ihren Wunsch in die Heimath entlassen. Das vor ihrer Abreise nochmals perimetrisch aufgenommene Gesichtsfeld war ebenso wie die S unverändert.

Am 23. vor. M. benachrichtigte mich ihr Ehemann auf meine Anfrage, dass es der Kranken ziemlich gut ginge; die Kopfschmerzen wären gering und das Sehen scheine etwas besser zu sein.

II. Zur Heredität der Linsenanomalieen.

Von Dr. **H. Bresgen** in Creuznach.

Fritz S. wurde mir zugeführt, weil er schlecht sehe. Die Untersuchung ergab doppelseitige congenitale Ectopie der beiden Linsen. Beide Linsen sind nach Oben-Innen gelagert, so dass der untere Linsenrand in das Pupillargebiet fällt. Da die begleitende Mutter erklärte, sie habe auch seit ihrer Jugend schlecht gesehen, untersuchte ich sie und fand bei ihr auch doppelseitige Ectopie. Bei den übrigen fünf Kindern der Frau fand sich dasselbe, Mutter und sämmtliche sechs Kinder hatten doppelseitige Ectopie. Bei näherer Nachforschung ergab sich weiter, dass die Grossmutter der Frau S. seit ihrer Kindheit an hochgradiger Kurzsichtigkeit gelitten habe und nicht im Stande gewesen sei, während ihres ganzen Lebens feine Arbeit zu machen. Mit grosser Wahrscheinlichkeit kann also angenommen werden, dass die Grossmutter auch Ectopie gehabt hat. Auf das Bestimmteste wird angegeben, dass der Vater der Frau S., das einzige Kind der sehschwachen Grossmutter, sehr gute Augen gehabt, weder schwachsichtig noch kurzsichtig gewesen sei. Die Schwester der Frau S., Wittwe T., leidet auch auf beiden Augen an Ectopie, sie ist kinderlos. Der einzige Bruder der beiden Schwestern, welcher todt ist, hat nach Aussage der Schwestern vorzügliche Augen gehabt. Er war verheirathet und hat einen Sohn hinterlassen, welcher ebenfalls an doppelseitiger Ectopie leidet.

Ausser der Ectopie liess sich in keinem Falle eine andere Abnormität nachweisen.

III. Sehschärfe und Farbensinn bei elektrischem Lichte.

Von Professor **Hermann Cohn** in Breslau.

Untersuchungen über S und FS (Farbensinnschärfe) bei elektrischem Lichte existiren meines Wissens bisher nicht; es fehlen uns ja sogar noch vergleichende Messungen dieser Grössen bei Tages- und Gaslicht.

Der Director des physikalischen Cabinets unserer Universität, Herr Prof. Dr. O. Meyer, hatte die Güte, auf meine Bitte mir in seinem Institute die Gramme'sche Maschine, welche, durch eine Dampfmaschine von drei Pferdekraft in Bewegung gesetzt, ein prachtvolles elektrisches Licht liefert, zur Verfügung zu stellen.

Ich prüfte gesunde und kranke Augen. Die Resultate am normalen Auge haben darum besonderen Werth, weil ich meine Untersuchungen nur an den Augen von Professoren der Physik, Astronomie, Chemie, Mineralogie, Anatomie, von Assistenten an naturwissenschaftlichen Instituten und Kliniken und von geübten Candidaten der Medicin vornahm. Jedes Rathen war also ausgeschlossen.

Jedes Auge wurde besonders geprüft.

Das Tageslicht fiel durch zwei sehr grosse, nach Süden gelegene Fenster gegenüber den Probetafeln ein; der Himmel war meist bedeckt, das Tageslicht Nachmittag zwischen 4 und 5 Uhr, im März natürlich sehr wechselnd, doch immer noch so ausreichend, dass ein gesundes Auge S = 1 behielt.

Durch Fensterläden konnte das Zimmer absolut verdunkelt werden. werden. Die Tafeln wurden dann durch eine Gasflamme beleuchtet, welche 1 M. vor ihnen stand, 5,5 Cm. hoch und 5 Cm. breit war, etwa 15,5 Lichtstärke hatte (nach Messung des Herrn Prof. Polek), und in welcher 180 Liter Gas in der Stunde verbrannten.

Endlich wurde in einem nach der Probetafel hin offenen Kasten das elektrische Licht, welches zwischen zwei Kohlenspitzen übersprang, während die Gramme'sche Maschine etwa 600 Umdrehungen in der Stunde machte, zur Beleuchtung der 1 M. vor ihm stehenden Tafeln benutzt.

Für die Bestimmung der S dienten Snellen'sche Buchstaben und Burchardt'sche Punkttafeln, für die Bestimmung der FS der von Adolf Weber angegebene Apparat (Bericht des ophthalmologischen Congresses in Heidelberg 1878, p. 130), den ich Chromoptometer nennen möchte. Abnorme Refraction wurde natürlich stets vorher vollkommen neutralisirt.

Im Folgenden bedeutet S^t, S^g und S^e Sehschärfe bei Tages-, Gas- und elektrischem Licht. Sr, Sgr, Sb, Sgb bedeutet Sehschärfe für roth, grün blau und gelb.

Vorläufig theile ich folgende Ergebnisse mit, die sich auf gesunde Augen beziehen.

1) SNELLEN'sche Tafeln. $S^t = 1$ wird meist $S^g = 0,5—0,7$, bleibt aber $S^e = 1$ oder steigt auf $S^e = 1,2—1,5$.

$S^t > 1$ sinkt stets auf $S^g = 1$, bleibt aber $S^e > 1$, ohne gegen S^t zuzunehmen.

$S^t < 1$ wird häufig gebessert durch Gas, stets bedeutend gebessert durch elektrisches Licht. $S^t : S^e = 0,6 : 1 = 0,5 : 1 = 0,5 : 1,2$.

2) BURCHARDT'sche Tafeln. $S^t = 1$ blieb entweder $S^g = 1$ oder wurde $S^g < 1$, wurde aber stets $S^e > 1$; die S stieg beim elektrischen Lichte auf $S^e = 1,2$ bis $S^e = 2$. Bei Tageslicht ist $S = 1$ bei einem Gesichtswinkel von 2,15 Minuten; bei elektrischem Lichte kann also $S = 2$ werden, d. h. Punkte werden noch richtig gezählt bei einem Gesichtswinkel von etwa einer Minute!

$S^t > 1$ (nämlich $= 1,2$) blieb $S^g > 1$ und stieg auf $S^e = 2$.

$S^t < 1$ wurde stets als S^e bedeutend gesteigert.

3) Rothsinn. $Sr^t = 1$ wurde $Sr^g = 1$ bis 1,2 und stieg auf $Sr^e =$ **3** (!).

$Sr^t > 1$ fiel ein wenig bei Gas oder blieb > 1, wurde jedoch $Sr^e = 2$, 3, 5, selbst $=$ **6** (!).

$Sr^t < 1$ wurde $Sr^e = 2$, selbst $= 3$.

Roth wird also durch elektrisches Licht stets ausserordentlich viel weiter als roth empfunden, als bei Tageslicht.

4) Grünsinn. Grün wurde meist von Weitem für Blau gehalten; nur 2 Augen unter 20 hatten $Sgr^t > 1$, nur 3 $Sgr^t = 1$, alle anderen < 1. Bei Gas nahm der Grünsinn meist, aber nicht immer ab. Dagegen war $Sgr^t : Sgr^e = 1 : 2 = 1 : 1,5 = 0,2 : 1,5 = 0,1 : 1,5 = 0,5 : 1,2 = 0,5 : 2 = 0,6 : 0,8$. In allen Fällen wurde also auch **Grün** durch elektrisches Licht beträchtlich weiter als grün wahrgenommen, als bei Tage.

5) Blausinn. $Sb^t : Sb^e = 1 : 1,5 = 1,2 : 1,5 = 0,2 — 09 = 0,7 — 2$.
Auch die **Blau**empfindung wird durch elektrisches Licht in grösserer Entfernung ermöglicht, als bei Tage.

6) Gelbsinn. Er schwankte bei Tage zwischen $Sgb^t = 0,05 - 3$. Nur in 5 Fällen war er $= 3$, in 3 Fällen $= 1,5$, sonst < 1. Das Gelb wurde in der Ferne meist als weiss gesehen.

Gaslicht erhöhte den Gelbsinn in allen Fällen, wo er bei Tage < 1 war, erniedrigte ihn fast stets, wo er bei Tage > 1 war. $Sgb^t = 3$ wurde $Sgb^g = 1$ oder 1,5 oder 2.

$Sgb^t : Sgb^e = 3 :$ **6** (!) $= 1,5 : 3 = 0,8 : 3 = 0,6 : 2 = 0,6 : 3 = 0,7 : 1,5 = 0,4 : 2 = 0,5 : 3 = 0,3 : 3 = 0,2 : 3 =$ **0,05 : 3** (!) Das elektrische Licht verdoppelte und verdreifachte also nicht nur den **Gelb**sinn, er versechzigfachte ihn sogar in einem Falle.

7) Ein exquisit Rothgrünblinder (höchst intelligent) zeigte $Sbl^t : Sbl^g : Sbl^e = 0{,}5 : 0{,}2 : 1{,}5$ auf dem rechten, $= 0{,}4 : 0{,}2 : 1$ auf dem linken Auge; derselbe zeigte $Sgb^t : Sgb^g : Sgb^e = 2{,}2 : 1{,}5 : 6$ rechts und $2{,}2 : 1 : 6$ links.

Für farbige Signale ist also das elektrische Licht ausserordentlich zu empfehlen.

Die Versuche setze ich fort und werde alle Details und weiteren Ergebnisse, namentlich bei kranken Augen, im nächsten Hefte des Arch. f. Augenheilkunde mittheilen.

Breslau, 10. April 1879.

Jahresberichte.

Jahresbericht über die ophthalmologische Literatur Polens für 1878

erstattet von Dr. **Narkiewicz Jodko** in Warschau.

(Schluss. Vgl. Märzheft 1879.)

1) Interessantere Fälle von den im Jahre 1877 im Augen-Institut in Warschau beobachteten von Narkiewicz-Jodko. Gazeta Lekarska 1878.

a. Syphilitische Tuberkel am Augenlide. Ein 25jähriger Beamter bekam 11 Monate nach der Inoculation und 7 Monate nach den secundären Symptomen an dem unteren Auge einen Tuberkel, der von einem Arzte als Hordeolum angesehen und mit Kataplasmen behandelt wurde. Am dritten Tage war der Tuberkel schon erweicht und in eine Ulceration verwandelt, die bis zum sechsten Tage so weit nach allen Seiten den Lidrand erodirte, dass an denselben ein Substanzverlust von 6 Mm. Breite und über 3 Mm. Tiefe entstand. Haut, Schleimhaut und Knorpel waren rein ausgefressen und die Oberfläche der Wunde bot alle Zeichen eines syphilitischen Geschwürs dar. Drei subcutane Injectionen von Sublimatlösung, je eine jeden Tag ($^1/_4$, $^1/_3$ und $^1/_2$ Gran Subl. enthaltend), hielten nicht nur den Fortschritt der Krankheit auf, sondern vermochten auch die Ulceration in eine gut granulirende zu verwandeln. Nach acht Tagen wurde der Kranke als geheilt mit Hinterbleiben einer kleinen Einkerbung an dem Lidrande nach Hause entlassen — im Ganzen wurde $2^1/_2$ Gran Sublimat eingespritzt. Diese Einspritzungen, die vielfach im Institut angewandt sind, werden im Nacken gemacht. Nachdem die Sublimatlösung eingespritzt ist, bleibt die Canüle in der Haut stecken und die Spitze wird mit $^1/_8$ Gran Lösung von Morphium muriaticum angefüllt und dieselbe beim Herausziehen der Canüle eingespritzt. Man beobachtete nie eine länger dauernde Induration, noch weniger einen Abscess.

b. Ectropium-Operation. Totales Ectropium des Oberlides nach Pustula maligna. Nach dem Reponiren sollten zwei Fricke'sche Lappen aus der Schläfe und Wange genommen werden, um den Substanzverlust zu decken; der erste Lappen wurde aus der Schläfe genommen, da er aber nur $^1/_3$ des Defectes deckte und deswegen ein entstellend grosser Lappen aus der Wange genommen werden musste, so stand man von dem erstgefassten Plan ab, nähte den schon gemachten Lappen zu und vereinigte beide Augenlider blutig zusammen — den zurückgebliebenen Defect unberücksichtigt lassend. Zehn Tage nach der ersten Operation, als die Vereinigung der Lider schon kräftig war und der aus der Schläfe genommene Lappen gut angewachsen, wurde die nicht zugedeckte wunde Oberfläche des Augenlides frisch wund gemacht und ein Lappen aus dem inneren Theil des Oberarmes auf die Wunde angelegt und mit einem

Druckverband befestigt. Nach zehn Tagen ging die Epidermis von dem angelegten Lappen ab, aber das transplantirte Corium blieb angewachsen und in neuen zehn Tagen deckte es sich mit frischer Epidermis. Die Wunde des Oberarmes, die durch secund. intentio heilen sollte, verkleinerte sich ganz langsam. Drei Wochen nach der Operation war sie noch 9 Mm. lang und 4 Mm. breit. Da während der Zeit wegen eines Entropium spastic. bei einer Frau eine Hautfalte aus dem unteren Augenlide ausgeschnitten wurde, so nahm man das dadurch gewonnene Hautstück und legte es auf die Wunde des Oberarmes — — in zehn Tagen heilte der Hautschnitt vollkommen. (Zukünftig werde ich immer Fälle von Entropium zum Heilen des Ectropium zu benutzen. Ref.)

c. Amyloide Degeneration der Conj. palpebr. Es ist der zweite Fall, der im Augen-Institut beobachtet wurde (der erste war im Bericht für das Jahr 1873 beschrieben und abgebildet). Fräulein N. A., 28 Jahre alt, eine vollkommen gesunde Jungfrau aus Preuss. Schlesien, fing an, vor sieben Jahren eine Anschwellung des linken Oberlides zu beobachten. · Die Anschwellung vergrösserte sich ohne Entzündung und ohne Schmerz und unter dem abgehobenen Augenlide wurde eine röthliche Neubildung sichtbar, die in die Carunkel und Plica semilunaris überging. Vor einem Jahre wurde die Spitze der Neublildung, die vorn unter dem Augenlide sich nach Aussen vordrängte, von einem Thorner Arzt abgetragen. Trotzdem wuchs die Neubildung weiter und das untere rechte Augenlid wurde auch dicker, so dass zur Zeit der Aufnahme der Kranken ins Augen-Institut die Krankheit sich folgendermaassen darstellte:

Das linke Oberlid in der inneren Hälfte stark verdickt, diese Verdickung beschränkte sich jedoch nicht auf den Augenknorpel allein, sondern reichte bis zu den natürlichen Grenzen der Augenhöhle hin, indem sie ihren oberen inneren Winkel derartig ausfüllte, dass an dieser Stelle, wo in der Regel der Finger zwischen den Bulbus und die Augenhöhle leicht eingeführt werden könnte, im gegenwärtigen Falle dies unmöglich war; und wie es schien war die Neubildung an dieser Stelle am dicksten und wuchs scheinbar von dem Augenlide nach dem Innern der Orbita hinein; bei offenen Augenlidern sah man die Caruncula lacrymalis zugleich mit der Semilunarfalte bedeutend vergrössert, von unebener, höckeriger Oberfläche, unmittelbar mit der Conjunctiva des Oberlides verwachsen, so dass man dasselbe nur schwer und mit starker Spannung der Semilunarfalte umstülpen konnte; nach der Umstülpung wurde die ganze Neubildung sichtbar, während sonst nur der untere, unter dem Augenlide hervorragende Theil bemerkt werden konnte. Diese Neubildung nahm $^1/_3$ des inneren Theils der Conjunctiva des Oberlides ein; sie nahm ihren Ursprung zum grösseren Theile von der Uebergangsfalte, zum kleineren von der Conjunctiva palpebrae, so dass der Theil der Conjunctiva, der die Conglomerate der Meibom'schen Drüsen bedeckt, sowie der innere Theil des Lides ganz normal waren. Hingegen war die mit der degenerirten Semilunarfalte verwachsene innere Hälfte der Uebergangsfalte um das zehnfache verdickt, höckerig, unbeweglich, von blassrother Farbe, trocken, hart, von tiefen Furchen durchschnitten. Die Conjunctiva bulbi unterhalb des degenerirten Theiles der Uebergangsfalte war auf einer $^1/_3''$ breiten und $^1/_4''$ langen Oberfläche mit kleinen gelblichen, durchsichtigen Granulationen bedeckt, die die Conjunctiva zwar verdickten, jedoch ihre Verschiebbarkeit auf dem Bulbus nicht hemmten.

Am rechten Auge konnte man äusserlich eine tiefgelegene längliche harte Geschwulst durchfühlen, deren Längsdurchmesser der unteren Uebergangsfalte entsprach; nach Umstülpung des Lides kam der ganze Tumor leicht zum Vorschein; er war mit ganz gesunder Conjunctiva bedeckt, die sich über denselben

leicht verschieben liess; war hart, beweglich und bestand aus grösseren und kleineren mit einander verwachsenen Knötchen, die mit dem Knorpel in keiner Verbindung standen.

Die rechtsseitige Neubildung wurde sammt der Conjunctiva (die ihn bedeckte) auf einmal vermittelst gekrümmter Scheere entfernt. Links dagegen wurde nach Abtrennung des unteren Theiles der Neubildung von der Oberfläche des Knorpels, soweit möglich, Alles sammt der degenerirten Semilunarfalte entfernt, indem man nicht nur die auf dem umgestülpten Lide gelegenen Theile ausschnitt, sondern auch, möglichst tief theils mit der Scheere, theils mit dem Skalpelstiel in das subcutane Gewebe des inneren Winkels der Augenhöhle hineindringend, das zugängliche, meist bröcklige Gewebe der Neubildung entfernte.

Nach der Operation nahm die Dicke des Oberlides bedeutend ab und die Verhärtung im inneren Augenhöhlenwinkel verschwand ganz und gar. Nach einer Woche verliess die Kranke das Augeninstitut mit zugeheilten Wunden und und nur etwas verkleinertem oberen Conjunctivalsack.

Die mikroskopische Untersuchung wurde im pathologisch-anatomischen Institut von Prof. Brodowski ausgeführt und bestätigte die Diagnose. Die Geschwulst aus dem rechten unteren Lide bestand aus einer Menge einzelner locker unter einander verbundener Klümpchen, die makroskopisch gleichartig, wachsähnlich aussahen; mikroskopisch erschienen sie als kugelartige Gebilde, die die Conjunctivalgefässe umsponnen, auf die Art und Weise, wie man die Malpighi'schen Körper an den intralobulären Arterien in der Niere beobachtet. Diese Gebilde, die in ein von lymphoiden Zellen durchsetztes Maschennetz von Bindegewebe eingebettet waren, zeigten unter der Anwendung bekannter chemischer Reagentien alle Merkmale der amyloiden Degeneration; man war also berechtigt, diese Geschwulst als ein der amyloiden Degeneration unterworfenes Granulom der Conjunctiva anzusehen.

Die Geschwulst am linken Auge erwies sich anders; — dem äusseren Ansehen nach war sie der vorigen ähnlich, ihre Bestandtheile erschienen an einzelnen Stellen cylinderförmig, so wie bei der wachsartigen Degeneration der Muskeln bei typhösen Kranken, nur waren die Cylinder grösser; an anderen Stellen sah man nur Querschnitte derselben, an anderen, mehr oberflächlich gelegenen Stellen waren die Gebilde ganz denen am rechten Unterlide beobachteten ähnlich. An den am tiefsten gelegenen Theilen fand man quergestreifte, enorm vergrösserte Muskelfasern — manchmal in einer Hälfte normal aussehend, in der anderen aber der amyloiden Degeneration unterworfen. — Hier fand man also neben der amyloiden Degeneration der Conjunctivalelemente ein Rhabdomyoma striocellulare, das theilweise auch der amyloiden Degeneration unterlag.

In der Epikrise weist Dr. J. auf die Bedeutung der Beobachtung hin, nicht nur in der Hinsicht, dass man in den Augenadnexen solche pathologische Neubildungen findet, die man bis jetzt nur als angeboren im Herzen gefunden hat, sondern auch wegen des äusseren Ansehens der Geschwulst, die in keiner Weise ihre Entstehung von der gewöhnlichen Conjunctivalgranulation abzuleiten erlaubte. Denn die Geschwulst am linken Unterlide war mit der makroskopisch ganz gesunden Conjunctiva bedeckt und ging keine innigere Verbindung, weder mit dieser, noch mit dem Tarsus ein; am linken Oberlide aber beschränkte sich die Geschwulst nur auf das innere Drittheil und drang von hier aus tief in die Orbita hinein, die Orbicularis-Muskelfasern mit in den Krankheitsprocess hineinziehend — wobei die $^2/_3$ der Conjunctiva des oberen Lides und die Conjunctiva des unteren Augenlides ganz normal erschienen. Man kann also mit Bestimmtheit behaupten, dass die aus den bisherigen Beobachtungen

geschöpfte Meinung, dass amyloide Degeneration nur an den an chronischen Granulationen erkrankten Conjunctiven erscheinen kann, nicht stichhaltig ist und dass die amyloide Degeneration als eine Erkrankung sui generis des conjunctivalen und subconjunctivalen Gewebes anzusehen ist, die aber in vielen Fällen an der granulös erkrankten Conjunctiva sich zeigt.

d) Ectopia lentis cong. Vorfall in die vordere Augenkammer, Extraction. J. D., Doctorand der Medicin aus Dorpat, auf der Reise nach dem türkischen Kriegsschauplatze, consultirte wegen asthenopischen Beschwerden und seit den Examenzeiten zurückgebliebenen multiplen Mouches volantes. Bei der Untersuchung fand man am rechten Auge M $^1/_5$″ S $^2/_7$, N1 Jäger im 4″; am linken M $^1/_{1,5}$″ S $< ^2/_{20}$, N1 J. im $^3/_4$″, Gesichtsfeld normal. Die Durchmesser der Bulbi, soweit man ermitteln konnte, normal, Iris tremulans, conjunctivitis catarrhalis simplex. Als Ursache der Myopie ermittelte man Dislocation und Formveränderung der rechten Linse, Dislocation und Kapselstaar im linken. Die rechte Linse nämlich war nach Innen dislocirt, blieb aber noch hinter der normal verengten Pupille. Ihre oberen und äusseren Viertelkreise waren wie durch deren Sehnen abgeschnitten und streiften die Pupillarränder, der untere und innere normal. Die linke Linse war mehr nach Innen dislocirt, so dass ihr Rand die Pupille halbirte, die Kapsel ganz am Rande etwas verdunkelt, so dass das Ophthalmoscopiren möglich war an der inneren und äusseren Seite der Verdunkelung; an der inneren durch die Linse, an der äusseren, wie im aphakischen Auge. Eine mässige Erweiterung der Pupille ermöglichte die Constatirung der Diagnose und das Besehen des Augenhintergrundes, der ganz normal erschien und keine Spur der Sclerektasie zeigte; hierbei erkannte man aber auch, dass die Linsen ganz leicht in die vordere Augenkammer vorfallen können; deswegen wurden sogleich mehrfache Eserineinträufelungen vorgenommen und die grösste Vorsicht anempfohlen. Fünf Wochen nach der Untersuchung fiel, beim plötzlichen Bücken um einen gefallenen Handschuh aufzuheben, die Linse des rechten Auges in die vordere Kammer und rief starke Ciliarneuralgie und hartnäckiges, 12 Stunden dauerndes Erbrechen hervor. Die Schmerzen und die Entzündung dauerten fort und wurden von den zugerufenen Aerzten mit antiphlogistischen Mitteln behandelt (es war auf dem Lande, 50 Meilen von Warschau); erst nach drei Wochen erschien der Kranke im Augen-Institut, wo ihm die prolabirte Linse, die in der Pupille steckte und mit den unteren $^2/_3$ in der vorderen Kammer war, glücklich extrahirt wurde. Die Pupille verkleinerte sich nach der Extraction nicht und die Irisränder wurden, wahrscheinlich durch das lange Stecken der prolabirten Linse, mit der Zeit atrophisch. Die Sehkraft aber verbesserte sich namhaft. Vor der Operation las der Kranke nur mühsam N9 J.; acht Wochen nach der Operation + 4″ S $^2/_5$ mit + $2^1/_2$ N2 J. fliessend. Vom zehnten Jahre seines Lebens trug der Kranke fortwährend concav 5.

---

2) Zur Kenntniss der sogenannten Retinitis leucaemica von Dr. L. Kramsztyk. Pannietnik Tow. Lek. Warsa. 1878. S. 576.

Dr. K. hat in der letzten Zeit Gelegenheit gehabt, zwei Fälle dieser Krankheit klinisch und anatomisch zu untersuchen und giebt die Resultate derselben wieder. Der erste Fall betrifft eine 45jährige anämische Frau, die ausgesprochene Kennzeichen der Leucaemia medullaris darbot und nach zweiwöchentlichem Aufenthalte in der therapeutischen Abtheilung der Universitätsklinik starb.

Die ophthalmoscopische Untersuchung zeigte bedeutende Blässe der Retina, Ueberfüllung der Netzhautvenen, Trübung der Netzhaut in der Umgebung des

Sehnerven und sehr zahlreiche Extravasate in der ganzen Retina, von länglicher Form in Umgebung des Sehnerveneintritts und längs der Gefässe, viel zahlreichere runde von verschiedener Grösse bis zu $^1/_3$ des Sehnervenquerschnitts in der ganzen Retina zerstreut. Die Mitte der meisten von diesen Extravasaten war blässer als die Randtheile. Ein nach dem Tode enucleirtes Auge sammt Sehnerv wurde in Müller's Flüssigkeit erhärtet und untersucht. Schon makroskopisch konnte man an der inneren Seite der Retina sämmtliche Extravasate gut sehen und diesen entsprechende Erhöhungen an der äusseren Oberfläche. An den mikroskopischen Querschnitten zeigten sich alle Retinalbestandtheile ganz gut erhalten an den Stellen, wo Blutextravasate sie nicht auseinanderschoben. Die Blutgefässe sind so erweitert, dass die angrenzenden Retinalelemente dadurch entweder comprimirt wurden oder selbst auseinandergeschoben. Oefters sah man solche Gefässe von mehreren Schichten weisser Blutkörperchen umgeben.

Blutextravasate liegen in verschiedenen Retinalschichten, die meisten aber und die grössten befanden sich in der Nervenfaserschicht, welche dadurch stark gelitten hat; die Müller'schen Stützfasern dagegen blieben unverändert; in der Mitte von fast allen Extravasaten befanden sich nur weisse Blutkörperchen, an der Peripherie nur rothe; die Form dieser Extravasate war kegelartig; die Spitze des Kegels drang öfters bis an die äussere Oberfläche, dieselbe aufhebend oder durchdringend. Demgemäss war die Stäbchenzapfenschicht auch vielfach ruinirt oder missgestaltet.

Zwischen den Sehnervenscheiden ist der Lymphraum stark erweitert und mit Blut und Amyloidschalen angefüllt. Die Choroidealgefässe sind ebenso erweitert und mit Blut überfüllt. Das charakteristische Verhältniss zwischen den weissen und rothen Blutkörperchen war sowohl an den Extravasaten wie in sämmtlichen untersuchten Gefässen deutlich wahrnehmbar.

Der zweite Kranke, ein 32jähriger beurlaubter Soldat, auch mit charakteristischen Symptomen der Medullar-Leucaemie, bot etwas andere ophthalmoscopische Kennzeichen. Bei der gelblichen Farbe des Augengrundes und Blässe der retinalen Gefässe fanden sich in der Gegend der Macula Veränderungen der Art, wie man sie gewöhnlich bei sogenannter Retinitis albuminurica findet mit der charakteristischen sternartigen Gruppirung, und nur ein Paar kleine rothe, runde Extravasate in den Aequatorialtheilen der Retina. Der enucleirte Augapfel wurde nicht so gut wie im ersten Falle conservirt, der Glaskörper floss aus dem angeschnittenen Augapfel und der ganze Bulbus schrumpfte zusammen, so dass man keine Möglichkeit hatte, gute Präparate aus den verschiedenen Theilen der Retina darzustellen. Dies gelang nur an den am meisten degenerirten Theilen der Umgebungen der Macula lutea, wobei es sich zeigte, dass die Nervenfasern dieses Ortes varicös hypertrophirt waren. Die Retinalgefässwandungen schienen auch verdickt, mehr gleichartig und glänzend, mit einem Worte sclerotisch degenerirt.

In der Erklärung des Gefundenen stimmt Dr. K. mit Leber's Ansichten überein.

---

3) Ueber die Wirksamkeit des Eserin gegen Glaucoma von Dr. Wurst. Przeglad Lekarski. Krakau 1878, No. 10, 11, 12.

Nach eigenen in der Krakauer Augenklinik gemachten Beobachtungen kommt Dr. W. zu nachfolgenden Schlüssen.

1) Nach Einträufelung von 1 $^0/_0$iger Eserinlösung bekommt der Kranke schon nach einigen Minuten Empfindung von Druck und Unbehagen rund um

das Auge, welche Empfindung manchmal in starke nicht lange dauernde Ciliarneuralgie übergeht.

2) Nach 5 Minuten bemerkt man Anfänge der Myose, die ihr Maximum nach 15—20 Minuten erreicht und bis 12 Stunden dauert; nach zwei bisweilen drei Tagen hören die letzten Spuren der Eserinwirkung auf. Bei Maximalmyose wird die vordere Kammer tiefer.

3) Eserinwirkung auf die Retinalgefässe konnte nicht ermittelt werden.

Dann werden neun Krankheitsgeschichten ausführlich beschrieben; 4 Fälle von Glaucoma infl. chron., 2 Fälle von Glauc. infl. subacut., 1 Fall von Glauc. acut. und 2 Fälle von Glauc. simpl. Nur in einem Falle von Glaucoma simpl. wichen alle glaucomatösen Symptome bei mehrmaliger Anwendung von Eserin, im Laufe von einem Jahre. Bei einem Glauc. infl. chron. wurde dieselbe Besserung im Laufe von drei Monaten beobachtet, in allen übrigen wurden nur momentane, kürzer oder länger dauernde Besserungen gefunden, Iridectomie war aber am Ende immer nöthig.

In der Epikrise weist Dr. W. auf die Thatsachen hin, dass die chronisch inflammatorischen Symptome keine Contraindication geben gegen Anwendung von Eserin. Acute Fälle dagegen vertragen das Mittel nicht so gut und die günstige Wirkung ist fast immer schnell vorübergehend, so dass überhaupt die radical heilende Wirkung des Mittels bis jetzt noch sehr problematisch ist, dagegen temporär günstige Wirkungen sehr schätzenswerth sind, besonders in Fällen, wo Iridectomie entweder wegen Abwesenheit eines zuverlässigen Operateurs oder aus irgend einer anderen Ursache nicht gleich ausgeführt werden kann.

---

4) **Klinische Beobachtungen der Katarakte und Uebersicht der im Laufe der Jahre 1869—1877 an der Krakauer Universitätsklinik ausgeführten Staaroperationen** von Dr. Rydel. Przeglad Lekarski 1878, No. 14—20. (Separat erschienen.)

Schon referirt im Centralblatt von 1878, p. 240.

---

5) **Ein Fall von Glioma retinae** von Dr. Wicherkiewicz. Przeglad Lekarski 1879, No. 34, 35.

Bei einem 12 jährigen Knaben füllte die Neubildung den ganzen Bulbus aus und drang in die Orbita ein durch den aequatorialen Theil der Sclera und durch die Lamina cribrosa — Eventratio orbitae, Ausschneidung des Sehnerven, keine Recidive nach einer Zeit von 8 Wochen; [trat aber 2 Wochen später gänseeigross hervor. Vgl. W.'s I. Jahresbericht, 1879.]

Journal-Uebersicht.

I. Archiv f. Augenheilkunde, herausgegeben von H. Knapp u. J. Hirschberg VIII, 2; 15. April 1879.

1) **Exstirpation eines Osteoms aus der Augenhöhle** von Prof. Manz in Freiburg. (A. f. A. VIII, 2, p. 121—127.)

Knochengeschwülste, welche aus der Oberkieferhöhle in die Orbita wachsen, gehören im Verhältniss zu den aus der Stirn oder der Schädelhöhle entspringenden Osteomen der Orbita zu den Seltenheiten. Dass ihre operative Beseitigung, die viel günstigere Chancen bietet, als die jener, wegen der Unsicherheit der Diagnose vor der Operation recht schwierig werden kann, be-

weist ein von M. beobachteter Fall bei einem 20jährigen sehr kräftigen Landmädchen, bei welchem sich seit ca. zwei Jahren eine knochenharte haselnussgrosse Geschwulst in der linken Orbitalgegend entwickelt hatte, die scheinbar von der unteren Wand der Orbita ausgegangen war. Allein nachdem die vordere Wand der Geschwulst durch den Hautschnitt freigelegt war, zeigte sich, dass diese nur ein Zapfen der in der Highmorshöhle befindlichen Hauptgeschwulst sei, die erst nach Abtragung des unteren Orbitalrandes entfernt werden konnte. Der sehr eingreifenden Operation folgte ein ziemlich ausgebreitetes Wunderysipel mit übelriechendem Wundsecret, dass sich indess nach acht Tagen besserte, so dass Pat. am 14. Tage nach der Operation geheilt entlassen werden konnte. Der linke Bulbus, dessen Sehkraft vor der Operation normal gewesen, zeigte während der letzteren, in Folge der durch dieselbe unvermeidlichen Zerrung, eine plötzliche Dilatation der Pupille mit herabgesetzter Function, welche letztere sich bis auf $S = {}^{6}/_{20}$ besserte, während die Pupille auch bei der Entlassung noch etwas weiter, und die Retinalvenen etwas dilatirt und geschlängelt waren. Die Heilung war eine dauernde. Die 26,1 Grm. schwere Geschwulst war auf dem Durchschnitt glänzend weiss, homogen und zeigte die sogen. Elfenbeinstructur.

---

2) Drei Fälle von retrobulbärer, pulsirender Gefässgeschwulst, geheilt durch Unterbindung der Carotis von A. Nieden in Bochum. (Arch. f. A. VIII, 2, p. 127—143.)

Im Anschluss an einen früher (Zehender's Klin. Monatsbl. Januar 1875) veröffentlichten Fall von retrobulbärer Geschwulstbildung theilt N. zwei andere, ebenfalls traumatische Fälle pulsirender Orbitalgeschwülste mit, welche die Zahl der bisher beobachteten Fälle dieser so wichtigen Kategorie von Tumoren auf 88 erheben.

Im ersten Falle entwickelte sich die pulsirende rechtsseitige Orbitalgeschwulst nach einer Commotio cerebri mit wahrscheinlicher Fractur an der Basis cranii. Das starke systolische blasende Geräusch konnte durch Druck auf die Carotis comm. dextra zum Verschwinden gebracht werden, es trat indess dabei bei dem schwächlichen, 16 Jahre alten Patienten jedesmal Ohnmacht ein. Ausserdem bestand venöse Stauung in der Retina und der Papille und linkseitige Abducens-Paralyse. Wegen zunehmendem Exophthalmus, Dislocation des Bulbus nach unten und Ptosis wurde $3^1/_2$ Monate nach der Verletzung die Unterbindung der Carotis (nach Hunter) unter Beachtung der antiseptischen Methode ausgeführt und dadurch alle pathologischen Erscheinungen bis auf geringfügigen Exophthalmus von $1 — 1^1/_2$ Mm. dauernd beseitigt. Im zweiten Falle trat nach der Schädelverletzung (Herabstürzen eines schweren Kohlenstückes auf den Kopf) ebenfalls Bewusstlosigkeit, Brausen in der linken Schädelhälfte auf; ausserdem waren Fractura mandibulae, Paralysis n. facialis sin., linksseitige Taubheit und Protrusion des linken Bulbus vorhanden. Letztere nahm plötzlich so zu, dass das obere Lid den Bulbus kaum mehr bedecken konnte, dass dieser fast unbeweglich wurde; Dilatation der Netzhautvenen, Sc auf $^1/_2$ herabgesetzt; die Conjunctiva stark wulstig hervorgebuchtet. Auch hier konnte das Sausen und Schwirren der retrobulbären Geschwulst durch Compression der Carotis sistirt und der Bulbus leichter reponirt werden; indess hatte die weitere methodische Anwendung der Digitalcompression keinen Erfolg und es musste, da ausserdem eine arterielle Blutung aus der Conjunctiva plötzlich eingetreten war, zur Ligatur der Carotis geschritten werden. Der Erfolg war eine sofortige

Beseitigung jener Blutung und der Pulsation der Geschwulst, letztere selbst blieb unverändert, ebenso wie die Facialislähmung; es bildete sich deshalb in Folge mangelhafter Lidbedeckung ein Ulcus corneae marg.; das nach Art der neuroparalytischen Ophthalmie innerhalb vier Wochen zur Phthisis bulbi führte. Erst nach weiteren vier Wochen trat eine Verkleinerung der Orbitalgeschwulst und Retraction des Bulbus ein. — Zur Vervollständigung des früher beschriebenen Falles von pulsirender retroorbitaler Geschwulst (Fractura basis cranii mit consecutiver Meningitis und Aneurysma diffusa orbitae), die ebenfalls damals nach der Ligatura carotis trotz Aufhören der Pulsation sich nur unvollkommen zurückgebildet hatte, theilt N. noch mit, dass bei dem betreffenden Patienten späterhin, nachdem inzwischen gelegentlich eines Brechactes neuer verstärkter Exophthalmus, ohne Pulsation, eingetreten war, die ganze Protrusion sich vollständig, ohne Motilitätsstörungen des Bulbus zu hinterlassen, zurückgebildet hat. Offenbar war hier durch Gerinnung des Blutes im Aneurysma-Sacke eine Verödung desselben und dadurch die Reposition des Bulbus bedingt. Landsberg.

(Schluss folgt.)

II. Zehender's Monatsbl. für Augenheilkunde. Aprilheft 1879.

1) **Das Verhalten der Gesichtsfelder beim angeborenen Nystagmus und dem Nystagmus der Bergleute** von Dr. H. Willbrand, Ass. der Königl. Augenklinik zu Breslau.

„Wir sind zu der Annahme berechtigt: 1) Dass die hochgradigen Veränderungen der brechenden Medien und die damit verbundene, durch undeutliche Netzhauteindrücke bedingte mangelhafte Ausbildung der Netzhantfunction die directe Ursache der Gesichtsfeldbeschränkung sind. 2) Dass die Bewegungen des Bulbus beim angeborenen oder in frühester Jugend erworbenen Nystagmus auf die Ausbildung der Netzhautfunctionen als solchen in keiner Weise beeinflussend, auf die Ausdehnung der Gesichtsfelder dagegen im Sinne der nystagmischen Bewegungen vergrössernd wirken. (Im Horizontal-Meridian um $2 \times 15 = 30^0$.) 3) Dass bei $S \geqq {}^1/_{10}$ und relativ durchsichtigen Medien ein normales Gesichtsfeld zu erwarten ist.

Der Nystagmus der Bergleute ist eine bei ihrer Arbeit durch Ueberanstrengung der Rect. sup. bedingte Parhese derselben; normale Elevation ist noch möglich, aber bei derselben entstehen automatische Schwingungen des Bulbus mit tanzenden Objecten; hierbei ist das Gesichtsfeld während der Oscillationen um $10—15^0$ verengt, erweitert sich aber während der Ruhepausen.

2) Eine leicht ausführbare und sehr wirksame **Lidoperation** von L. de Wecker. a) Erweiterung der Lidspalte, mit Naht; b) Trennung der Cutisplatte nebst Cilien von der Unterlage, vom freien Lidrand an bis auf 5—6 Mm. Höhe; c) 3—4 Gaillard'sche Suturen, welche 8—10 Mm. Cutisbreite incl. des Ciliarrandes fassen und nach 5—6 Tagen durchschneiden oder entfernt werden.

3) **Neuroretinitis bei einer 16jährigen Blutarmen.** $S = {}^{20}/_{200}$. Papilla bds. geschwollen und trübe, links ein ${}^3/_4$ P. breites, blendend weisses Netzhautexsudat, rechts mehrere solche. Diese schwanden, glänzende gelbe Fleckchen traten hervor. Nach 4 Monaten rechts $S = {}^{20}/_{70}$, links ${}^{20}/_{40}$; Grenzen der Papille scharf, Farbe matt grauweisslich, vereinzelte weissgelbe Degenerationsheerde. Das Allgemeinbefinden hat sich gehoben (Eisen). — Dr. Bitsch, Ass. in München.

4) Eine 78jährige Frau mit trockenem Brand des rechten Fusses durch Endarteritis erwachte 8./2. 1879 völlig blind auf dem linken Auge und starb 10./2. In der linken Vena centralis fand sich, 1 Mm. hinter der Lamina cribrosa, ein Fibringerinnsel, welches die Lichtung des Blutgefässes nicht völlig verlegt, aber den Wandungen fest anhaftet und von der Verlangsamung des Blutstromes abzuleiten ist. In der Netzhaut keine Blutungen. (Marant. Thrombose.) — Dr. Angelucci, Ass. in Rostock.

5) Besserung der S. c. (von links $^{2}/_{7}$, rechts $^{1}/_{10}$, auf links $^{2}/_{5}$, rechts $^{2}/_{7}$) und des Gesichtsfeldes (zur Norm) bei Retinitis pigmentosa eines 14jährigen nachtblinden Knaben nach mehreren Pilocarpineinspritzungen (0,01) und schweisstreibendem Thee. — Dr. Mayerhausen, Assistenzarzt in Basel. H.

IV. Recueil d'Ophth. von Galezowski und Cuignet. April 1879. Paris.

1) **Klinische Beobachtungen** von Dr. Cuignet.

a) Iritis pupillaris. b) Eine 18jährige Hysterica von schwacher Intelligenz, nur der „belgischen" Sprache mächtig, zeigte rechtsseitige Hemianaesthesie und Amblyopie des rechten Auges ohne Befund; Finger auf 15 Cm., Gesichtsfeldbeschränkung bis auf 5 Cm. in 15 Cm. Abstand (also Gesichtsfelddurchmesser 20°). Durch ein schwach blaues Glas wurde sofort Sc auf das 50fache gesteigert und Se gebessert, Concavgläser von $^{1}/_{36}$ bis $^{1}/_{12}$ (Zoll) leisteten dasselbe. — Eine andere Hysterica hatte successive die Gläser $+\,^{1}/_{36}$ $+\,^{1}/_{10}$ $+\,^{1}/_{2\frac{1}{2}}$, später $-\,^{1}/_{36}$, $^{1}/_{15}$, $^{1}/_{6}$, $^{1}/_{3}$, $^{1}/_{2\frac{1}{2}}$ (Zoll)[1] gebraucht und damit ferne Affichen gelesen. c) Bei Ectrop. sarcomat. der Kinder kann der Augenverband Hornhautgangrän verursachen; am besten ist das Zusammennähen der Lider durch zeitweilige Nähe, in einzelnen Fällen auch noch das Ausschneiden einer Bindehautfalte.

---

2) **Der Accommodationsmuskel und seine Wirkungsweise** von Dr. Domec.

Den Autor hat lebhaft die gleichnamige Arbeit von Rosset (American Journ. Oct. 1878) interessirt. „Loring erklärt den von Iwanoff gefundenen Unterschied des Ciliarmuskels bei verschiedenen Brechzuständen rein geometrisch. Die meridionalen Muskelfasern müssen in dem Maasse, wie sie sich dem vorderen Ende der Sehaxe nähern, eine dickere Schicht bilden und die auf dem Durchschnitt dreieckige Form muss bei dem kurzen hypermetropischen Auge mehr hervortreten als bei dem langen myopischen. — Bei der Contraction strebt der Ciliarmuskel die Sehne seines Bogens zu beschreiben, sich von der Sclera zu entfernen, die ihm nachfolgt, die Glaskörperkugel zu verlängern und die Linse nach vorn zu schieben — „„wohlverstanden, Alles nur in Brüchen von $^{1}/_{1000}$ Mm."" — Ist der Ciliarmuskel erschlafft, so wird die Linse dicker und das Auge für die Nähe eingerichtet. Die Contraction des Ciliarmuskels überwindet dagegen die Elasticität der Linse und vermindert ihre Dicke, so dass das Auge zum Fernsehen eingerichtet wird. Die Accommodation für die Ferne ist activ, die für die Nähe ist passiv; allerdings ist der Ciliarmuskel für gewöhnlich von einem gewissen Tonus behaftet, so dass das Auge, wenn es keine Thätigkeit entfaltet,

---

[1] C. fügt hinzu: On voit que je ne m'étais pas abusé. Aber das sieht man gar nicht.

ungefähr für eine Distanz von acht Fuss eingerichtet ist, was den Gleichgewichtszustand darstellt.[1] — — —

3) Ueber Eserin und Pilocarpin von Dr. Galezowski. (Fortsetzung; vgl. Centralbl. 1878, p. 86.)

Je mehr man die therapeutische Wirkung dieses Mittels studirt, desto mehr überzeugt man sich von seinem Nutzen; nichtsdestoweniger darf man seine Anwendung nicht über die Maassen ausdehnen, um nicht ein unleugbar nützliches Mittel in Verruf zu bringen.

I. Eserin bei der Bindehautentzündung des Heufiebers. Dieselbe ändert sich nicht mit dem Ortswechsel und befällt die dazu geneigten Personen auch in der Stadt regelmässig jedes Frühjahr; das gewöhnliche Verfahren gegen Catarrh ist machtlos. Sie beginnt im Mai und endigt im September; nebenbei besteht Lichtscheu und enormer Schnupfen. Zur Heilung träufele man Eserin drei Monate lang ein, anfangs täglich 1 Mal, dann seltener. In drei Fällen war die Wirkung eine gute, ein vierter hatte keine Erleichterung.

II. Eserin gegen Hornhautabscess. Die Hornhautaffectionen hängen von der Innervation des Sympathicus und Trigeminus ab. Atropin und Eserin sind die mächtigsten Mittel bei Hornhautaffection. Atropin ist nützlich in gewissen Fällen, wo das Hornhautleiden abhängt von einer Schwäche des Sympathicus, aber nicht so, wenn ein Abscess oder Geschwür der Hornhaut von einem gleichzeitigen Leiden der beiden trophischen Nerven abhängt; dann muss man beide Mittel abwechselnd anwenden. Gewöhnlich wird man mit dem Atropin anfangen, dann je nach der erzielten Wirkung es aussetzen oder seltener gebrauchen und zum Eserin seine Zuflucht nehmen. G.'s specielle Erfahrung gestattet ihm zu versichern, dass bei den (lymphatischen) Kindern die Hornhautaffectionen gewöhnlich Atropin erheischen; dagegen ist Eserin wirksamer bei dem Hornhautabscess Erwachsener. Sehr gute Resultate bei Hornhautabscess liefert auch der alternirende Gebrauch von Atropin und Eserin (2 Mal täglich das letztere, 1 Mal dazwischen das erstere.) — Es ist nicht immer leicht vorher zu sagen, ob in einem gegebenen Falle Atropin oder Eserin günstiger wirken werde. Atropin ist von vornherein contraindicirt, wenn bei einem Abscess die Pupille weit ist. Im Kindesalter ist das Eserin nur nützlich bei atonischen und schmerzlosen Abscessen. (Fortsetzung folgt.)

4) Ueber Duboisin von Dr. Fauqué.

Duboisin, obwohl erst vor Kurzem entdeckt, scheint bereits dem Atropin überlegen und ersetzt es mit Vortheil. — Die Entdeckung der Eigenschaften dieser Pflanze gebührt Bancroft und Fortescue in Australien, Tweedy und Ringer in London; A. Petit und Gerrard haben das Alkaloid dargestellt. Die Pflanze ist ein australischer Strauch, der zu den Scrofulariaceen, von Anderen zu den Solaneen gerechnet wird. Das Alkaloid wird aus den Blättern gewonnen. Duboisin hat einige Reactionen mit dem Atropin gemein, aber 1) seine Löslichkeit ist 2 Mal so gross; 2) es konnte noch nicht krystallisirt erhalten werden; 3) es ist linksdrehend; 4) es neutralisirt die Säuren besser;

[1] Hier dürfen wir wohl abbrechen und unseren Lesern das Weitere über die Theorie von Rosset, sowie die „Reflexionen" von Domec ersparen. Es ist eine der seltsamsten Theorien, die den Ocean gekreuzt haben. Herr D. hält sie für würdig, der Beurtheilung der französischen Specialisten unterbreitet zu werden. Wir wollen abwarten, was sie da wirkt. Bei uns wird sie kein Glück machen.

5) es wird stets durch Salpetersäure gebräunt, das Atropin nicht; 6) es wird durch Schwefelsäure gebräunt, das Atropin nicht. — Das schwefelsaure Salz des Duboisin ist krystallisirbar.

Ein Tropfen der Duboisinlösung reizt das Auge nicht mehr als ein Wassertropfen. Die Symptome der leichten Vergiftung sind ähnlich wie beim Atropin; eigenthümlich scheint eine erhebliche Muskelschwäche. Träufelt man einen Tropfen einer $^1/_2\,^0/_0$-Lösung in den Bindehautsack, so beginnt die Pupille nach etwa zehn Minuten sich zu erweitern, nach 20 Minnten ist das Maximum der Erweiterung erreicht. Dies bleibt 3—4 Tage, um im Laufe von weiternn vier Tagen wieder allmählich zu schwinden. Die Accommodation ist geschwunden 15—30 Minuten nach der Einträufelung; ihre Lähmung dauert 36—48 Stunden, um im Laufe des dritten Tages wieder abzunehmen. (Forts. folgt.)

---

5) **Ueber Augenverletzungen** von Dr. Yvert. (Forts.) — p. 6 Pariser Dissert. vom 6./1. bis 22./2. 1879

1) Couris, Decoll. de la ret. et s. traitement par l'iridect.
2) Lacombe, Kerat. interstit., dans la syph. acquin.
3) Thaon, Aff. ocul. liées à la menstruat.
4) Guerineau, Divers. form. d'injection de la conjonctive. H.

III. Annali di Ottalmologia d. del Prof. A. Quaglino VIII. 1. (April 1879.)

1) **Heilung eines Symblepharon durch conjunctivale Autoplastik** von Prof. Fano in Paris. Ann. di Ott. 1879. Fasc. I. p. 9—12.

45jähr. Mann mit partiellem Symblepharon durch Verbrennung. Es erstreckt sich vom inneren $^1/_3$ beider Lidränder mit seiner Spitze bis über das Centrum der Cornea und lässt nur ein kleines Segment der Pupille nach oben hin frei. Nachdem es sorgfältig lospräparirt, wird der Substanzverlust sowohl unten wie oben durch je einen dreieckigen Lappen der angrenzenden Conjunct. sclerae gedeckt, deren Basis im Fornix. gelegen und dessen Spitze nach dem Centrum der Cornea gerichtet ist. Die Spitze jedes Lappens wurde alsdann möglichst nahe dem inneren Augenwinkel durch eine Sutur befestigt. Nach 14 Tagen hatte die Conj. sclerae ihr normales Aussehen und es persistirt nicht die geringste Adhärenz zwischen den freien Lidrändern und dem Bulbus. Die Bewegungen waren wieder völlig frei.

---

2) **Fibroma mucosum des Auges** von Dr. Manché, Malta. Ann. di Ott. 1879. Fasc. I, p. 13—17. Mit Abbildgn.

Bei einem 14jähr., übrigens gesunden Mädchen hat sich seit 5 Monaten unter Gefühl von Druck in der rechten Orbita und Abweichen des Auges nach Innen nebst Doppeltsehen, ein röthlicher Knoten an der lateralen Bulbushälfte entwickelt. Derselbe ist haselnussgross, gelappt, dem Bulbus mit breiter Basis fest anhaftend, von verdickter, ödematöser, beweglicher Conjunctiva bedeckt. Schmerz nur bei Betastung. Uebrigens nichts Abnormes. 20 Tage nach der Vorstellung hatte der Tumor um $^1/_3$ an Grösse zugenommen und hatte an seinem Scheitel eine gelbe fluctuirende Stelle. Bei der Exstirpation findet sich, dass er ausserdem mit dem Rectus lateralis und der äusseren Orbitalwand verwachsen sei. Rasche Heilung mit völliger Wiederherstellung der Beweglichkeit. — Der birnförmige Tumor bestand aus einer derben fibrösen Kapsel und einem

centralen Hohlraume, gefüllt mit einer homogenen, farblosen gallertigen Substanz, in welcher sich mikroskopisch ausser Faserfragmenten viele Körner und Kerne zeigen. Bei Wasserzusatz bläht sich dieselbe und coagulirt nach Zusatz von Essigsäure.

3) **Ueber die in vier Jahren an der Augenklinik zu Mailand beobachteten Traumen des Auges und seiner Adnexa** von Dr. P. Crespi. (Forts.) Ann. di Ott. 1879. Fasc. I. p. 20—65.

Die Casuistik enthält nichts von Belang. Es mag erwähnt werden, dass Verf. bei traumatischer Iritis, Cyclitis sympath. und consecutiven Ciliarneuralgien die hypodermatische Injection von Calomel in der Schläfe als sehr wirksam rühmt (cf. dieses Centralbl., Januarheft 1879, p. 15). Die Injection (Calomel 0,05 auf $^1/_2$ Canüle Oel auf einmal zu injiciren) scheint lediglich als Revulsivum zu wirken; Einspritzungen von einer Mischung von Oel und Magnesia usta hatten ganz gleiche Erfolge. (Forts. folgt.) A. Meyer.

Referate.

1) **Studien über angeborene Farbenblindheit** von Hermann Cohn, Dr. med. et phil., Professor an der Universität zu Breslau. Mit 5 Figuren in Holzschnitt und einer lithographirten Tafel. Breslau 1879. Verlag von F. Morgenstern.

Dieses Werk behandelt die Untersuchung des Farbensinnes bei 3490 Schülern und das Resultat dieser Untersuchung.

Im Cap. 1 wird die Voruntersuchung und ihre Resultate besprochen. Zur Vorprüfung hat Cohn die Methode des Prof. Holmgren benutzt, die in Holmgren's interessantem Buche „de la cecité des couleurs dans des rapports avec les chemins de fer et la marine“ dargestellt ist, doch mit der Modification, dass er nicht, wie Holmgren vorschreibt, damit beginnt, erst eine grüne Wollprobe und dann eine rosafarbige hervor zu legen, aber sogleich eine Rosa-Wolle hervorlegt, diese etwas heller, als Holmgren angiebt; er macht die Probe nur in dieser einzigen Farbe. Weil Rosa selbst von Denjenigen, deren Farbensinn ein vollständig normaler aber ungeübter ist, mitunter mit Fleischfarbe oder Roth verwechselt wird, zeigt Cohn, bevor er die Untersuchung beginnt, einige Rosafarben, welche er als Rosa benennt, dann eine fleischfarbige Wolle und eine rothe Wolle, welche er ebenso als solche benennt, vor.

Holmgren macht freilich in seinem oben genannten Buche, wo er von der Ausführung der Probe und von der Diagnose spricht, in einem Anhange darauf aufmerksam, dass die Violettblindheit daran erkannt werden darf, dass Verwechslungen zwischen Rosa, Roth und Orange stattfinden. Aber die Verwechslung von Rosa mit Roth ist in dem Buche Holmgren's zu wenig accentuirt und in Praxis zu wenig in Betracht genommen, sowohl von Holmgren selbst als von den Anderen, die nach seiner Methode die Vorprobe vorgenommen haben.

Wie bekannt theilt Holmgren Diejenigen, deren Farbensinn nicht ein normaler ist, nach dem Grade in folgende drei Hauptclassen ein:

1) „Herabgesetzter Farbensinn“ umfasst Diejenigen, welche eine offenbare Neigung haben, zu der grünen Wolle ausser Grün auch andere Farben zuzulegen, ohne dies doch zuletzt zu machen;

2) „Unvollständige Farbenblindheit“ fasst Diejenigen ein, welche zu der

grünen Wolle ausser Grün auch andere Farben legen, die aber zu Rosa-Wolle nur Rosafarben legen, und

3) „Vollständige Farbenblindheit“, die Diejenigen einfasst, welche zu der Rosa-Wolle ausser Rosafarben auch blaue und violette, oder grüne und graue Farben hervorlegen.

Die Classe „herabgesetzter Farbensinn“ rechnet Holmgren zu Farbenblindheit nicht mit, aber wohl die Classe „unvollständige Farbenblindheit“.

Nach dem Verfahren Cohn's werden Alle mit fehlerhaftem Farbensinne in nur einer Hauptclasse: „Farbenblindheit“ eingefasst. Er hat keine Classe weder für „herabgesetzten Farbensinn“ noch für „unvollständige Farbenblindheit“. Dies könnte wohl als ein Mangel bei dem Verfahren Cohn's angesehen werden; speciell der Umstand, dass alle Diejenigen, die nach der Methode Holmgren's in der Classe „unvollständiger Farbenblindheit“ aufgeführt werden, nach dem Verfahren Cohn's, dem Anscheine nach, der Aufmerksamkeit des Untersuchens völlig entgehen. In diesem Punkte aber ist kaum ein Mangel bei Cohns Verfahren; denn von einem rein praktischen Standpunkte, ohne Rücksicht auf die eine oder andere Grundfarbentheorie, muss ich darauf aufmerksam machen, dass Diejenigen, die nach Holmgren's Methode in der Classe „unvollständige Farbenblindheit“ aufgeführt sind, sich gut üben lassen; und werden sie dann wieder untersucht, so können die meisten derselben zu der Classe „herabgesetzter Farbensinne“ übergeführt werden, einige wird man sogar als vollständig normal ansehen; einzelne wird man vielleicht zu der Classe „vollständige Farbenblindheit“ überführen, und es wird gewiss nur äusserst wenige, vielleicht kein einziger sein, den man in der Classe „unvollständiger Farbenblindheit“ zurück behält. Holmgrens Eintheilung der Farbenblindheit in „vollständige“ und „unvollständige“ hat also von einem praktischen Standpunkte aus kaum seine Berechtigung, und dies um so meniger, als was unter „vollständige Farbenblindheit“ aufgeführt wird, in der That oft nur eine mehr oder minder unvollständige Farbenblindheit ist. Wie die Holmgren'sche Untersuchungsmethode erst mit einer grünen und dann mit einer rosafarbigen Wolle von dem Standpunkte der Young-Helmholtz'schen Theorie so überaus richtig ist, so ist auch die Cohn'sche Modification dieser Methode von dem Standpunkte der Hering'schen Theorie vollständig ebenso befriedigend, denn die Rosa-Farbe enthält sowohl eine Farbe, die von den Rothgrünblinden nicht erkannt wird, nämlich Roth, und auch eine Farbe, dte von den Blaugelbblinden nicht gekannt ist, nämlich Blau. Von einem praktischen Standpunkte aus muss das Verfahren Cohn's als eine Verbesserung der Holmgren'schen Methode angesehen werden. Indem nach dem Verfahren Cohn's die Vorprobe nur in einer Farbe vorgenommen wird, ist sie noch schneller auszuführen als die Vorprobe nach der Holmgren'schen Methode; diejenigen, deren Farbensinn abnorm gefunden wird, werden alle unter nur einer Hauptclasse: „Farbenblindheit“ aufgeführt; in dem praktischen Leben fragt man nicht nach den Graden der Farbenblindheit; was man aber wissen will ist, ob eine Person als farbenblind oder nicht farbenblind angesehen werden soll; und endlich ist das Verfahren Cohn's sehr günstig, um Blaugelbblinde oder Violetblinde zu finden, was nach der Methode Holmgren's bis jetzt nur selten gelungen ist.

Unter den 3490 Schülern waren 2429 Knaben und 1061 Mädchen. Unter den Knaben sind 95 = 4 Proc. als Farbenblinde aufgeführt. Unter den Mädchen wurde keine einzige Farbenblinde gefunden. Unter den Knaben waren

1896 Christen mit 69 Farbenblinden = 3,6 Proc., und 533 Israeliten mit 26 Farbenblinden = 4,8 Proc.

In den folgenden Capiteln, 2—8 incl., wird die specielle Untersuchung der gefundenen Farbenblinden und die bei dieser Untersuchung gewonnenen Resultate besprochen. Von den 95 gefundenen Farbenblinden erschienen nur 93 zur genaueren Prüfung. Durch Hinzufügung von 7 Fällen von Farbenblindheit bei älteren Personen ist die Anzahl der als Farbenblind aufgeführten, die einer speciellen Untersuchung unterworfen sind, auf 100 gebracht. Daae.

(Schluss folgt.)

---

2) Beobachtungen über Erkrankungen des Sehorgans bei Intermittens von A. J. Peunoff. (Aus der Augenabtheilung des Militärhospitals in Tiflis.)

(Schluss.)

An sich selbst beobachtete Peunoff, lange an Intermittens leidend, vollständige Amaurose des linken Auges (während eines heftigen Paroxysmus), welche 24 Stunden dauerte, zugleich mit Aphasie, linksseitiger Hemiplegie und Anästhesie. Die Krankengeschichte ist ausführlich mitgetheilt. — Dr. Reich erlebte an sich während Fieberbewegungen Abends am Arbeitstische eine ganz charakteristische Hemianopsia lateralis dextra utriusque oculi, die am nächsten Morgen zum Glück geschwunden war. — In zwei Fällen von comatöser Intermittens beobachtete P. vollkommene Amaurose beider Augen während eines Paroxysmus mit Aphasie und Paralyse der Extremitäten. — In einigen Tagen kehrte die Sehkraft zur Norm zurück.

Ophthalmoscopisch fand P. nichts als Hyperämie des Sehnerven und der Retina; auch in anderen Fällen mit temporärer Amblyopie beobachtete P. keine erklärenden ophthalmoscopischen Erscheinungen, — die Ursachen sind also central zu suchen.

III. Beobachtungen von Augenleiden, welche secundär abhängen von Intermittens, die aber zur Zeit der Beobachtung nicht mehr vorhanden war. Es wurden nur solche Beobachtungen mitgetheilt, in denen das ätiologische Moment (Intermittens) bewiesen war. Hierher gehören mehrere Fälle von Iritis (serosa), zwei Fälle von **Glaskörpertrübungen** und zwei Fälle von Atrophie der Sehnerven. Die Glaskörpertrübungen (in einem Falle diffuse, in dem anderen mobile flockige und bandförmige) begleiteten, wie aus den Krankengeschichten zu ersehen ist, iritische und choroidale Erscheinungen. Die Therapie war sehr erfolgreich. Die Sehschärfe stieg von S = $^5/_{36}$ links und S = $^5/_{12}$ rechts bis S = $^5/_6$ beiderseits — im Laufe eines Monats. — Ein Fall von Atrophie der Sehnerven entwickelte sich unter den Augen von Dr. P. bei einem Soldaten, der ein ganzes Jahr an Intermittens gelitten hatte (im Rionkreis).

Endlich ist ein Fall interessant von **eiteriger Chorioiditis während der Intermittens,** der mit Atrophie des Bulbus endigte. (Patient erkrankte am 12. Sept. 1877; am 18. Oct., während eines Paroxysmus, heftige Schmerzen im linken Auge, die den Kranken zur Verzweiflung bringen; Bild einer Chorioiditis suppurativa acuta; am 20. Octbr. Eröffnung des Bulbus (nach v. Graefe), massenhafter Eiterausfluss, sofortiges Aufhören der Schmerzen; endlich Atrophie des Bulbus.

Alle beobachteten Erkrankungen bieten nichts für Intermittens charakteristisches oder specifisches dar, und kommen auch als selbständige Erkrankungen vor. Die meisten Veränderungen im Sehorgan bei Intermittens sind

wohl von Cerebralhyperaemie abhängig, obgleich kein Grund vorhanden ist, den Einfluss von Malariagift und allgemeiner Nutritionsstörung abzuweisen.

In den Fällen, wo das Leiden des Sehorgans zweifellos von Intermittens abhängt, nützte Chinin auch sehr dem erkrankten Auge. Die Chininwirkung war bei Orbital- und Ciliarschmerzen durch Iritis besonders ersichtlich. Starke Orbitalschmerzen, die keinen anderen Mitteln wichen, wurden sehr bedeutend gemildert, wenn Chinin zur rechten Zeit eingenommen wurde.

Pathologisch-anatomische Untersuchungen wurden vom Verf. noch nicht vorgenommen.

Die Beobachtungen von P. sind also in Vielem denen von Macnamara, Tearnley, Jacobi, Galezowski, Guenau de Mussy, Mackenzie, Dutzmann, Tott, Kühlbrand, Testelin, Königstein, Heusinger, Leber, Richard, Kosloffsky, Adamück, Poncet u. A. analog, bieten aber in manchen Details auch Neues und Interessantes dar. Die von Adamück beschriebene Form von Keratitis diffusa, welche als Complication von Intermittens vorkommen soll, wurde nicht beobachtet.

Dr. M. Reich, 13./1. Febr. 1879, Tiflis.

---

3) Ueber graphische Darstellung der Netzhautfunction von J. Hirschberg. (Verhandl. d. physiolog. Gesellschaft zu Berlin den 20. Mai 1878.)

Das Gesichtsfeld eines gesunden, stetig fixirenden Auges lässt sich bekanntermassen einem Gemälde vergleichen, in welchem nur ein sehr kleiner centraler Bezirk von kaum 1 Winkelgrad Oeffnung sorgsam ausgeführt, das übrige aber, je weiter nach der Peripherie zu, um so gröber und gröber skizzirt ist; in welchem ferner nur ein gewisser pericentrischer Bezirk von etwa 15—20 Winkelgrad Oeffnung gesättigte Farbenpracht zeigt, während weiter ab vom Fixirpunkt allmählich eine Farbe nach der anderen in ge setzmässiger Reihenfolge ausfällt, bis endlich die äusserste Peripherie ganz farblos, wie grau in grau gemalt erscheint.

Die Ausdehnung des monocularen Gesichtsfeldes entspricht der durch den Knotenpunkt des Auges nach aussen projicirten Ansdehnung der lichtempfindlichen Netzhautfläche.

H. hat für das linke Auge seines Assistenten Dr. P. die Isopteren d. h. die Curven gleicher excentrischer Sehschärfe an Förster's Perimeter festgestellt.

Nummer von Snellen (deutsche)	Exc. Sehschärfe		Aussen	Innen	Oben	Unten	Aussen-Oben	Aussen-Unten	Innen-Oben	Innen-Unten
	nach Donders	nach Vierordt								
$1^1/_2$	$^2/_3$	$^4/_9$	1^0	1^0	$^2/_3{}^0$	1^0	$^1/_2{}^0$	1^0	$^1/_2{}^0$	$^3/_4{}^0$
2	$^1/_2$	$^1/_4$	$1^1/_2$	$1^1/_4$	1	$1^1/_4$	$1^1/_2$	$1^1/_4$	1	1
3	$^1/_3$	$^1/_9$	$2^1/_2$	$2^1/_2$	2	$2^1/_2$	2	3	2	3
4	$^1/_4$	$^1/_{16}$	5	4	$2^1/_2$	4	4	4	3	4
8	$^1/_8$	$^1/_{64}$	8	6	6	8	7	7	5	7
10	$^1/_{10}$	$^1/_{100}$	10	9	7	10	7	9	7	8
20	$^1/_{20}$	$^1/_{400}$	20	17	13	20	10	15	13	12
50	$^1/_{50}$	$^1/_{2500}$	30	28	18	30	22	20	18	22
CC	$^1/_{100}$	$^1/_{10000}$	40	40	30	45	28	35	22	30
Grenze des Gesichtsfeldes			90^0	60^0	50^0	70^0	69^0	85^0	60^0	52^0

Recht schwierig ist es, das Maximum der Sehschärfe, welches dem in der Mitte der Netzhaut befindlichen Grübchen zukommt, räumlich im Gesichtsfeld abzugrenzen. Hierzu war die Methode nicht genau genug. Jedenfalls ist schon in der Excentricität von 1^0 die Sehschärfe erheblich gesunken: nach diesen Beobachtungen ist sie daselbst kleiner als $\frac{2}{3}$, wenn wir nach Donders die linearen, kleiner als $\frac{1}{2}$, wenn wir nach Vierordt die Flächen-Ausdehnungen der noch erkennbaren Netzhautbilder als Mass der Sehschärfe zu Grunde legen.

Für die Praxis ist es zweckmässig und nothwendig, sich auf wenige, etwa drei Schriftproben (z. B. Sn. IV, XX und C) zu beschränken. Es wird auf 1′ Entfernung excentrisch erkannt je nach dem Grade der Uebung:

	Aussen	Innen	Oben	Unten
Sn. IV	2 bis 5^0	2 bis 4^0	$1\frac{1}{2}$ bis $2\frac{1}{2}^0$	$1\frac{1}{2}$ bis 4^0
Sn. XX	8 bis 20	7 bis 17	6 bis 13	8 bis 20
Sn. C	25 bis 40^0	30 bis 40^0	20 bis 30^0	20 bis 74^0

Die folgende Tabelle enthält die bei dem geübten (linken) Auge von Dr. P. gewonnenen Resultate bezüglich der Farbenempfindung. Bei gutem Tageslicht wurden an Förster's Perimeter, also auf 1′ Abstand, dem den Nullpunkt der Theilung fixirenden Auge die aus Heidelberger Blumenpapier geschnittenen, auf schwarzen Grund geklebten farbigen Papierquadrate von der Peripherie her vorgeschoben und die Gradzahl notirt, wo der Beobachter die specifische Farbe richtig angab. Farbige Quadrate von 5, 10 und 20 mm Seitenlänge kamen zur Verwendung und endlich maximale Rechtecke von 70 mm Breite. Der Einfluss der Ermüdung wurde durch bruchstückweise Prüfung ausgeschlossen.

Violett.

	5 mm	10 mm	20 mm	Maximum
Aussen	22^0	25^0	35^0	65^0
Innen	15	20	22	50
Unten	22	30	30	55
Oben	9^0	14^0	20^0	35^0

Grün.

	5 mm	10 mm	20 mm	Maximum
Aussen	32^0	40^0	50^0	75^0
Innen	20	25	30	45
Unten	15	18	30	60
Oben	10	15	20	35

Roth.

	5 mm	10 mm	20 mm	Maximum
Aussen	45^0	50^0	68^0	$85-90^0$
Innen	44	50	52	55
Unten	28	40	55	65
Oben	18	24	28	45

Orange.

	5 mm	10 mm	20 mm	Maximum
Aussen	30°	50°	60°	85—90°
Innen	36	45	50	55
Unten	25	30	57	65
Oben	20	20	30	45

Gelb.

	5 mm	10 mm	20 mm	Maximum
Aussen	35°	50°	65°	85—90°
Innen	40	42	48	55
Oben	15	21	25	45
Unten	25	35	60	65

Blau.

	5 mm	10 mm	20 mm	Maximum
Aussen	60°	70°	80°	85—90°
Innen	42	50	52	60
Oben	44	45	47	45—50
Unten	45	60	62	70

Für die Untersuchung pathologischer Fälle hat sich H. immer auf die drei Grundfarben Grün, Roth und Blau beschränkt, und in Uebereinstimmung mit mehreren Autoren fast ausnahmslos bei einer grossen Reihe von Fällen diese Reihe des Verschwindens der Farben nach der Peripherie zu gefunden.

Die Frage, ob man die Function der excentrischen Netzhautpartien kranker Augen nur mittels der farbigen Quadrate oder nur mittels der Snellen'schen Buchstaben prüfen soll, scheint gegenstandslos, da beides nothwendig ist. Häufig wird man (beim Bestehen partieller Abstumpfungen der Netzhautfunction in einem Theil des Gesichtsfeldes) die Umgrenzung nach beiden Methoden in übereinstimmender Weise machen können. Mitunter aber fehlt die Uebereinstimmung. Ein aprioristischer Schluss vom Farben- auf den Formensinn ist nicht statthaft: mindestens einige Procente aller mit gutem Raumsinn begabten Augen besitzen von Geburt an einen nur mangelhaften Farbensinn; bei scotomatösen Amblyopien kann der Formensinn schon erheblich gebessert sein, wenn der Farbensinn noch sehr defect erscheint.

---

4) Ueber Keratoplastik. Von Stabsarzt Dr. Sellerbeck. v. Graefe's Archiv 24, 4, p. 1—46.

Verf. theilt einige Fälle von Keratoplastik mit, in deren einem aus einem totalen Leucom der Cornea eine 7 mm. grosse Scheibe excidirt und ein gleich grosses Stück einer durchsichtigen menschlichen Cornea per primam einzuheilen gelang. Der Erfolg bezüglich des Sehvermögens war Anfangs vortrefflich, da 3,0 Schweigger auf $\frac{1}{3}$—1 Met. gelesen wurde. Es trat nach 3 Wochen eine vom unteren Conjunctivallappen ausgehende acute Reizung ein, welche zu einer partiellen Trübung des transplantirten Stückes führte. Doch hob sich S wieder so weit, dass 11 Wochen nach der Operation wieder grosse Buchstaben erkannt wurden. Nach 5 Monaten Finger bis auf 3'. Stilling.

---

5) **Aphorismen zur Glaucomlehre** von Mauthner. Archiv f. Augen- u. Ohrenheilkunde. VII. 2. 426—469.

Bei der Erörterung der Symptome und des Wesens des Glaucoms bekämpft M. zunächst die Auffassung des causalen Connexes zwischen glaucomatöser Druckerhöhung und Sehnervenexcavation, welche letztere gerade bei der Glaucomform in der Regel fehlt, wo die intraoculäre Drucksteigerung am Intensivsten vorhanden: dem Gl. haemorrhag.

Auch die für manche andere Fälle von Glauc., in denen nach den übereinstimmenden Erfahrungen aller Glauc.-Schriftsteller die Excavation fehlt oder in nur verhältnissmässig geringem Grade zur Drucksteigerung entwickelt ist, supponirte grössere Resistenz der Lam. cribrosa ist nicht erwiesen, und selbst wenn letzteres der Fall wäre, so müssten an der Eintrittsstelle der Sehnerven, falls der Druck allein so mächtige Wirkungen erzielen könnte, manche andere Excavationserscheinungen sich zeigen. Dazu kommt, dass die Excavation häufig der Druckerhöhung vorangeht und dass endlich noch der anatomische Nachweis von unzweifelhafter typischer Glaucomexcavation bei noch erhaltener, wenn auch herabgesetzter Function bis jetzt fehlt. Es ist vielmehr das Bild einer totalen Druckexcavation bei noch erhaltener Function ein scheinbares, hervorgebracht, wie Verf. annimmt, durch verminderte Resistenzfähigkeit der lam. cribrosa in Folge eines (übrigens secundären) Krankheitsprocess des intraoculären Sehnervenendes mit gleichzeitigem Schwunde des bindegewebigen Stützgewebes desselben; die Nervenfasern müssen dabei durchscheinen, die Gefässe zurücksinken und an den Scleralring angedrückt erscheinen, so dass die Nervenfasern functioniren können ohne mit dem Spiegel direct gesehen zu werden. In der That reicht auch mitunter in vorgeschrittenen Glaucomfällen die Excavation nicht vollständig bis zum Rande, sondern es bleibt noch ein Randtheil der Papilla erhalten. Immer kommt die glaucomatöse Excavation und die Atrophie des opticus durch allmähliches Fortschreiten der Excavation resp. der Abnahme der Nervenfasern vom Centrum der Papilla gegen die Peripherie hin zu Stande. Für den Ausgang des Processes von jenem aus sprechen auch die vielfach im Excavationsgrunde beschriebenen Convolute feiner Gefässe, die unmöglich durch die intraoculäre Druckerhöhung, wie gewöhnlich angenommen wird, entstanden sein können, sondern die nach M. nur neugebildete Gefässe sein können; auch das zuweilen den Grund alter Excavationshöhlen füllende neugebildete Gewebe und endlich der „glaucomatöse Hof“ können unmöglich durch Druckwirkung zu Stande kommen, sondern müssen als wirkliche Exsudatbildungen aufgefasst werden. Der Haupteinwurf aber gegen die Auffassung der glaucomatösen Excavation als Druckexcavation besteht in dem Missverhältniss zwischen Excavation und der Functionsstörung. Letztere ist weder durch eine Unterbrechung der Faserleitung am Excavationsrande, noch durch die Ischaemie der retina, noch durch eine chorioretinitis, die nach v. Graefe ebenfalls durch den erhöhten intraoculären Druck bedingt sein soll, zu erklären; dazu kommt die Mannigfaltigkeit in der Functionsstörung bei gleichem Aussehen der Excavation, die Verschiedenheit der Form der Gesichtsfelddefecte bei doppelseitiger Affection. Noch weniger als Nervendrucktheorie kann die Gefässdrucktheorie befriedigen, da mit Ausnahme vielleicht von einzelnen Fällen fulminanten Glaucoms, bei denen die Ischaemie eine bedeutende Rolle spielen mag, beim Glaucoma simplex, wo die Druckerhöhung häufig eine sehr geringe ist, eine Behinderung der Circulation und die Zeichen derselben, der Arterienpuls, gewöhnlich fehlt, beim acuten Glaucom aber die Sehstörung in der Regel der Medientrübung proportional ist. Auch die Herabsetzung des Lichtsinns bei entwickeltem Glaucom oder gar schon im Beginne

der Erkrankung, wo Sc und Se noch wenig gelitten, sind auf mechanische Weise nicht zu erklären, sondern weisen darauf hin, dass der Process von der Aderhaut auf die hinteren (percipirenden) Netzhautschichten vordringt. Ebenso spricht das Erhaltensein des Farbensinns gegen eine Druckatrophie der Nervenfasern und endlich noch 2 Thatsachen: das jähe Abnehmen von S trotz operativer Beseitigung der Druckerhöhung und andererseits die dauernde Heilung des acuten Glaucoms bei fortbestehender und selbst hochgradiger Erhöhung des intraoculären Druckes.

Was die übrigen Symptome des Glaucoms namentlich am vorderen Bulbusabschnitte betrifft, so hält M. gegenüber Schnabel's Neurosentheorie an dem entzündlichen Character derselben fest, selbst für das Glauc. simpl., bei welchem sich bisweilen gelegentlich Entzündungsproducte an Stellen finden, die der Untersuchung unzugänglich sind (hintere Irisfläche, resp. hintere Kammer). Im Wesentlichen soll nun das Glaucom nach M. in einer häufig mit Entzündungserscheinungen im vorderen Bulbusabschnitte verbundenen Chorioiditis bestehen, die von verschiedenen Punkten der Aderhaut ausgehen und folglich auf verschiedene Punkte der Netzhaut übergreifen kann, die in der Regel mit Spannungserhöhung verläuft und mit einem vom Aderhautprocess abhängigen, jedoch nicht constant sich entwickelnden Sehnervenleiden verbunden ist. Der Verlauf dieser Entzündung, die Verbreitung derselben auf den vorderen Bulbusabschnitt und die Intensität der letzteren bedingen die verschiedenen Formen und Symptome des Glaucoms. Die Sehstörung muss somit durch die von der Chorioiditis bedingten Functionsstörung des lichtpercipirenden Apparats erklärt werden, sie kann durch Druckzunahme und glaucomatöse Sehnervenleiden vermehrt, resp. bis zur Erblindung gesteigert werden, aber letztere kann bei ausgesprochenem Sehnervenleiden (Excavation) ohne Druckerhöhung oder mit Druckerhöhung ohne Sehnervenexcavation eintreten. Es giebt daher auch ein wahres Glaucom ohne Druckerhöhung und ohne Excavation, deren Diagnose erst mit der Erkenntniss des zu Grunde liegenden Aderhautprocesses möglich sein wird. Diese noch etwas dunkle, hypothetische Chorioiditis, die den glaucomatösen Process bedingen soll, kennzeichnet Verf. nur negativ, die nicht „zu auffälligen Veränderungen im Augengrunde führt“ und „die nicht weit von reiner Chorioiditis serosa stehen dürfte.“ Dagegen sollen die bisweilen wahrzunehmenden feinen Veränderungen des Pigmentepithels den Schlüssel bilden zu dem Verständniss dieses schweren, zunächst die hinteren Netzhautschichten bedrohenden Leidens. Landsberg.

6) **Ueber einige Glaucom-Sclerotomien** von Plenk. Arch. f. A. u. O. VII. 2. 424—25.

In vier Fällen von doppelseitigem Glaucom (3mal gl. simpl. oc. utriusque u. 1mal gl. simpl. u. gl. inflamm. chron.) wurde zweimal die intendirte Sclerotomie in Iridectomie verwandelt und in allen sechs Fällen ist jene gleich wirksam gewesen, wie letztere; namentlich gelang auch die Rückbildung des entzündlichen Glaucom. In dem einen Doppelfalle von gl. simpl. war T am sclerotomirten Auge auch nach 14 Monaten höher als am iridectomirten. Landsberg.

7) **Acht Sclerotomien nach der Wecker-Mauthner'schen Methode** von J. Hock. Arch. f. A. u. O. VII. 2. 408—424.

Zur Illustrirung der von Mauthner hervorgehobenen Nachtheile der Iridectomie (A. f. A. u. O. VII. 2 u. Centralbl. 1878 p. 292) bei der Glaucom-

operation theilt Verf. zwei Fälle von glauc. simpl. mit, in denen einmal Astigmatismus (aber doch ein corrigirbarer und immerhin ein erweitertes Gesichtsfeld! Ref.) nach der Iridectomie, ein andermal nach einem diametral angelegten Doppelcolobom progressiver Verfall von S. eingetreten war. Ein weiterer Nachtheil der Iridectomie soll nach H. in dem leichten Zustandekommen iritischer Processe in der Wundgegend liegen (Zufälle, die zu vermeiden ev. zu bekämpfen sind und das Princip der Iridectomie nicht treffen. Ref.). Verf. hat nun nach Mauthner's Angaben (und bei doppelter Fixation der Conjunctiva im verticalen Meridian) acht Sclerotomien, viermal doppelseitig und viermal einseitig verrichtet, und abgesehen von einem Falle, mit absolutem Glaucom, wo die Operation überhaupt nur „experimenti causa" gemacht worden, einmal, bei doppelseitigem absolutem Glaucom Beseitigung der Schmerzen, einmal bei doppelseitigem chronisch-entzündlichem Glaucom Sistirung des Processes mit Besserung von S. erzielt; in einem Falle von Secundärglaucom war die Besserung nur vorübergehend. Bei den zwei Fällen von Glaucoma simpl. war bereits nach drei Monaten eine „bedeutende Spannungszunahme" eingetreten, der vier Wochen später der Ausbruch eines acuten Glaucom folgte. H. versuchte letzteres mit den von ihm beschriebenen Lanzen „mit Hemmleisten" — es wurden zwei couteaux à arrêt, kleiner als die Bowman'schen, nach einander in den oberen äusseren, resp. oberen inneren Cornealrand eingestochen — angegriffen, indess trat bei der nach aussen angelegten Wunde prolapsus iridis ein, der abgetragen werden musste, so dass schliesslich die glaucomatösen Erscheinungen durch die schmale in der Lidspalte gelegenen und von Blendungserscheinungen gefolgten Iridectomie beseitigt wurden. In dem anderen Falle von Glaucoma simpl., wo der Bulbus stark gespannt, das Gesichtsfeld intact und eine Randexcavation neben einer physiologischen „im Bilden begriffen war" wurde durch die Sclerotomie, der übrigens Iritis mit persistirenden hinteren Synechien gefolgt war, der Augendruck geringer. (Gerade hier wäre eine längere Beobachtungsdauer als 40 Tage zur Beurtheilung der Wirksamkeit der Sclerotomie erwünscht. Ref.). Landsberg.

---

8) **Ueber die Ernährung des Auges** von Max Knies. Arch. f. Augen- u. Ohrenheilkunde. VII. 2. 320—370.

Da die Richtung eines Säftestromes wesentlich dadurch bedingt ist, wo der leichteste Abfluss stattfindet und letzterer nur an der Cornea und besonders in der Gegend der lig. pectinat. zu finden ist, so muss im Auge im Allgemeinen eine Strömung von hinten nach vorn stattfinden. Folgt man diesem Strome, so ergeben sich drei grosse Abschnitte für die Ernährung des Auges:

1) Chorioidea — Netzhaut — Glaskörper.
2) Corp. ciliare — Petit'scher Canal — Linse.
3) Iris, Kammerwasser — Cornea, zu denen noch
4) die Umgebung des Schlemm'schen Canals und die Cornea-Scleralgrenze kommt.

1) Die Chorioidea ist das Ernährungsorgan für die äusseren Netzhautschichten (bis zu der äusseren Körnerschicht einschliesslich), die Netzhautgefässe für die inneren; anatomische und klinische Erfahrungen beweisen hinlänglich die Selbstständigkeit beider Netzhautbezirke in Bezug auf die Ernährung. Von der Netzhaut gelangt die Ernährungsflüssigkeit in den Glaskörper, der in seinem vorderen Abschnitte wegen der abnehmenden Dicke der Netzhaut mehr Ernährungsmaterial erhält, als in seinen hinteren Abschnitten.

An der Ernährung der Linse betheiligen sich Chorioidea (hinterer Polar- oder Chorioidealstaar) und corp. ciliare, das vorzugsweise den aequatorialen Theil

ernährt, alle spontanen Trübungen der Linse haben daher ihre erste Ursache ausserhalb der Linse, die bei der gewöhnlichen Catar. senilis in atrophischen oder sonstigen Ernährungsstörungen und den Ciliarfortsätzen höchst wahrscheinlich zu suchen ist. Bei der Schwierigkeit auf diese Quellen der Ernährungsstörung der Linse einzuwirken ist daher eine Rückbildung der Cataracta (mit Ausnahme der zeitweise spontanen Aufhellung der catar. diabetica) nicht möglich.

Die Ernährung der Cornea geschieht durch das Kammerwasser, welches nicht einfach Secret des Ciliarkörpers und der hinteren Irisfläche ist, sondern zum Theil auch aus dem übrigen Uvealtractus stammt (cf. die früheren Experimente des Verf.'s in Virchow's Archiv 72—271) und zwar dringt die Flüssigkeit zwischen den einzelnen Endothelzellen (Kittleisten) in die Hornhautsubstanz und wird durch die Saftcanälchen wieder abgeführt, das hintere Epithel ist daher nicht als absolutes Hinderniss, sondern nur als Regulator für das Durchdringen der Nährflüssigkeit anzusehen. Die Randgefässe der Cornea dienen nur zur Ernährung des Hornhautrandes etwa 1—2 mm weit. Wo beide Ernährungsbezirke zusammenstossen, muss die Ernährungsenergie am schwächsten sein, (Gürtelgeschwüre, arcus senil.); die parenchymatösen Keratitisformen sind dagegen wahrscheinlich auf eine primäre Erkrankung der Uvealtractus zurückzuführen. Während nun ein Theil des Kammerwassers zwischen den Endothelien der Descemetis hindurch in der Richtung der Cornealspalträume gegen die Scleralgrenze und hauptsächlich gegen das lockere subconjunct. Bindegewebe abfliesst und vermuthlich auch zum geringen Theile in den Conjunctivalsack gelangt, dringt der grössere Theil des Kammerwassers durch den Fontana'schen Raum in die concentrischen Spalträume der Sclera und von da in den Raum der Tenon'schen Kapsel und der Opticusscheide. Von hier aus tritt die Flüssigkeit in das innerhalb des Muskeltrichters der Orbita gelegene lockere, vascularisirte Bindegewebe und schliesslich in die Lymphscheide der grösseren Arterien.

Als wesentliche Secretionsquelle der intraoculären Flüssigkeit ist daher die Choriocapillaris des Uvealtractus aufzufassen nach aussen gegen den Suprachorioidealraum und Sehnervenscheideraum — nach innen, wohin die grössere Menge gelangt, durch die Netzhaut in den Glaskörper nach der Linsenkapsel, — und Linsensubstanz einerseits, und durch die Zonula Zinnii in die hintere und vordere Kammer andererseits. — Die übrigen Gefässgebiete, Scleralgefässe, Netzhautgefässe, welche letztere den Choriacapillar-Glaskörperstrom nur verstärken, so wie Randschlingennetz der Cornea sind als untergeordnete zu betrachten.

Landsberg.

---

9) **Weitere Bemerkungen über die Extraction der Cysticercen** von Prof. Alfred Graefe.

„Fasse ich die Ergebnisse meiner bisherigen Behandlung intrabulbärer Cysticercen zusammen, so sind diese im wesentlichen folgende: vom 23. November 1877 bis Ende Juni 1878, mithin in einem Zeitraum von sieben Monaten, gelangten zwölf Fälle zur Beobachtung und Operation, mit Einschluss des von v. Kries beschriebenen, aus etwas früherer Zeit stammenden Falles, im Ganzen also dreizehn. Hiervon empfahl sich in einem Falle nach vergeblichem Extractionsversuche einer frei im Glaskörper beweglichen Blase die Abtragung des Bulbus, in zwei anderen Fällen gelang die Extraction nicht, doch wurde in diesen auch nichts wesentlich geschadet, in den zehn übrigen wurde das beste Resultat erreicht (S. gebessert, Netzhautabhebung nicht wiedergekehrt). Unter den letzteren befanden sich drei, bei denen der Parasit am hinteren Pole oder in dessen unmittelbarer Nähe, zweimal subretinal, einmal fix im Glaskörper ge-

bettet erschien, während er in den übrigen Fällen, entweder subretinal oder im Glaskörper liegend, mehr der äquatorialen Region des Bulbus genähert war".
H.

Vermischtes.

1) Zürich, den 11. April 1878. Hochgeehrter Herr College! Im Märzheft Ihres Centralblattes findet sich ein Brief von Manfredi abgedruckt, in welchem derselbe, gestützt auf eine in den Annal. d'ottalmolog. ital. V fasc. 2—3 veröffentlichte Arbeit von Gosetti die weitgehendsten Prioritätsansprüche erhebt. Ein Separatabdruck davon wurde mir vor einiger Zeit mit vielen Unterstreichungen zugeschickt; am Schlusse desselben steht gedruckt: „Estratto dal Giornale veneto di scienze mediche T. XXVII S. III fasc. di dicembre 1877". Ursprünglich war die Arbeit aber in den annal. d'ottalmolog. vom Jahr 1876 enthalten und trägt dort das Einsendungsdatum vom 30. Mai. In welchem Monat ich meine Arbeit eingeschickt habe, weiss ich nicht mehr; sie erschien aber im vorletzten Hefte von Graefe's Archiv des Jahres 1876; der Unterschied im Einsendungstermin kann dennoch auf keinen Fall ein bedeutender sein. Doch dies ist vollständig Nebensache.

Herr Manfredi behauptet, die anatomisch festgestellte Adhaesion zwischen der Regenbogenhaut und der entsprechenden Zone der hintern Hornhautoberfläche, Ciliarzone dieAufhebung des Fontana'schen Raumes und die entsprechende Physiopathologie des Glaucoms, deren Ermittelung allgemein mir zugeschrieben werde, wären bereits in jener seiner früheren Arbeit klar demonstrirt und ausgesprochen. Bezüglich der Beschreibung der Adhaesionsstelle hat dies seine Richtigkeit; die Erklärung aber aus dem anatomischen Befund, die Herr Manfredi klar ausgesprochen haben will, muss ich für eine spätere Phantasie halten. Die betreffende Arbeit enthält von pag. 1—14 die klinische Beschreibung eines Glaucomfalles von Gosetti, von pag. 14—23 den anatomischen Befund bei dem betreffenden Auge von Manfredi und von pag. 23—46 Betrachtungen über den Fall und über Glaucom im Allgemeinen wieder von Gosetti. Auf pag. 18 ist die periphere Verwachsung der Iris beschrieben, als wesentlich aber eine evidente Sclerose der Gefässe des Schlemm'schen Canals hingestellt. Bezüglich des Befundes einer peripheren Irisadhaesion scheint Manfredi auch jetzt noch nicht zu wissen, dass sie z. B. in Band IV (1858) des Graefe'schen Archivs von H. Müller schon gelegentlich beschrieben und in Band VIII (1862) desselben Archivs von Althoff sogar abgebildet wurde, welche beide in meiner Abhandlung über Glaucom speciell citirt worden sind.

Betreffs der „klar demonstrirten und genau besprochenen" entsprechenden mechanischen Physiopathologie des Glaucoms bemerke ich nur, dass ausser bei der anatomischen Beschreibung von den Verhältnissen in der Umgebung des Schlemm'schen Kanals in der ganzen Arbeit nicht mehr die Rede ist. Als wichtigste Ursache wird allgemeine Sclerose sämmtlicher Gewebe angenommen. Eine speciell unterstrichene Stelle von Manfredi lautet zwar:

„Ed appunto l'intiero quadro clinico di una completa intiera Serie di glaucomi, oltrechè la particolare predisponente anatomica distribuzione dei vasi nell' occhio, sotto ogni riguardo, a mio avviso, depongono molto in favore della maggiore probabilità di una origine di questa malattia semplicemente da alterazioni meccaniche nella circolazione;" wer aber ausser ihm hierin die von mir aufgestellte Theorie des Glaucoms finden kann, dürfte wohl noch zu suchen sein. Mir ist es nicht möglich, aber ebensowenig Herrn Gosetti, sonst würde er wohl in seiner Besprechung der sämmtlichen Glaucomtheorien ein Wort über die Verhältnisse um den Schlemm'schen Canal übrig gehabt haben.

Es ist mir demnach unbegreflich, wie Herr Manfredi dazu kommen kann, bezüglich der Erklärung des Glaucoms aus der peripheren Irisadhaesion eine Priorität in Anspruch zu nehmen; betreffs der anatomischen Beschreibung des entsprechenden Befundes wollte ich lediglich die Priorität von H. Müller und Althoff wahren, die beide schon lange gestorben sind.

Indem ich Sie ersuche, obige Zeilen an entsprechender Stelle der nächsten Nummer Ihres Centralblattes aufzunehmen, — — — Dr. Knies.

2) Prof. H. Sattler geht von Giessen nach Erlangen, Prof. v. Hippel von Königsberg nach Giessen.

3) Dem Vernehmen nach wird Prof. Nagel leider die Redaction seines rühmlichst bekannten Jahresberichtes niederlegen, das Unternehmen aber unter neuer Direction (Prof. Michel) fortgeführt werden.

Bibliographie.

1) The sight and how to preserve it. By Henry C. Angell, M.D., Prof. of ophth. at Boston Univ. 63 pag. London, Hardwick & Bogue 1878. Die Recension des Büchleins in Dublin Journ. (Febr. 1879) beginnt mit den Worten: „Wir wünschten Grund zu der Annahme zu haben, dass die Veröffentlichung von solchen populären Werken irgend einen Nutzen stiftet“, und schliesst: „Wir sind durchaus dagegen, dass die Laien sich die passenden Brillen selber wählen.“

2) Normale Sehschärfe besassen von 43,389 Militärdienstpflichtigen in der Schweiz 41,881; kurzsichtig waren 2303 = 5,3 Proc. (Voss. Ztg.)

3) Schulhygiene von Nicati. Marseille méd. 1879, p. 162. (Beginnt mit den Schulbänken.)

4) *Premier rapport de la cliniques de Dr. Haltenhoff. Genève 1878.

5) „Dertiende Verlag“ 1878 der Augenklinik zu Rotterdam. 2608 Pat., 180 Operat. (31 Extract.) Dr. J. H. de Haas.

6) Erster Bericht der Augenheilanstalt in Posen (1. Juli 1877 bis 31. December 1878) von Dr. B. W. Wicherkiewicz. 2875 Pat., 31 Extr. nach v. Graefe. W. macht nach der Extraction Eiswassercompressen und dann den antiseptischen Verband. Unter 57 Staaroperationen (aller Arten) 2 Verluste, 5 mittelmässige Resultate.

7) Zweiter Jahresbericht (für 1878) der Augenklinik des Prof. Dor zu Lyon, 1879. (Empfangen 14./4. 1879.) 754 neue Patienten, 111 Operationen (21 lineare Cataractextractionen). Beigefügt sind die Beschreibungen 1) einer Neurotomia opticociliaris wegen Kopfschmerzen, Photopsien etc. bei Cataracta complic. c. amot. ret. myop. Die Photopsien schwanden, die Kopfschmerzen nicht; es blieb auch indirecte Pupillarreaction auf Lichteinfall ins gesunde Auge. D. hält bei Cyclitis[1] die Operation für unsicher wegen der (2—3) directen[2] Ciliarnerven, welche die Sclera vorn, unter den geraden Augenmuskeln, durchbohren (Cruveilhier) und welche man nicht durchschneidet. „Wenn die Operation in einzelnen Fällen gut sein kann, so muss man doch lebhaft gegen dieses neue Bestreben ankämpfen, dass die Enucleation in allen Fällen (abgesehen von Tumoren) entbehrlich sei; denn man gewährt dem Kranken nur eine trügerische Sicherheit.“ — 2) Eine 17jährige zeigte linksseitige Hemianopsie und Amaurose des linken Auges ($S = \frac{1}{\infty}$) ohne Befund, aber dieses blinde Auge verfolgt die Spitze eines Bleistiftes — es ist Seelenblindheit (s. Centralbl. 1877, p. 207.) — 3) Damit bei der Iridectomie die innere Wunde gleich der äusseren werde, hat D. graduirte Lanzen anfertigen lassen (von 2—5 Mm. Breite), die schwach gebogen sind und ein Rechteck mit vorn aufgesetztem Spitzen-Dreieck darstellen.

7) Aus dem Literaturbericht für 1878 über das Sehorgan, den das Supple-

---

[1] Aber auch eine sehr hartnäckige Cyclitis in einem durch Verletzung vor Jahren erblindeten Augapfel kann durch die Neurotomia opticociliaris sofort beseitigt werden. Uebrigens sind von Schöler, Hirschberg, Schweigger bereits 30 + 6 + 20 Neurotomien aus den Jahren 1877 und 1878 angezeigt.

[2] l. c. p. 18. Claude Bernard, Leçons sur la phys. et path. du syst. nerv. II, 86. „Ausser den indirecten Aestchen, welche der Ramus nasalis Quinti dem Auge liefert, indem er das Ganglion ciliare durchsetzt, sendet er diesem Organ noch directe Ciliaräste. Die Iris scheint beide Arten zu empfangen. Die directen geben der Binde- und der Regenbogenhaut Empfindlichkeit, die indirecten der Horn- und Regenbogenhaut.

mentheft zu 1878 des Journal of physiology enthält, ist für die Leser unseres Centralblattes nur noch das Folgende nachzutragen:

1) J. Hutchinson, Symptomatologie der Pupille. Brain 1878. I, 1.

2) Le Caste, Binocul. Vision. Philosoph. Magaz. 1878. II. p. 27.

3) Cintolesi, Ueber intermittirende Netzhautreizung. Arch. des sciences méd. LXIII. (1878) p. 249.

4) Hall, Percept. of colour, Proceed. Amer. Acad. of Arts and Sciences XIII, März 1878.

5) Rosenstiehl, Comptes rendus 1878, Bd. 86, p. 346. (Hat nur für die Färber-Industrie Interesse.)

6) Favre, ibid. p. 1377. (Bereits kritisirt im Centralbl. 1878, 253.)

7) D'Herbes, ibid. Bd. 87, p. 502. „D. ist selber Daltonist und unterscheidet prompt nur die folgenden Farben, wenn sie gut accentuirt sind: Himmelblau, Gelb, Ponceauroth. Er schlägt vor a) nur diese Farben für die Signallichter zu verwenden oder b) sie durch gleichfarbige zu ersetzen." [a) berücksichtigt nicht, dass auch noch andere Arten und Grade des Daltonismus vorkommen, als der individuelle des Herrn D.; b) hat sich als ziemlich unausführbar herausgestellt.]

8) *Zur Anatomie der Crystalllinse, von J. Henle. Aus d. 23. Berichte der Abhdlgn. der Kgl. Ges. der Wissensch. zu Göttingen. Dietrich'sche Verlagsbuchh. 1878. Folio, 62 S., 10 Taf.

9) *Zur Anatomie des Auges. Zur mikroskopischen Histogenese der Retina. Von Dr. L. Löwe. Arch. f. mikroskop. Anat. XV, 4.

10) Das Ciliarganglion gehört nicht dem sympathischen Gangliensystem, sondern dem Oculomotorius an und ist somit den Spinalganglien gleich zu setzen. Prof. Schwalbe, Jenaische Ztg. f. Naturwissensch. XII. Suppl. 1879; Zehender's Monatsbl., Aprilheft.

11) L'anatom. pathol. de l'oeil par Poncet. (Schluss zum Januarheft d. Centralbl. 1879, p. 22 u. f.)

Tafel 12 behandelt die Tuberkel der Aderhaut und das, was der Autor tuberkulöse Choroïditis nennt. Die makroskopischen Abbildungen des Aderhautsarcome (Taf. 13) sind minder gelungen, als die mikroskopischen des Sarcoms mit Spindelzellen, mit Alveolen, mit Myeloplaxen (Taf. 14), des fasciculären, wo Blutkanäle ohne Wandungen existiren und die Elemente des Blutes mit denen des Sarcoms in Contact treten (Taf. 15). Die bekannten Veränderungen des Glaskörpers werden von der einfachen Reizung bis zur Bildung von Blutgefässen und Knochen sorgsam verfolgt und treu wiedergegeben (bis Taf. 21 incl.) Zu den interessantesten Abbildungen gehören die vom Längs- und Querschnitt des normalen Sehnerven bei $\frac{100}{1}$, um die durch Haematoxylin gefärbten Kerne zu zeigen. Mit diesem Modell werden die Veränderungen des Sehnerven — bei Glaucom, Neuritis, Atrophie — verglichen (bis Taf. 37). Der Unterschied zwischen Papillitis (bei Tumor cerebri) und Neuritis (bei Meningitis tuberculosa) wird durch Vergleich in helles Licht gestellt. Von den Veränderungen der Netzhaut wird zunächst die Blutung abgehandelt und ihr Mechanismus erklärt. Bei Oedema retinae können drei intermediäre Oedemschichten in der Netzhaut vorkommen. Wer die capillare Netzhautablösung beobachtet hat, wird die anatomische Darstellung (40 μ Dicke) mit Interesse betrachten (Taf. 40). Bei dem sehr merkwürdigen Fall von „eitriger Venenentzündung der Netzhaut (Taf. 42) wären einige Angaben über den Krankheitsverlauf recht erwünscht gewesen. Die Netzhautablösung wird in drei Grade getheilt: beim ersten Grade ist die Krümmung der Netzhaut nicht wesentlich geändert; beim zweiten erreicht sie die

bekannte Form der Convolvulusblüthe; beim dritten geht sie durch Schrumpfung des Glaskörpers in die Pilzform (Nagelform) über. Periarteritis und Periphlebitis ret., „so häufig im Augenspiegelbilde", sind auf Taf. 47 dargestellt. Die Netzhautpigmentirung ist mit besonderer Sorgfalt abgehandelt. Die Veränderungen bei Albuminurie, Leukaemie, Impaludisme, den P. in Afrika zu studiren Gelegenheit fand, machen den Schluss des Werkes, das unter den neueren französischen einen recht bemerkenswerthen Platz einnimmt.

12) Die im lebenden Gewebe [bekanntlich] unsichtbaren Hornhautkörperchen werden nach Ranvier sichtbar unter dem Einfluss von Wasserdampf. Dies hängt ab von der Imbibition. Die Hornhautfasern sind so hygroskopisch, dass ein Ochsenauge, in destillirtes Wasser getaucht, seinen Durchmesser auf das Mehrfache vergrössert [„augmente de plusieurs fois son diamètre" — soll sich wohl nur auf die Dicke der Hornhaut beziehen]. Soc. de Biol., 8. Febr. 1879. — Nach Galezowski's Rec. d'Ophth., Aprilheft.)

13) Ueber albinotische Menschenaugen von Prof. Manz. v. Graefe's Archiv. XXIV. 4, p. 139—170. Verf. hatte Gelegenheit, die Augen eines Albinotischen post mortem zu untersuchen. In dem Stroma der ganzen Chorioidea, den Processus ciliares und der Iris fand sich kein Pigment. Das Pigmentepithel dagegen trat in seinem Zusammenhange ausserordentlich klar hervor. Seine Pigmentirung war eine schwache, nahm aber beträchtlich zu an der Wurzel der Iris, deren hintere Fläche — die Fortsetzung des Pigmentepithels — durchweg gefärbt sich zeigte.

Die Bemerkungen, welchen Verf. an seinen objectiven Befund knüpft, die Farbe der Augen und deren Veränderungen betreffend, sind im Originale nachzusehen. Stilling.

14) Soc. de Biol., den 22. März 1879. — Progrès méd., 29. März 1879. Ranvier zeigt ein Kaninchen, dem er am 2. Januar den 5. Hirnnerven auf einer Seite durchschnitten. Tags darauf war die Hornhaut trübe und begann sich abzustossen. Das Ohr wurde vor das Auge genäht und dieses genas (Snellen). Nach acht Tagen löste sich das Ohr. Heute ist das Auge noch unempfindlich, aber das Thier geübt; es hat gelernt sein Auge zu vertheidigen.

An einem zweiten Kaninchen hat R. direct die Hornhautnerven durchtrennt, indem er circulär die halbe Dicke der Hornhaut durchschnitt. Man weiss ja, dass die Hornhautnerven durch die vordere oder oberflächliche Schicht eindringen. Das Kaninchen hat sich gewöhnt, mit den Lidern sich zu schützen. Seit Senftleben's Versuchen (vergl. Centralbl. 1878, p. 71) hat man behauptet, dass nach der Durchschneidung des 5. Hirnnerven ein Traumatismus nöthig sei, um die Vereiterung des Auges zu bewirken. R. glaubt vielmehr, dass das Thier sich selbst stösst in Folge der Unempfindlichkeit der Hornhaut.

15) A. Eulenburg und P. Guttmann, Physiology and Pathology of the sympathetic system of Nerves.[1] The Journ. of mental science Juni 1878 bis Jan. 1879. Der erste Abschnitt handelt von den Grundthatsachen, welche sich auf das centr. oculopupill. (im Niveau des ersten und zweiten Halswirbels, mittelst der vorderen Wurzeln in Verbindung mit dem Sympathicus) beziehen: Reizung des Halssympathicus bewirkt Erweiterung der Pupille, der Lidspalte sowie Exophthalmus. — — — Das Auge bezieht auch vasomotorische Aeste vom Halssympathicus, Durchschneidung der letzteren bewirkt Congestion der Bindehaut, auch der Netzhaut, und leichte Druckverminderung, was übrigens noch nicht

[1] Dem Essay ist der Astley-Cooper-Preis — zuerkannt worden. H.

endgültig feststeht. — — — Wird die Anode einer constanten Batterie von 20—40 Siemens auf das Brustbein, die Kathode hinter und neben dem Kieferwinkel angesetzt, so tritt sofort Erweiterung der Pupille ein. Hierbei kann eine Reflexbewegung (von Seiten der Hautnerven etc.) nicht ausgeschlossen werden. (Forts. folgt.)

16) Sur la distribution des fibres nerveuses dans le chiasma des nerves opt. par M. Nicati. (Separatabdruck aus Arch. de physiologie; empfangen März 1879.) Enthält 1) Literaturübersicht (nachzutragen: Ueber Hemianopsie, B. Fränkel's Deutsche Ztschr. f. prakt. Med. 1878, No. 4 u. 5.) 2) Exposé der Streitfrage. 3) Messungen. Das Verhältniss zwischen Medianen und queren Durchschnitt des Chiasma ist beim Menschen wie bei der Katze = 1:3. Die Vertheilung der Fasern muss bei beiden die gleiche sein. 4) Experimente. Nach medianer Durchschneidung des Chiasma beim Kätzchen bleibt Sehkraft erhalten. Die Kreuzung ist unvollständig bei der Katze und also auch beim Menschen, dessen Chiasma gleich gebaut ist. Vgl. Centralbl. 1878, p. 174.

Sechster internationaler ophthalmologischer Congress.

Erklärung.

Durch Beschluss des fünften internationalen ophthalmologischen Congresses in New-York 1876 wurden wir beauftragt, die Zeit und den Ort des nächsten Congresses festzusetzen[1]. Unsere Bemühungen, dem statutengemäss[2] im Jahre 1880 abzuhaltenden Congresse entweder in Wien, oder in einem Orte der Schweiz oder in Kopenhagen eine Stätte zu bereiten, sind zu unserm Bedauern erfolglos geblieben. Wir sehen uns desshalb veranlasst, den erhaltenen Auftrag in andere Hände zu legen, und haben uns dahin geeinigt, die Angelegenheit der ophthalmologischen Section des diesjährigen internationalen allgemeinen medicinischen Congresses in Amsterdam zur Berathung und Beschlussfassung vorzulegen.

Wien, Heidelberg, Kopenhagen, April 1879.

Arlt. Becker. Hansen.

[1] Report of the Fifth International Ophthalmological Congress 1876. New-York 1877 p. 265: „Dr. Noyes moved that Dr. Hansen of Copenhagen, Prof. Becker of Heidelberg and Prof. Arlt of Vienna be appointed a committee to determine the time and place of the next Congress and if necessary to appoint a provisional committee to be taken from the city where the Congress is to be held. Seconded and carried.“

[2] § 10 der Statuten lautet: „The Sessions of the Society shall take place every fourth year and shall be limited to ten days.“

Um Einsendung von Separatabdrücken wird gebeten.

Einsendungen für die Redaction sind zu richten an Dr. Hirschberg, Berlin, NW., 36 Karlstr.

Verlag von Veit & Comp. in Leipzig. — Druck von Metzger & Wittig in Leipzig.

Centralblatt

für praktische

AUGENHEILKUNDE.

Herausgegeben von

Dr. J. Hirschberg,

Privatdocent der Augenheilkunde an der Universität Berlin.

Monatlich eine Nummer. Preis des Jahrganges 10 Mark. Zu beziehen durch alle Buchhandlungen und Postanstalten.

Mai. Dritter Jahrgang. 1879.

I. Die Endresultate der Drainage bei Netzhautablösung.

Von Professor **Hermann Cohn** in Breslau.

In sechs Fällen habe ich ein Auge wegen Netzhautablösung nach v. Wecker drainirt. Fünf Fälle habe ich bereits 1877 in der Deutschen medicin. Wochenschr. (No. 33 u. 34) beschrieben.[1] Den sechsten Fall drainirte ich am 25. Juni 1878. Er betraf die 53jährige Frau Wagner, bei der die Netzhaut des linken Auges besonders unten innen stark buckelförmig bis hinter den Pupillarbereich hineinragte. $L < 1/_{1800}$. Tension normal. Höchstgradige Myopie. Massenhafte Glaskörpertrübungen. Kaum

[1] Vergl. dieses Centralbl. 1877, p. 187 u. 268.

Fingerbewegungen. Nicht mehr zu perimetriren möglich. Die Nadel wurde im inneren hinteren unteren Octanten ein- und in der Aequatorialgegend ausgestochen; die subretinale Flüssigkeit ergoss sich unter die Conjunctiva und die Blase war sofort vollkommen verschwunden; Pat. zählt Finger. Rückenlage und fester Druckverband. Keine Reizung. Nach sieben Tagen keine Ablösung sichtbar; nach Haus entlassen. Pat. stellt sich nicht mehr spontan vor, sondern kommt erst nach mehrfachen Aufforderungen am 27. Febr. 1879, also acht Monate nach Einlegung des Golddrahtes wieder. Derselbe liegt, ohne je die geringste Reizung verursacht zu haben, gut zusammengedreht im inneren Winkel, über demselben die Schleimhaut leicht gefaltet. Noch etwas Lichtschein, aber keine Projection. Tn. Netzhautablösung total, besonders stark nach innen und unten. Keine Spur von Sympathie auf dem rechten Auge, welches höchste Myopie zeigt. Am 3. März nahm ich den doppelten Golddraht mit Leichtigkeit heraus. Es hatten 10 Mm. Gold im Auge acht Monate lang gelegen.

Aus allen sechs Beobachtungen folgt:

1) Die Drainage ist für das Auge völlig gefahrlos. Der Golddraht lag 5, 6, 13, 14 Wochen, 8 Monate, ja selbst 10 Monate (s. Fall 1) im Auge, ohne die leiseste Reizung des kranken oder sympathische Erscheinung auf dem gesunden Auge hervorzurufen, obgleich sich die Patienten allen Schädlichkeiten, welche mit Benutzung stark myopischer Augen verknüpft sind, täglich aussetzten. Freilich muss der Draht in der Aequatorialgegend liegen und darf nicht in die Nähe des Corpus ciliare kommen.

2) Der momentane Erfolg war stets ein günstiger, meist ein überraschend guter; die Netzhaut legte sich wieder an, das Gesichtsfeld vergrösserte sich; aber Farbensinn und Lichtsinn blieben trotz Anlegung schlecht.

3) Selbst nach dreijährigem Bestehen kann Netzhautablösung durch Drainage noch geheilt werden.

4) In allen Fällen kam über kurz oder lang trotz des eingelegten Drains die Ablösung wieder.

5) Trotz ihrer völligen Ungefährlichkeit ist die Operation doch zu verlassen, da die einfache Punction der Sclera nach Alfred Graefe dasselbe leistet und ein viel einfacherer Eingriff ist. Ich habe dieselbe Erfahrung wie Hirschberg gemacht, dass die Punction Vorzügliches leistet, eine Wiederkehr der Ablösung aber auch nicht verhindert. In jedem Falle punktire ich jetzt, allerdings mit der Vorhersage, dass die Operation nur temporär hilft, und lasse dann den Patienten 14 Tage mit festem Druckverband auf dem Rücken liegen.

II. Ueber die Farbenblindheit in Dänemark.

Vorläufige Mittheilung von **O. E. de Fontenay**, prakt. Arzt in Kopenhagen.

Veranlasst theils durch die Aufforderung einer der dänischen Eisenbahngesellschaften, theils durch eine von der „Königl. dänischen Gesellschaft der Wissenschaften“ im Frühjahr 1877 ausgeschriebene Preisaufgabe hat sich der Verfasser Dieses seit ungefähr $2^1/_2$ Jahren mit umfassenden statistischen Untersuchungen über die Häufigkeit des Vorkommens der Farbenblindheit in Dänemark beschäftigt.

Die Resultate dieser Untersuchungen, welche zur Zeit etwa 9000 Individuen in allen Lebensstellungen umfassen, sind in einer Abhandlung dargelegt, welche als Beantwortung obengenannter Preisaufgabe im Januar d. J. von genannter Gesellschaft prämiirt wurde. Obgleich der Verf. wünschte, seine Untersuchungen noch weiter in verschiedenen Richtungen ausdehnen zu können, bevor dieselben als abgeschlossenes Ganze veröffentlicht würden, so nimmt er doch an, dass nachstehende vorläufige Mittheilung auch für Aerzte ausserhalb des eigenen Landes Interesse haben könnte und erlaubt sich daher folgende Resultate mitzutheilen:

Tabelle I.

Classe	Anzahl der Untersuchten	Grünblinde	Rothblinde	Violettblinde	Unvollst. Farbenblindheit	Summa	Procent
Männliche Individuen	5287	17	49	2	121	189	3,57
Weibliche Individuen	3663	1	2	—	13	16	0,43
Total	8950	18	51	2	134	205	2,29

Tabelle II.

Classe	Anzahl der Untersuchten	Grünblinde	Rothblinde	Violettblinde	Unvollst. Farbenblindheit	Summa	Procent	
Männliche Individuen (unter den niederen Ständen) . .	3072	13	26	2	83	124	4,04	3,88
Männliche Individuen (unter den besseren Ständen) . . .	928	3	12	—	16	31	3,34	
Weibliche Individuen (unter den niederen Ständen) . .	1679	1	1	—	9	11	0,65	0,47
Weibliche Individuen (unter den besseren Ständen) . .	618	—	—	—	—	—	—	
Knaben	1287	1	11	—	22	34	2,64	
Mädchen	1363	—	1	—	4	5	0,37	
Summa	8950	18	51	2	134	205	2,29	

Als hauptsächliche Untersuchungs-Methode ist ausschliesslich HOLMGREN's Zephyrgarn-Probe angewendet, indem diese bei der kritischen Prüfung der verschiedenen Untersuchungsmethoden sich als die beste herausgestellt hatte, und nebenbei in 86 Fällen theils Prüfung mit Signalen (mit farbigen Gläsern), theils Perimetrie, STILLING's Tafeln (eine grössere Anzahl Farbenblinder können dieselben entziffern) und MAXWELL's rotirende Scheibe. Die Untersuchungen sind in allen Theilen des Landes ausgeführt und an Personen in allen Lebensstellungen, beiderlei Geschlechts und in allen Altern vom achten Jahre an aufwärts. Als Classification des Grades und der Art der Farbenblindheit ist Holmgren's Eintheilungsprincip benutzt.

Unter die hier angeführten ca. 9000 Untersuchungen sind auch diejenigen (1084) Prüfungen (mit 2,87 Proc.) zu zählen, welche seiner Zeit gütigst durch Dr. med. E. HANSEN an JOY-JEFFRIES referirt wurden (Dangers from Color-Blindners in Railroad Employés and Pilots; Boston 1878, p. 12), indem nämlich Dr. E. HANSEN diese Zahlen von mir zu einer Zeit meiner Untersuchungen aufgegeben erhielt, wo ich aus verschiedenen Gründen meinen Namen nicht in Verbindung damit genannt wünschte; später sind dieselben jedoch irrthümlich in der Literatur unter Dr. HANSEN's Namen angeführt, z. B.: JEFFRIES, Relative Frequency of Color-Blindness in Males and Females; Cambridge 1878, p. 5; MAGNUS, Die Farbenblindheit, ihr Wesen und ihre Bedeutung; Breslau 1878, p. 40 u. f., und hier in einem Referat im „Centralbl. f. prakt. Augenheilkunde" Juli-Heft 1878, p. 159 u. s. w.

Kopenhagen, April 1879.

III. Ein Fall von Atrophie des einen Sehnervenstammes mit nahezu gleichmässigem und normalem Dickendurchmesser der beiden Tractus optici.

Von Dr. A. Nieden in Bochum.

Mit Untersuchungen am menschlichen Hirne beschäftigt, fand ich bei Gelegenheit einer Section eines mir durch die Freundlichkeit des Herrn Dr. REINHARD von hier zur Verfügung gestellten weiblichen Cadavers nach Eröffnung der Schädelhöhle ein so auffallendes Missverhältniss in dem Dickendurchmesser der beiden N. optici, dass ich gleich den Skalp vom Gesichte wegnehmen liess, um mich von dem Zustande der Augen des betr. Individuums zu überzeugen. Meine Erwartung, ein phthisisches Auge an der dem linken degenerirten Opticus entsprechenden Seite zu finden, bestätigte sich.

Das Auge war ca. auf die Hälfte geschrumpft, die Cornea nur noch in einem schwachen Segmente vorhanden. Ein Durchschnitt durch den Bulbus

zeigte analog bedingte Degeneration des gesammten Augeninnern; Chorioidea, Retina und Glaskörper waren zu einer festen Masse zusammengeschrumpft, deren Details nicht mehr zu erkennen waren. Die Anamnese ergab, dass das Individuum in Folge von geschwürigen Processen schon seit früher Kindheit, also seit ca. 50 Jahren, am linken Auge erblindet gewesen. Von grossem Interesse war daher der anatomische Befund des Zustandes der beiden Tractus optici hinter dem Chiasma. Ich präparirte dazu sorgfältig, um keine Zerrung der Basis cerebri und damit der Tractus zu veranlassen, das Hirn heraus und unterwarf die einzelnen Theile, Nerv. optici vor und Tractus hinter dem Chiasma einer genauen Messung ihres Dickenverhältnisses mittelst Loupe und Zirkel. Die Maasse waren Mm:

	O.	T.
d.	4,9	3,9
s.	4,0	3,8

Während also das Durchmesserverhältniss zwischen beiden N. optici-Stämmen ein auffallend stark differencirtes war, waren beide Tractus nur wenig in der Dicke von einander unterschieden. Ebenso erwiesen sich makroskopisch die Durchschnitte des Tractus nahezu gleich, während schon der äussere Anblick den linken Opticusstamm in seiner bläulich-weissen Farbe und macerirten Form als eine der Nervenelemente entbehrenden Bindegewebssubstanz erkennen liess, wie ihn die mikroskopische Untersuchung darstellte. In dem Tractus indess liess sich mikroskopisch keine ausgesprochene Atrophie der nervösen Elemente constatiren, nur war das Bindegewebsgerüst des linken Tractus in stärkerem Maasse entwickelt wie rechts. —

Es scheint demnach unser Fall zu den von LONGET[1] als am häufigsten vorkommenden Beobachtungen zu gehören, wo bei Atrophie eines Opticusstammes die Degeneration sich nicht über das Chiasma hinaus erstreckt; wollen wir anders die Differenz von 0,1 Mm. bei dem negativen mikroskopischen Befunde und der seit Jahrzehnten schon bestehenden Atrophie des einen Opticusstammes als kaum in die Wagschale fallend unberücksichtigt lassen. Jedenfalls spricht unser Fall eher dafür, eine Halbkreuzung der Sehnervenfasern im Chiasma und dadurch bedingte weitere Versorgung beider Tractus durch die Sehnervenfasern des erhaltenen rechten Sehnervenstammes annehmen zu müssen, als dass sich die Hypothese der Totalkreuzung aus unserem Befunde deduciren liesse.

[1] Longet, Anat. et physiol. du système nerv. de l'homme etc. Tome II. p. 71.

IV. Zur Behandlung der Thränenschlaucheiterung.

Bochum, den 20. April 1879.

Geehrter Herr College!

— — — Ich möchte zugleich bei der im letzten Märzheft von Dr. Hock beschriebenen Behandlungsmethode der Blennorrhoea sacci lacrymalis vermittels der Luftdouche einer Modification der Anel'schen Spritze erwähnen, die mir schon seit Jahren zu gleichem Zwecke sehr gute Dienste geleistet hat. Gewohnt, nach jeder Einführung der Bowman'schen Sonde den Canal nachträglich auszuspritzen, war mir die gewöhnliche Spritze in ihrer Handhabung unbequem und lästig. Ich modificirte dieselbe nun in der Weise, dass ich die feinere Spitze derselben mit einem ca. 6 Cm. langen Stück dickwandigen gelben Gummischlauches armirte, der an seinem anderen Ende sich durch die Enge seiner Oeffnung trefflich an die gewöhnliche dickere Spitze der Spritze anschieben liess. Ich führe jetzt also die feinere Spitze mit dem Gummischlauch durch das Canälchen in den Thränensack, resp. Thränennasengang ein, fixire dieselbe leicht mit zwei Fingern der linken Hand, fülle meine Spritze und schiebe dieselbe mit Leichtigkeit dann in den Gummischlauch hinein, um die Injection folgen zu lassen. Ich bin auf diese Weise viel weniger von den Bewegungen des Patienten bei dieser Procedur, noch auch (wegen der elastischen Gummischlauch-Verbindung) von denen der die Spritze führenden Hand abhängig.

Bei Thränensackblennorrhoe lasse ich jetzt, ohne die feinere Spitze aus dem Thränensacke herauszuziehen, die Luftdouche darauf folgen, indem ich nun die Spritze entferne, diese mit Luft fülle, wieder in den Schlauch hineinschiebe und die Luft mit kräftigem Strahle unter Verschluss des einen Thränenröhrchens vermittelst Fingerdruck durchtreibe.

Ebenso leicht benutze ich dazu öfter einen Gummiballon gewöhnlichen Kalibers, der mit seiner Hornspitze in die Oeffnung des Gummischlauches hineinpasst.

Bezüglich der Wirksamkeit der Luftdouche kann ich Herrn Collegen Hock nur in allen Stücken nach meinen Erfahrungen beistimmen und möchte auch hierdurch die Methode angelegentlichst empfehlen, besonders da die Application mit obiger Modification sich mit der grössten Leichtigkeit vermittelst der gewöhnlichen Anel'schen Spritze ausführen lässt. — — —

Ihr ganz ergebener

Dr. Nieden.

V. Eine Modification der Iridectomie zu optischen Zwecken.

Von Dr. **Hermann Kuhnt,** 1. Assistenzarzt an der Augenklinik in Heidelberg.

Mit Recht wird überall, wo zur Herstellung einer künstlichen Pupille zu optischen Zwecken Veranlassung vorliegt, möge es sich um centrale

Trübungen der Hornhaut oder des Linsensystems handeln, das Bestreben vorwalten müssen, möglichst viel regelmäsig gebrochenes Licht dem Augenhintergrunde zuzuführen, ohne die lästigen diffusen Strahlen zu vermehren und Blendungserscheinungen hervorzurufen, welche den Effect der Encheirese in Frage zu stellen vermöchten. Dieser Wunsch, der ohne Zweifel schon ebenso lange gefühlt wird, als man überhaupt in diesem Sinne operirt, hat merkwürdiger Weise nur zu einer beschränkten Zahl von Versuchen Veranlassung gegeben.

Die von CRITCHETT vorgeschlagene Iridodesis würde freilich aus auf der Hand liegenden Gründen alle übrigen Eingriffe unnöthig gemacht und die Iridenkleisis HIMLY's VON WECKER's und STELLWAG's das Ideal der Pupillenbildung erreicht haben, hätten nicht die seitdem allseitig bestätigten Beobachtungen A. GRAEFE's und STEFFAN's die dadurch gesetzten Gefahren als unverhältnissmässig grosse erscheinen lassen. So kam man denn schnell von einer Verlegung der Pupille mit Erhaltung des Sphincters ab und wandte sich zur gewöhnlichen Iridectomie zurück. — Das von BOWMAN auf dem Londoner Congresse vorgeschlagene Verfahren mittelst Einführung eines Messerchens zwischen Linse und Iris und Durchschneidung der letzteren durch Vordrücken der Schneide gegen die Membrana Descemeti hat meines Wissens ebenso beschränkte Nachahmung gefunden, wie die einfache Iridotomie VON WECKER's, die ein Manipuliren mit den Blättern der Pincettenscheere zwischen Kapsel und Regenbogenhaut zwecks Durchschneidung des Sphincters verlangt. Diese Methoden dürften wohl nur für die besten Operateure praktikabel sein.

Fragt man sich, wie viel Wege überhaupt offen stehen, um bei centralen Trübungen der Hornhaut resp. der Linse rationell zu optischen Zwecken zu operiren, so sehen wir, lässt man complicirte Finessen ausser Acht, nur zwei Möglichkeiten. Die eine besteht darin, dass eine spaltförmige Iridectomie angelegt wird, welche schmal an der Pupille beginnt und in gleicher Breite, jedoch nicht bis zum ciliaren Rande, weiter läuft. Die zweite Methode dürfte die sein, dass man eine neue Pupille im Irisgewebe selbst mit Erhaltung des Sphincters etablirt und nun die centrale trübe Cornea durch Tätowirung für die Lichtstrahlen ganz ausschaltet. Hierdurch würde selbst die regulirende Wirkung des Sphincters bei wechselnden Lichtintensitäten nicht ganz ausgeschlossen sein und annähernd ein Verfahren geübt, wie es bereits von BOLLING POPE und WECKER angegeben worden.

Ich beabsichtige nicht den zweiten eben angedeuteten Punkt hier weiter zu erörtern, sondern will mich allein auf wenige Angaben beschränken, wie methodisch und leicht stets eine schmale Iridectomie ausgeführt werden kann.

Die cardinale Bedingung, nicht mehr vom Sphincter zu entfernen, als zur Anlegung einer stenopäischen Spalte eben nöthig ist, drängte vor Allem

die Berücksichtigung folgender zwei Momente auf: 1) ein Fassen der Iris genau am Sphincterenrande in nur minimaler Ausdehnung; 2) eine Excision des Coloboms durch Führung radiärer, nicht tangentialer Scheerenschnitte.

Die Executirung selbst geschieht mit der gewöhnlichen graden oder gebogenen Scheere und einer nur wenig modificirten Pincette. Die kleinen Eigenthümlichkeiten der letzteren sind: Eine gekrümmte, gut schliessende Iridectomie-Pincette ist am convexen Rande der Spitze gerieft, so zwar, dass diese Riefung schnell nachlässt und ca. 0,75 Mm. davon ganz verschwindet. Die Spitze selbst, abgerundet, trägt in dem einen Arme eine minimale Fliete (von etwa 0,1 bis 0,15 Mm.), der eine entsprechende Vertiefung des gegenüberstehenden Armes entspricht. Die Fliete ist näher dem convexen als dem concaven Rande angebracht (etwa 0,2 Mm. von ersterem entfernt). Ausserdem befindet sich 3—4 Cm. von der Spitze eine Stellschraube, wie solche z. B., wenn auch zu anderen Zwecken, beim Knapp'schen Constricteur angebracht ist.

Es leuchtet ein, dass hierdurch eine ganz präcise Bestimmung der Oeffnungsweite gegeben ist. Man ist somit in den Stand gesetzt, ohne Weiteres nach vorher erwogenen Motiven den Sphincter in jeder Breite bis hinab zu einer Ausdehnung von nur 0,4 Mm. sicher zu fassen. Wenigstens ist mir dies mit dem von Herrn Walb hierselbst verfertigten Instrument selbst bei der ungleich festeren Iris des Kaninchens und Hundes stets geglückt.

Die Operation geschieht hinsichtlich des Hornhautschnittes ganz nach von Arlt. Wenn thunlich, ist derselbe nicht allzuweit in die Peripherie zu verlegen aus den bekannten und immer befolgten Gründen. Sollte beim Zurückziehen der Lanze das Kammerwasser rapid abfliessen und die Iris in die Wundfläche prolabiren, alsdann reponirt man dieselbe durch das gebräuchliche Stiletchen, was bei tiefer Narcose ohne Gefahr ausführbar ist. Sollte man sich indess scheuen, dies zu thun, so würde man in dem Falle mit Vortheil ein Häkchen in Anwendung ziehen, um hiermit die Iris am Sphincterenrande selbst oder doch nahe demselben zu fassen. Sonst aber geht man mit der stellbaren Pincette im Einstichsmeridian ein, öffnet sie genau über dem Sphincter zu der schon vorher festgesetzten Weite und zieht die Iris hervor. Nunmehr schneidet man auf beiden Seiten hart an der Pincette den Sphincter mit der Scheere ein und entfernt den so gebildeten schmalen Streifen durch eine dritte Scheerenführung, welch letztere je nach dem gegebenen Falle gleichfalls radiär oder tangential sein darf. Retrahirt sich die Iris post operationem nicht durch gelindes Reiben mit dem oberen Lide auf den Bulbus, alsdann greift man zum Stiletchen und schiebt vorsichtig unter steter Anlehnung an die descemetsche Haut die Winkel bis in's Pupillarfeld zurück, oder aber man instillirt einen Tropfen einer kräftigen Eserin,- resp. Pilocarpinlösung.

Die Vortheile dieses Verfahrens, das, soweit ich mich in der Literatur zu informiren vermochte, als ein neues angesehen werden muss, scheinen mir nahe zu liegen und verzichte ich darauf, dieselben hier des Weiteren darzuthun. Nur möchte ich dies noch hinzufügen, dass als conditio sine qua non immer eine durchaus gesunde Iris vorauszusetzen ist.

Bereits auf dem vorjährigen Congresse hatte ich die Ehre, mehreren hervorragenden Herren Collegen in kleinem Kreise das Instrumentchen sowie die Methode zeigen zu dürfen. Es haben sich auch schon damals mehrere derselben die eben beschriebene Pincette mitgenommen.

Heidelberg, 26. April 1879.

Journal - Uebersicht.

I. Annali di Ottalmologia d. del Prof. A. Quaglino VIII. 1. (April 1879.) (Schluss.)

Ueber das Cancroid der Augenlider von Prof. C. de Vinçentiis, von der Universität zu Palermo. Mit einer Tafel. (Ann. di Ott. 1879, Fasc. I, p. 65—100.)

Der Verfasser hat sich die Aufgabe gestellt, den Krebs der Augenlider, der, namentlich wegen seiner Aehnlichkeit mit dem Hautcancroid, bezüglich seiner Form und Genese bisher nicht genau studirt worden, vom anatomischen Gesichtspunkt aus zu bearbeiten. Indem er sich der jetzt fast allgemein acceptirten Doctrin des epithelialen Ursprungs des Lidcancroids im Ganzen anschliesst, constatirt er als anatomische Ausgangspunkte desselben: 1) das Rete Malpighi und 2) — bisher nicht berücksichtigt — die modificirten Schweissdrüsen des Lidrandes, 3) das Epithel der Conjunct. palpebral. — Den Ursprung der Neubildung aus den Talgdrüsen, hat er — im Gegensatz zu Michel[1] — nie beobachtet, obgleich er jene Drüsen in nächster Nähe des cancroiden Geschwürs mehrfach colossal hypertophirt gefunden. — Das Untersuchungsmaterial bestand aus 7 Lidcancroiden verschiedener Form und Entwickelung.

1) 40 jähr. Mann. Das Geschwür occupirt etwa die Hälfte des rechten Unterlidrandes, ist ziemlich flach mit unregelmässig höckrigem Grunde und Rändern. Lidhaut normal, beweglich. — Exstirpation nach v. Ammon. — Auf dem Geschwürsgrunde finden sich unterhalb einer Schicht von körnigem Detritus verästelte, anastomosirende, zuweilen netzartig verbundene Epithelmassen, die in ihren Zwischenräumen ein, mit zahlreichen runden Elementen infiltrirtes Bindegewebe einschliessen. In ihrer Gesammtheit bilden die Epithelmassen einen, an mehreren Stellen vom umgebenden Gewebe sich deutlich differenzirenden Knoten. Aus den Alterationen der angrenzenden Haut und ihren Beziehungen zum genannten Epithelnetz ergiebt sich klar die Entstehung des letzteren. Denn es sind die an entfernteren Stellen kaum wahrnehmbaren Einbuchtungen des Rete Malpighi hier sehr entwickelt und vertieft und senden Ausläufer aus, die sich mit denen des Epithelnetzes des Knotens vereinigen und von identischer Structur sind. Es ist mithin zweifellos, dass die Neubildung von dem Rete Malpighi der Haut des Lidrandes ihren Ausgang genommen habe. — Bezüglich der sonstigen Alterationen soll hier nur erwähnt werden, dass sich in einigen Mei-

---

[1] Graefe-Saemisch, Handb. B. IV, 1. Hälfte, p. 431.

bom'schen Follikeln Riesenzellen verschiedenster Form und Grösse befanden, deren Entstehung aus den Drüsenelementen sich deutlich verfolgen liess.

2) 35 jähr. Mann. Das ganze rechte Unterlid mit Ausnahme des bewimperten Randes von einem eiförmigen, exulcerirten, 13 Cm. im Umfang messenden Papillarcancroid eingenommen, das sich nach unten bis an die Mitte der Wange, nach innen bis an den sulcus nasofacialis und auswärts jenseits der zygomaticotemporalen Verbindung erstreckt. Das ziemlich tiefe Ulcus mit rothem, höckrigem, zerklüftetem Grund. Der Tumor ist hart, am Orbitalrand theilweise haftend, mit der ihn bedeckenden, normalfarbigen Haut verwachsen. Eine Probeuntersuchung des Geschwürsgrundes zeigte grosse Zapfen und Epithelperlen. — Exstirpation des Tumors sammt einem Theil des Periosts vom untern Orbitalrande und Ersatz des Substanzverlustes nach Szymanowsky's Methode. Heilung ohne Fieber, Entlassung nach 24 Tagen. — Auch hier ging das Neoplasma vom Rete Malpighi aus. Letzteres ist hypertrophisch und je näher dem Tumor, mit desto tieferen und verzweigteren Ausbuchtungen versehen, die in der Nähe der Neubildung völlig in sie übergehen und eine identische Structur zeigen.

3) Cancroid der inneren Hälfte des linken Unterlides, welches hier bis an den Fornix zerstört ist. Das ganze Ulcus von einem unregelmässig knotigen Saum umgeben, der Fundus mit ähnlichen, zum Theil erodirten, rothgelben Knoten bedeckt. — Exstirpation und Blepharoplastik mit Lappen aus der Wange. — Mikroskopisch ergiebt sich auch in diesem Falle eine ausserordentliche Vergrösserung der Talgdrüsen in unmittelbarer Nähe des Ulcus, während ihre Form und sonstigen Eigenschaften völlig normal sind.

4) 87 jähr. Mann. Das ganze Unterlid ist in einem cancroiden Ulcus untergegangen, welches sich auf die Wange und die entsprechende Nasenseite ausdehnte. Die Lidspalte durch Adhärenzen verengert, das Oberlid nach unten gezogen und den Bulbus bedeckend. Patient starb an Marasmus cardiacus. Bei der Section fand sich, dass sich die Neubildung auch auf Oberkiefer und Siebbein fortgesetzt hatte, den Sin. frontal. und das Anthrum Highm. comprimirte und in die Nasenhöhle frei hineinragte. — Mikrosk.: Enorme Entwickelung der Talgdrüsen in der Nähe der Neubildung, ohne dass sich indessen irgendwo ein Uebergang in dieselbe constatiren liess. Dagegen ragten grosse Zapfen des corpus mucosum in den Tumor hinein.

5) Frau von 70 Jahren. Grosses Oculo-palpebral-Cancroid linkerseits. Tod. Das sehr tiefe, horizontalovale Geschwür erstreckt sich bis 1 Cm. oberhalb der Braue und 0,5 Cm. unterhalb des unteren Orbitalrandes. Die ganze Orbita mit einer gelblichen, resistenten, den atrophischen Bulbus einhüllenden und in das Anthr. Highm. hineinragenden Gewebsmasse erfüllt. Die Vorderwand jenes Hohlraumes ist enorm verdickt und durch die gleiche Masse ersetzt. Der Fall ist wichtig durch die bedeutende Entwickelung des Neoplasma in den Gesichts- und Schädelknochen, sowie durch ausgedehnte Necrose der Stirnbeine. Mikrosk. zeigt der Tumor die gewöhnliche cancroide Structur.

6) Cancroid vom Unterlide eines Greises. Es besteht aus einem Epithelialgewebe, welches theils in Hohlräume umschliessenden Scheidewänden angeordnet ist, theils compacte epitheliale Anhäufungen bildet. In beiden Fällen sind diese Massen durch Bindegewebszüge von einander getrennt, die gewöhnlich mit indifferenten Elementen infiltrirt, zuweilen auch mit würfelförmigen verästelten Pigmentzellen versehen sind. In den genannten Scheidewänden sind die, meist cylindrischen Zellen entweder concentrisch mit dem Hohlraum, oder concentrisch um einzelne Punkte der Septa angeordnet, wo sie alsdann Perlkugeln bilden, deren centrale Zellen bisweilen Körner und Pigmentschollen enthalten. An an-

deren Stellen bestehen die neoplast. Wände der Hohlräume nur aus einer einzigen Schicht Cylinderzellen. — Dies sind in Kürze die charakteristischen Eigenthümlichkeiten des Befundes, aus welchem mit Evidenz hervorgeht, dass der Ursprung des Cancroids in diesem Falle in den modificirten Schweissdrüsen zu suchen sei.

7) Cancroid des linken Unterlides bei einem kräftigen 50jähr. Manne. Hier ergab die mikroskopische Untersuchung, dass die Neubildung von dem Epithel der Tarsalbindehaut ausgegangen war und sich von hier aus — und zwar sehr wahrscheinlich vermittelst der Lymphwege — auf den Tarsus ausdehnte, woselbst sie durch Mittheilnahme des Meibom'schen Epithels eine bedeutende Entwickelung erreichte. A. Meyer, Florenz.

II. Recueil d'Ophth. von Galezowski und Cuignet. Mai 1879. I. Paris.

1) Ueber Eserin von Galezowski. (Forts.)

Die Wirkung des Eserin gegen Glaucoma ist im Anfange günstig, aber mitunter tritt selbst Verschlimmerung ein. Mauthner's Methode der Sclerotomie nebst Eserineinträufelung kann G. nicht gutheissen. Eserin ist ein Palliativmittel gegen Glaucom.[1] Im Falle des absoluten entzündlichen Glaucoms kann es die Enucleation unnöthig machen. 4) Bei gewissen Iritisformen wirkt Atropin schädlich; Duboisin oder Daturin günstiger, oder der abwechselnde Gebrauch von Eserin und Atropin oder der verlängerte Gebrauch des Eserin. Das hängt von der Varietät der betroffenen Nervenfasern ab.[2] 5) Nach der Staarextraction ist Atropin zu vermeiden und eher als Antiphlogisticum Eserin anzuwenden. 6) und 7) Bei der Alkoholamblyopie sind die Pupillen weit, die Arterien der Netzhaut fadenförmig und die Venen geschlängelt. Durch Eserin — bei passendem Regime — wird die Krankheitsdauer abgekürzt, und ähnlich bei der endemischen Hemeralopie.

---

2) Ueber Accommodation von Dr. Domec. (Schluss.)

---

3) Ueber Duboisin von Dr. Fauquet. (Schluss.)

Das Maximum der Mydriasis dauert länger bei Duboisin, die Mydriasis überhaupt bei Atropin; Duboisin lähmt schneller und länger den Accommodationsmuskel ($^1/_2$ %-Lösung). Wo man die Accommodation lähmen will, ist Duboisin vorzuziehen. Duboisin ist anwendbar, wo Atropin Reizung macht. Innerlich oder subcutan darf man nur mit $^1/_2$ Mgrm. beginnen; für die örtliche Anwendung auf das Auge sind folgende Formeln brauchbar:

Duboisini sulfur. 0,025 bis 0,1
Aq. dest. 10,0 oder
Duboisini sulfur. 0,02
Vaselini 10,0.

---

4) Verletzungen des Auges von Dr. Yvert. (Forts.)

---

[1] Eserin vermochte frische, zum Theil leichte Fälle von Glaucoma acutum abzuschneiden, z. B. die nach der Iridectomie des einen Auges auf dem zweiten gesunden oder die nach Einträufelung von Extractum Belladonnae unter meiner Beobachtung entstanden; war aber völlig machtlos, wenn ein vorher gesundes Auge (bei glaucomatöser Degeneration des anderen) durch einen stürmischen Anfall schon am ersten Tage auf S = $^1/_{200}$ reducirt worden. H.

[2] Oder von mechanischen Verhältnissen. H.

5) Mydriasis der rechten Seite, Hypertrophie der rechten Halsdrüsen, Meningitis spinalis dorsalis. †. Von Dr. Franck Fournet.

„Da der Kranke nicht über Sehstörung klagte, hielten wir es nicht für nöthig, zur ophthalmoskopischen Untersuchung vorzuschreiten."

6) Eitrige Augenentzündung bei einem Erwachsenen von Dr. Fournet.

Irisvorfall durch Eserin und Druckverband, später Atropin geheilt.

6) Pariser Dissertationen.

Fauquet, Duboisin. — Duranthon, Sclerochoroid. post. — Levrier, Accid. ocul. dans les fièvres intermittens. — Vilmain, Accommodation. — Coffenot, Staphyl. post. — Fèvere, Kératocone. — Fribourg, Sutures des plaies de la sclérot. — Batut, Chromatopseudopsie. — Pitois, Jaborandi et pilocarpine. — Kwiatowski, Aff. oc. diabét. — Foxonet, Conj. granul.

H.

III. Annal. d'Oculist. de Warlomont. Bd. 83, Heft 3 u. 4. März-April 1879. (Empfangen den 5./5. 1879.)[1]

1) Die combinirte periphere Lappenextraction von L. de Wecker. (Aus seiner im Druck befindlichen Chirurgie Oculaire. Paris 1879.)

„Die Erfahrung von 130 Jahren (seit Daviel) hat hinreichend den Beweis geliefert, dass je leichter die Linse austritt und je besser die Wunde schliesst, um so schneller die Heilung eintritt und um so glänzender das Resultat ist. Soll uns dies nicht deutlich genug die Richtung angeben, nach welcher wir uns bei den Vervollkommnungsversuchen zu wenden haben? Wir müssen ein Maximum der Wunde suchen unter der Bedingung, dass dies keine Unsicherheit während der Ausführung der Operation bedingt, so dass wir nicht nöthig haben, die grossen Vortheile des Sperrelevateur und der Fixationsinstrumente aufzugeben, und ferner, dass diese Ausdehnung der Wunde in Nichts die exacte Coaptation nach Beendigung der Operation beeinträchtigt. Ich befinde mich hier, wie Sie sehen, in offenem Widerspruch mit Denjenigen, deren Ideal der Operation in der Minimalausdehnung der Wunde liegt, Ausdehnung, die gerade noch das genügende Klaffen zum Austritt des Linsenkerns erlaubt, ohne dass die Wunde einer zu grossen Quetschung ausgesetzt wird. — Ist es uns erlaubt, unaufhörlich Versuche zum Auffinden von neuen Methoden zu machen und kann es billig erscheinen, dass eine neue Generation von Operateuren, die Erfahrungen der competentesten Männer hintenansetzend, sich selbst ein Urtheil verschaffen will? — Als ich 1875 wieder zu dem 4 Mm. hohen Lappen zurückgegangen, hatte ich mir geschmeichelt, dass man diese Extraction verallgemeinern könne und so die Irisexcision eliminiren würde. Leider habe ich einsehen müssen, dass die periphere Lage eines solchen Schnittes trotz der so nützlichen Wirkung des Eserins nicht genügend vor dem Irisvorfall Sicherheit giebt. — — In den zahlreichen Fällen, in welchen die gesteigerte Spannung der Augen mich befürchten lässt, dass die Eserinwirkung ungenügend sein würde, um den Prolapsus zu verhindern, und in denen, in welchen die (geringe oder gar zu weit vorgeschrittene) Staarreife mich Schwierigkeiten für eine vollständige Entleerung voraussetzen lässt, wähle ich die combinirte periphere Lappenextraction; hier

[1] Beigelegt ist das Portrait unseres verstorbenen M. Woinow, nach einer von uns eingesandten Photographie lithographirt. H.

verlege ich Punction und Contrapunction einen Mm. näher der Extremität des Verticaldurchmessers und bilde einen Lappen von 3 Mm. Höhe — genau am oberen Hornhautrande, mit kleiner Irisexcision. — Seit dem 1. Jan. 1877 bis Ende Decbr. 1878 wurden 477 Extractionen mit letztgenanntem Schnitt ausgeführt. Auf diese Zahl kommen 12 Eiterungen. Wenn wir unsere seit 1. Jan. 1869 bis Ende 1876 theils nach v. Graefe, theils mit 2 Mm. hohem Lappen operirten Fälle resumiren, so finden wir 1107 Fälle mit 2,2 % Eiterungen, daher einen etwas schwächeren Procentgehalt; auf der anderen Seite aber wurden die Pupillenverschlüsse von 4,27 % auf 2,49 % reducirt."

2) Ophthalmoscope à double Disque de L. de Wecker.

Identisch mit dem Artikel in Zehender's Monatsbl. 1879, Märzheft. Vergl. unser Märzheft p. 89.

3) Ueber einige Sehstörungen durch Veränderungen der Macula, die man mit dem Augenspiegel nicht sehen kann von Dr. Ch. Abadie in Paris.

Bei Veränderungen der Macula existiren positive Scotome, Mikropsie, Metamorphopsie. In manchen Fällen dieser Art kann man die Veränderungen mit dem Augenspiegel nicht finden. Drei Fälle werden mitgetheilt, wo die Heilung durch Mercurialfriction gelang. [Im Archiv f. Augenheilk. VIII, 2, p. 182 sind gleichfalls derartige Fälle mitgetheilt; einer, wo es erst nach sieben Jahren gelang, die Ursache des Scotoms mit dem Augenspiegel festzustellen.]

4) Ueber Glaucom von Demselben.

Prüft die herrschenden Theorien, entscheidet sich für die von Donders (Secretionsneurose) und verwirft die Sclerotomie.

5) Die Trichiasisoperation von Warlomont.

Herr Planchon, Militärarzt in Algier, beschreibt eine Trichiasisoperation (Recueil des mémoires de méd. chir. milit. 1879, Jan.-Fevr.), welche der von Wecker (Centralbl. 1879, p. 114) sehr ähnlich ist. Warl. tadelt die unauslöschlichen Narben und empfiehlt die Lebrun'sche Modification der Operation von Anagnostakis. Ein bis zwei Mm. oberhalb des Ciliarrandes wird die Cutis des Oberlides durchschnitten und nach oben lappenförmig von der Unterlage abgetrennt, hierauf 4—5 verticale Catgutfäden durch Ciliarrand der Cutis und durch Orbicularis bis zum Niveau des Knorpels und bis zum oberen Rande desselben durchgeführt und geknotet, die Hautlappen lässt man einfach darauf zurückfallen.

6) Eine Hohlnadel zur Sutur von Warlomont.

Nach dem Modell Déroubaix, für 20 Frcs. zu haben bei M. Dénis, 79, Marché aux Herbes à Bruxelles.

7) Ueber die Physiologie der Schrift von Javal. (Forts.)

8) Graduirte Lanzen von Warlomont.

Von W. bereits vor acht Jahren nach demselben Princip construirt, wie von Dor kürzlich (vergl. Centralbl. 1879, p. 129). Sein Stiel hat Stützpunkte für Daumen-, Zeige- und Mittelfinger, wie bei manchen Federhaltern. H.

IV. Archiv f. Augenheilkunde von Knapp u. Hirschberg, VIII, 2. (Fortsetzung).

1) **Ueber das Aderhautsarcom im kindlichen Alter** von M. Landsberg in Görlitz. (Arch. f. Augenh. VIII. 2. 144—149.)

In aetiologischer Beziehung und besonders mit Rücksicht auf die Cohnheim'sche Hypothese von der embryonalen Anlage der Geschwülste erscheinen Tumoren und speciell das Aderhautsarcom des kindlichen Alters besonders wichtig.

Bei einem 8jähr. kräftigen Knaben zeigte sich eine mit geringen Reizerscheinungen verbundene rechtsseitige Augenentzündung, die nach 2 Monaten zur totalen Erblindung des rechten Auges führte. Ausser einer frischen Iritis mit hinteren Synechien und mittelweiter Pupille sah man die Netzhaut in toto bis dicht an die hinteren Linsenkapsel hervorgedrängt, jedoch weder flottirend, noch mit Knoten bedeckt, den intraocul. Druck um eine Spur erhöht. Der Bulbus wurde wegen vermeintlichen beginnenden Netzhautgliom enucleirt. Die Section ergab indess ein vom innern unteren Bulbusabschnitt ausgegangenes Ciliarsarcom, welches sich längs der hinteren Linsenkapsel bis zur Ciliargegend der entgegengesetzten Seite verbreitet hatte; der entsprechende Netzhautabschnitt ebenfalls sarcomatös degenerirt, bildete mit der Aderhaut eine Geschwulstmasse, die Retina nur in ihrem äusseren Abschnitte annähernd normal geschichtet. Der Ausgangspunkt lag in der Bindegewebsschicht dicht von aussen von der Choriocapillaris; ausser der Hauptgeschwulst (von 5,5 Mm. Ausdehnung) die aus 2, durch einen mikroskopischen Spalt getrennten Lappen bestand, fanden sich einzelne disseminirte mikroskopische Sarcomheerde an benachbarten Aderhautpunkten. — Verf. vermuthet, dass die Faltenbildungen der embryonalen Netzhaut und besonders die sogen. Ciliarfalte zu einer solchen Unregelmässigkeit in der Entwickelung (spindelzell.) der Elemente der Aderhaut Anlass gegeben haben könnten. — Nach $1^1/_2$ Jahren noch kein Recidiv. L.

---

2) **Beiträge zur Pathologie der Linse.** Von Prof. Adamük in Kasan. (Arch. f. Aug. VIII. 2. 150—166.)

Verfassers Bericht erstreckt sich auf 197 Fälle von Linsenkrankheiten ($6^0/_0$); ausser 1 Falle von traumatischer Aphakie wird ein Fall von spontaner doppelseitiger Linsenluxation bei M $^1/_2$ angeführt und letztere von einer durch das hintere Staphylom bedingten abnormen Spannung der Zonula Zinnii hergeleitet. Aus 2 Fällen von catar. capsul. congenital., deren Extraction Cyclitis (?) mit schliesslichem Resultate S $^1/_{20}$ folgte, glaubt Verf. schliessen zu können, dass der Zustand des Auges und des Organismus den ungünstigen Operationsverlauf verschuldet (was abgesehen von den sonstigen Erfahrungen bei der Extraction gerade durch die Schilderung des Operationsverlaufes nicht überzeugend dargethan ist. Ref.).

Auch in den beiden unglücklich endenden Fällen von cataracta zonul. congen. (unter 13 beobachteten und 12 operirten) nach Discission resp. Discission mit Linearextr. würdigt Verf. weniger die Folgen des operativen Eingriffs, als allgemein oculare und allgemeine, übrigens nicht näher angedeutete Verhältnisse. Von 19 traumatischen und nach Entzündungen entstandenen Catar. wurden 6 erfolgreich operirt (3 discidirt, 3 extrahirt). 4mal entwickelte sich bei entzündlichen Cataracten späterhin auch auf dem zweiten Auge eine catar. cortical., was Adamük auf die Vermuthung bringt, dass es sich hier um eine sympathische Linsenerkrankung handelt (näher liegt die Annahme einer Chorioiditis! Ref.). Catar. cortical. resp. senilis kamen in 163 Fällen ($5^0/_0$ aller Kranken) vor. Aetiologisch ist zu erwähnen, dass bei den Tataren frühzeitige Cataract

viel häufiger beobachtet worden, als den übrigen Nationalitäten und dass ein grosser Theil der Cataractösen Feuerarbeiter waren, während bei den Mongolen, wegen ihrer mehr Schutz gewährenden schmal geschlitzten Lider, Catar. sehr selten vorkommt." (Schluss der Arbeit folgt.) L.

---

3) **Casuistischer Jahresbericht für 1878 aus Dr. Hirschberg's Augenklinik.** (Arch. f. Aug. VIII. 2. 166—191).

Aus einem Krankenmaterial von 3683 Patienten (darunter 225 klinischen) werden 27 seltene oder besonders interessante Fälle angeführt. Von Nervenkrankheiten 4 Fälle:

Herpes zoster frontal. mit neuroparalytischer Hornhautzerstörung. Eine 54jähr. früher hemiplectische Person wurde 10 Jahre nach einem leichten Schlaganfall von rechtss. Herp. zost. front. und neuroparalyt. Ophthalmie und fast völliger Erblindung des rechten Bulbus befallen; das Hornhautgeschwür war nach 5 Wochen mit einem kleinen centralen Irisprolaps und Abflachung der Cornea geheilt; der Bulbus wurde sehr weich; die halbseitige Anaesthesie des Kopfes und des Bulbus unverändert.

In einem zweiten Falle von traumatischer Lähmung des N. opticus, oculomotor. abducens und der Ciliaräste des Trigeminus (mit Haemorrhagien der Netzhaut und des Glaskörpers) trat 10 Monate nach der Verletzung die neuroparalyt. Keratitis ein, die anfangs sich zurückgebildet hat, aber nach 3 Monaten, bei Fortdauer der anaesthesia corneae, recidivirt ist (übrigens dann stillstand). Sehr interessant ist der Verlauf einer multiplen Nervenlähmung in einem dritten Falle (50jähr. Mann), wo die Ophthalmoplegie mit einer rechtsseitigen Abducensparalyse und Lähmung des Sphincter pupillae und des Accomodation debutirte, nach 6monatlichem Bestande vollständige rechtsseitige Oculomotoriuslähmung und anaesthesia corneae et conj. bulbi und 4 Wochen später linksseitige Abducenslähmung. In einem vierten Falle von leichter paresis n. abducentis et oculomotor. specif. derselben Seite wird durch die Aufzeichnung der Blickfeldgrenzen die Motilitätsstörung am Besten illustrirt.

5. Cataracta diabet. dupl. bei einem 28jähr. durch Kapselpunction und später Linearextr. durch Lanzenschnitt (ohne Iridect.) gut geheilt. 6. Fall von Netzhautblutung mit unscheinbarer retinitis bei Haemophilie. 7. Embolia art. centr. ret. dextr. bei einem 74jährigen (fadenförmige Arterien, leichtes Pulsiren des Hauptastes bei Druck auf den Bulbus, weisser Sehnerv, milchige Trübung der Netzhaut zwischen Sehnerv und Macula). Später zeigte auch das linke Auge wiederholte Anfälle von transitorischer Erblindung ohne ophthalm. Befund. 8. Ein früher von Pufahl (im VII. Bande desselb. Arch.) mitgetheilter Fall von scotoma centr. station. oc. utr. mit weisslichen Papillen, normalen G.-F.-Grenzen und Sc $^1/_{12}$ wurde später, als ein an Sehnervenatrophie leidender Vetter dieses Pat. behandelt wurde, als hereditär erkannt. 9. Papillitis nephritica, bei welcher trotz anfänglicher Zunahme der papillitischen und nephritischen Erscheinungen Heilung der Netzhautveränderung ($S = 1$) eintrat. 10—12. Drei Fälle von neuroretinitis und retinitis specifica. 13. Bleiamaurose bei einem 17jähr. während 4 Jahre in einer Schriftgiesserei beschäftigten Mädchen; die doppelseitige Sehnervenatrophie war Ausgang einer Papillitis. — 14. In einem Falle von acuter „Schnapsamaurose" wurde eine erhebliche Besserung (von den Finger excentr. auf 1—2' bis Finger 12') durch einfache Enthaltsamkeit erzielt. 15. Zwei Fälle von stationärer Sehnervenatrophie ohne Centralscotom mit erheblicher Eingengung des Gesichtsfeldes und weisser Verfärbung des Sehnerven, in dem einen

Falle laut directer Beobachtung wenigstens $7^1/_2$ Jahre unverändert, in dem zweiten mit Pannus trachomaticus, Trichiasis etc. complicirten Falle trat sogar während 4jähr. Beobachtung eine nicht unerhebliche Erweiterung des Gesichtsfeldes ein. Von Chorioretinitis latens (17—19) wird ein sehr instructiver Fall beschrieben, wo bei einem 51jähr. in Folge von Kriegsstrapazen ein einseitiges centrales Scotom ohne ophth. Befund sich fand und sich nach Monaten wieder ziemlich vollständig zurückbildete. Nach 7 Jahren zeigte sich ein grösseres pericentrales Scotom, entsprechend massenhaften chorio-retinitischen Heerden zwischen Opticus und mac. lut.; ferner links, wo der innere-untere Quadrant vollständig fehlte, Synchisis scintillaus, ebenfalls alte und frische chorioretinitische Heerde. Nach vorübergehender Lichtung des Scotoms traten zuerst rechts, dann links starke centrale Netzhautblutungen, die sich nur unvollkommen resorbirten. Aehnlich verliefen die beiden anderen Fälle, wo das Ophthalmoskop Anfangs die subjectiven Erscheinungen nicht aufzuklären vermochte und erst nach 2 Jahren sich exquisite Veränderungen in den hinteren Netzhautschichten zeigten. 20. Dauernde Heilung einer capillaren Thränensackfistel mittelst des Paquelin'schen Thermokauter. 21. An Mumps der Thränendrüsen, womit Verf. die nicht eiternde Entzündung der Thränendrüse bezeichnet, wurde ein 15jähr., sonst gesundes Mädchen behandelt, bei der das Leiden doppelseitig auftrat; während linkerseits die Schwellung sich vollständig zurückgebildet hat, nahm sie rechterseits zu, verdrängte den rechten Bulbus nach unten und änderte sich in den nächsten Monaten wenig. 22. Vaccinepusteln auf den Lidern, durch zufällige Uebertragung von vaccinirten Kindern entstanden, mit Randinfiltraten und Chemosis conj. 23. Spontane Entleerung eines retrobulbären Abscesses. 24—25. Je ein Fall von Anophthalmus und Microphthalm. congen. 26. Ein Fall von Aderhautsarcom bei einer 62jähr. Patientin, ausgehend von der lateralen Hälfte der Aderhaut zwischen Aequator und Ciliargegend. Das Auge war äusserlich vollkommen reizlos, der intraoculare Druck schwach verstärkt; der Tumor mit Sclera und Retina fest verwachsen, war zweibucklig, hell, vorn pigmentirt; Papille, Opticus und Sclera normal. 27. Oelcyste der Orbita. Eine kirschgrosse, fluctuirende Geschwulst oberhalb des innern Winkels erweist sich bei der Punction als Cyste der Obita und enthält ausser Zellen, Detritus und Fettkörnchen hauptsächlich freie Fetttropfen, die fast reines Oel darstellen. Die Cyste selbst, am Nasenbein fest fixirt, wird exstirpirt. L.

V. Zehender's Monatsbl. für Augenheilkunde. Maiheft 1879.

1) **Die combinirte periphere Lappenextraction** von L. de Wecker.

Identisch mit dem Artikel in Annales d'Oculist. Band 81, 3 u. 4. (Siehe oben p. 144).

2) a) **Ein Granulationssarcom der Conj. bulbi** bei einem 50jähr. seit 12 Jahren Granulösen, bohnengross, die vordere Grenze 1,5 Mm. vom Hornhautrande entfernt; das mikroskopische Bild erinnerte an Saemisch's Abbildung einer Granulation der Conj. b) **Ein intraocularer „Tumor"**. Es ist ein Product von Iridochoroïditis mit Netzhautabhebung. „Die Geschwulst dürfte als Analogie zu den Keloïden aufzufassen sein. Auf eine destruirende Entzündung folgte Vernarbung und excessive Wucherung der Narben." Dr. Falkson, Ass. von Dr. Schnellen in Danzig. H.

Referate.

1) **Studien über angeborene Farbenblindheit** von Hermann Cohn, Dr. med. et phil., Professor an der Universität zu Breslau. Mit 5 Figuren in Holzschnitt und einer lithographirten Tafel. Breslau 1879. Verlag von F. Morgenstern (Schluss. Vgl. das vorige Heft).

Im Beginne des März 1878 reiste ich nach Breslau zu Prof. Cohn, um sein Verfahren bei der Untersuchung der Farbenblinden zu sehen. Ich war bei der speciellen Untersuchung einiger Farbenblinden anwesend und kann die Allseitigkeit und die minutiöse Genauigkeit seiner Untersuchung nicht genug hervorheben.

Für jeden Farbenblinden war zur Ausfüllung ein Fragebogen, den Cohn sich construirt hatte, mit 27 Rubriken, von denen einige mehrere Unterabtheilungen hatten. In diesen Rubriken wurde aufgeführt sowohl das Resultat von der Untersuchung des Farbensinnes nach einer Menge verschiedener Methoden, als auch, ob die beiden Augen oder nur das eine Auge farbenblind war, die Farbe der Iris und der Haare, die Pupillendistanz, die Refraction und Sehschärfe, der Augenspiegelbefund etc.

Indem ich für die grosse Menge interessanter Einzelheiten auf das Buch selbst hinweisen muss, erlaube ich mir einige der Resultate hervorzuheben.

In allen Fällen waren beide Augen farbenblind.

Während früher einzelne Forscher gemeint haben, dass die Farbenblindheit bei blauen Augen häufiger als bei braunen Augen vorkam, scheint den Untersuchungen Cohn's zufolge ein solches Verhältniss nicht stattzufinden.

Niemetschek hatte (Prager Vierteljahrschr. 1868, Bd. 100, p. 224), auf die Untersuchung einiger Farbenblinden gestützt, die Hypothese aufgestellt, dass der Sitz der Farbenempfindung in den vorderen Windungen des grossen Hirns liege. Darum sollte auch, meinte er, bei Farbenblinden eine Verkümmerung der zwischen den Augenhöhlen eingeschobenen Stirnpartien bestehen, wodurch bei Farbenblinden eine kürzere Pupillardistanz als bei Nicht-Farbenblinden bewirkt werden sollte, und, sagt Aubert (Physiologische Optik, Graefe-Saemisch, Handbuch der gesammten Augenheilkunde, Bd. 2, p. 566): „Weitere Untersuchungen und Beobachtungen in grosser Ausdehnung werden zur Prüfung dieser an und für sich nicht unwahrscheinlichen Hypothese Niemetschek's anzustellen sein.“ Cohn's Untersuchungen geben nun mit Bestimmtheit an, dass bei Farbenblinden die Pupillardistanz nicht kleiner ist als bei Nicht-Farbenblinden, und dass die Theorie Niemetschek's also grundfalsch ist.

Zwischen Refraction und Farbenblindheit existiren keine Beziehungen.

Die Sehschärfe leidet bei der Farbenblindheit nicht.

Der Augenspiegel ergiebt nichts Abnormes bei den Farbenblinden.

Durch eine exacte Analyse jedes Falles ist Cohn zu der Ueberzeugung gekommen, dass jeder Rothblinde auch grünblind, und jeder Grünblinde zugleich rothblind ist, und dass, wo Blaublindheit existirt, auch Gelbblindheit besteht, und umgekehrt.

Von den 100 als farbenblind Notirten ergaben sich 80 nur als rothgrünblind, 12 zugleich als blaugelbblind, also total farbenblind, insofern ihre Auffassung jeder Grundfarbe eine mangelhafte war, 5 sind als blaugelbblind aufgeführt, aber auch in diesen Fällen wurden geringe Abnormitäten auch für die anderen Farben gefunden; 3 nennt Cohn Aggravanten, d. h. er nimmt an, dass ihr Farbensinn nur herabgesetzt ist, hat aber den Verdacht, dass sie ihre Fehler

übertreiben. Diese drei sogenannten Aggravanten dürften wohl kaum als Farbenblinde aufgeführt sein.

Verkürzung des Spectrums wurde mit Sicherheit nur bei 2 Rothgrünblinden und bei 1 Totalfarbenblinden gefunden, bei Allen nach dem rothen Ende.

Cap. 9 bespricht die Simulation und die Aggravation. Alle gefundenen Farbenblinden konnten Stilling's Tafeln lesen, wenn sie durch ein rothes Glas sahen. Sollte also Jemand behaupten, er könne diese Tafeln durch ein rothes Glas nicht lesen, dann würde man Grund haben, an Simulation zu denken.

Um Simulanten zu entdecken, hat Stilling neuerdings einige specielle Tafeln construirt. Sie sind seinen früheren Tafeln ähnlich; nur sind die Vierecke, welche die Buchstaben bilden, ein wenig heller als die anderen Vierecke, so dass sie mit Leichtigkeit von jedem Farbenblinden gelesen werden können.

Cohn hat übrigens die Meinung, dass die Anwendung einer grossen Zahl von Untersuchungsmethoden den besten Schutz gegen Simulation verschafft. Bei der Anwendung von nur einer einzelnen Methode ist natürlicher Weise die Möglichkeit, den Untersucher zu täuschen, eine grössere, als wenn man nach einer grossen Zahl von Methoden untersucht; im letzten Falle nämlich muss der Simulant feinere optische und physiologische Kenntnisse haben, um sich nicht in Widersprüche zu verwickeln.

Die Aggravation nachzuweisen hat Cohn sehr schwer gefunden.

Cap. 10 handelt von der Unheilbarkeit der Farbenblindheit. Wie bekannt, hat Dr. Favre zu Lyon die Meinung, dass die Farbenblindheit bei sorgfältiger Uebung und Unterricht gehoben werden kann. Dies scheint gewiss a priori unwahrscheinlich. Indessen ist es sehr zu empfehlen, dass allen Schülern, auch denen, die farbenblind sind, Gelegenheit gegeben wird, den Farbensinn, den sie haben dürften, zu üben und entwickeln. Die Frage, ob in dieser Weise die Farbenblindheit geheilt werden kann, kann nur nach jahrelanger Uebung und Unterricht entschieden werden. Cohn hat von seinen Farbenblinden 32 wiedergesehen, nachdem sie sich in $^1/_2$—$^3/_4$ Jahren fleissig geübt hatten. Sie machten in der That nicht mehr so grobe Fehler als früher. Bei jedem Einzelnen konnte aber Cohn nachweisen, dass dies nur auf einer feineren Taxation der Helligkeiten der verschiedenen vorgelegten Farben beruhte.

In Cap. 11 ist ein forensischer Fall angefügt: Ein Locomotivführer, der seit 30 Jahren im Dienste war und niemals einen Fehler gemacht hatte, wurde als farbenblind aufgefunden und folglich aus dem Dienste entlassen. Er behauptete, er habe sich erst vor zwei Jahren die Farbenblindheit im Dienste zugezogen und verlangte eine hohe Geldentschädigung. Die Sache kam vor das Appellationsgericht und es wurde Cohn übertragen, ein Gutachten über die Frage abzugeben, ob die Farbenblindheit des Locomotivführers angeboren oder acquirirt sei. Nach einer lange dauernden minutiösen Untersuchung construirte Cohn seine Praemissen, deren Conclusion ist, dass die Farbenblindheit des Klägers eine angeborene und nicht eine später erworbene war.

Cap. 12 enthält eine Abhandlung von der „nicht geschichtlichen" Entwickelung des Farbensinnes. Sie ist wesentlich gegen Dr. Magnus gerichtet, der, wie bekannt, weil bei den Dichtern des Alterthums die Ausdrücke für Grün und Blau fehlen, annimmt, dass man zu dieser Zeit diese Farben nicht empfunden hat, und dass diese Grün- und Blau-Empfindung erst später sich entwickelt habe.

Zum Schluss folgt eine Uebersicht aller bei der Untersuchung gewonnenen Resultate.

Es giebt, soweit mir bekannt, in der ganzen Literatur der Farbenblindheit

keine Arbeit, die eine so grosse und so umständliche Reihe von Untersuchungen enthält, wie dies werthvolle Werk von Cohn.

Das Buch hat 288 Seiten gr. 8 und ist in typographischer Hinsicht schön ausgestattet. Daae.

2) Ueber Farbenblindheit von Dr. A. v. Reuss in Wien (Wiener Klinik V, 3. März 1879, p. 64—100).

Dem Arzt, welcher sich über die brennende Tagesfrage der Farbenblindheit auf eine einfache und bequeme und dabei vollständige Weise (sei es mit Rücksicht auf die physiologische Theorie, sei es auf die praktische Prüfung) unterrichten will, kann diese Schrift auf das Wärmste empfohlen werden.

Für die Leser unseres Centralblattes, welche den neuen Veröffentlichungen über Farbenblindheit mit Aufmerksamkeit gefolgt sind, wollen wir nur den folgenden Passus hervorheben: Im Jahre 1876 erschien eine Verordnung des österreichischen Handelsministeriums, welche lautet: „Personen, die wegen Kurzsichtigkeit oder Farbenblindheit zur Wahrnehmung der Signale nicht geeignet sind, dürfen beim executiven Dienste nicht in Verwendung genommen werden.“ Daraufhin wurden nun auch an den Bahnen Untersuchungen ins Werk gesetzt, und es liegt eine Zusammenstellung der bis Ende 1877 erhaltenen Resultate vor. Dr. Gintl, Centralinspector der Lemberg-Czernowitzer Bahn, hat sich der sehr dankenswerthen Mühe unterzogen, an sämmtliche deutsche und österreichische Bahnverwaltungen Anfrageschreiben über die bisherigen Ergebnisse ihrer Untersuchungen zu richten und hat die erhaltenen 46 Antworten tabellarisch zusammengestellt. Nach diesen wären 41,444 Individuen untersucht worden, unter welchen sich 319 in höherem oder niederem Grade Farbenblinde befanden, d. i. 0,769 $^0/_0$, eine verblüffend kleine Zahl, von der 0,879 $^0/_0$ auf Deutschland, 0,489 $^0/_0$ auf Oesterreich-Ungarn entfallen. Das Maximum betrug 2,15 $^0/_0$ bei der Berlin-Hamburger Bahn; die Berlin-Stettiner hatte unter 2910 Personen nur 3 (0,10 $^0/_0$), die österreichische Rudolfsbahn unter 1678 Personen nur einen Farbenblinden, also 0,06 $^0/_0$ etc. Wie so die gewaltige Differenz mit den von Augenärzten gefundenen Zahlen entsteht, darüber belehren uns die mir durch die Freundlichkeit Dr. Gintl's zur Einsicht vorliegenden Originalantworten, aus denen die wichtigsten Daten der genannten Tabelle beigegeben sind. Da ist von Blaurothblinden, Blauschwarzblinden, Grünblaublinden, Violettschwarzblinden, Gelbrothblinden etc. die Rede auch dort, wo Stilling's Tafeln nicht benutzt wurden, die zu derlei Missverständnissen hätten Anlass bieten können; ein Beweis, dass die Untersuchenden nicht verstanden, um was es sich handle. Der grössere Theil dieser Untersuchungen ist also werthlos.[1]

Ich selbst beschäftige mich seit längerer Zeit mit Untersuchungen von Eisenbahnbediensteten, von denen ich Ihnen jedoch, da sie noch lange nicht abgeschlossen sind, nur einige Hauptresultate mittheilen will. Von 593 Untersuchten sind 10 oder 1,68 $^0/_0$ vollständig, 9 oder 1,51 $^0/_0$ unvollständig farbenblind. Also im Ganzen 3,2 $^0/_0$, wozu noch 14 Personen mit schwachem Farbensinn kommen.

[1] Allgem. med. Central-Zeitung, Jahrg. XLVIII, Stück 6. Nach der beim Reichseisenbahnamt stattgehabten Zusammenstellung der an den deutschen Eisenbahnbeamten vorgenommenen Farbenuntersuchungen sind im Durchschnitt farbenblind; 0,44 $^0/_0$ der Stationsbeamten, 0,90 $^0/_0$ der Rangirer, 0,45 $^0/_0$ der Zugbegleitungsbeamten, 0,85 $^0/_0$ der Locomotivbeamten, 0,30 $^0/_0$ der Bahnmeister, 0,90 $^0/_0$ der Bahnwärter, 0,62 $^0/_0$ der Weichensteller.

3) Ueber die Verwerthbarkeit der Corrosion in der mikroskopischen Anatomie von Dr. R. Altmann. Arch. f. mikrosk. Anatomie, B. 16, S. 471—507, mit 3 Tafeln.

A. hat sich bemüht, die in der makroskopischen Anatomie schon lange mit Vortheil verwendete Corrosionsmethode auch für die Histologie nutzbar zu machen. Insofern als auch einige Gewebe des Auges mit dieser neuen Methode geprüft wurden, und sich hierbei einzelne neue Befunde ergeben haben, verdient diese Arbeit auch die specielle Aufmerksamkeit der Ophthalmologen. A.'s Methode besteht darin, dass er die darzustellenden Räume mit Oel füllt, entweder durch Injection oder blosse Imprägnation, dann das Oel durch 1 Proc. Ueberosmiumsäure härtet und schwärzt und zuletzt die betreffenden Gewebe durch die käufliche Aqua Javelli der Corrosion unterwirft.

Die isolirte Darstellung der Gefässschichten der Chorioidea und Iris durch Oelinjection lehrt zwar nichts neues, bietet aber ein bequemes Mittel, um in sehr pigmentreichen Aderhäuten die Anordnung und Grösse der Gefässmaschen etc. zu demonstriren.

Viel complicirter und mühsamer ist die Methode der Fettimprägnation der Gewebe. Dieselbe besteht darin, dass ein Volum Olivenöl etwa mit der Hälfte des Volums absol. Alkohols und ungefähr ebensoviel Aether gemischt wird. Die Imprägnation findet dann so statt, dass diejenigen Bestandtheile des Gewebes, welche in den Bestandtheilen der Oelmischung löslich sind, also vor allem das Gewebwasser von der Oelmischung aufgenommen werden, und dass dafür die letztere das Gewebe durchtränkt. Bringt man nun das Gewebe aus der Oelmischung in Wasser, so wird Alkohol und Aether vom Wasser aufgenommen, und das Oel im Gewebe niedergeschlagen. Nach Härtung und Schwärzung des Oels in Ueberosmiumsäure gelingt es leicht, dasselbe in den Formen, die es innerhalb des Gewebes angenommen hat, durch Aq. Javelli zu isoliren.

Von Epithelien (Cornea, Chorioidea) imprägnirt sich zunächst die Kittsubstanz der Epithelzellen und stellt sich nach der Corrosion als polygonales Netzwerk dar. Sehr schön lassen sich ferner durch diese Methode die bekannten verästigten und untereinander zusammenhängenden Figuren der sog. Hornhautkörperchen isolirt gewinnen. Die noch schwebende Frage, ob die von diesen Figuren eingenommenen Räume der Hauptsache nach von Flüssigkeit erfüllt sind, oder von den protoplasmatischen Fortsätzen der Hornhautzellen ausgefüllt werden, kann durch diese Methode nicht entschieden werden, da mit Lymphe gefüllte Hohlräume und protoplasmatische Substanzen sich in Bezug auf die Fettaufnahme bei der Imprägnation sehr nahe stehen. Wurde die Hornhaut zuerst durch centrale Aetzung mit dem Höllensteinstift in Entzündung versetzt, und dann die Imprägnation und Corrosion vorgenommen, so fanden sich an Stelle der bekannten und charakteristischen sternförmigen Figuren unförmliche Körper, deren Ausläufer ihre Continuität verloren haben und in rundliche Stücke zerfallen sind. Die durch die Fettimpregnation erhaltenen Bilder „liefern beim Vergleich der normalen und gereizten Hornhaut den entschiedenen und sehr objectiven Beweis, dass durch die Reizung die Cornealkörperchen wesentliche Veränderungen eingehen."

Bei der Oelimprägnation der Chorioidea des Rindes gelang es A., grössere flächenartig ausgebreitete und zusammenhängende Netze zu isoliren, welche „auf den ersten Blick das Bild von Lymphcapillaren darboten", und zwischen Choriocapillaris und Tapet eingeschaltet waren (somit wohl in den Lücken jenes zarten elastischen Fasernetzes gelegen sein dürften, welches dem vom Ref. beschriebenen subcapillaren Endothelhäutchen unmittelbar anliegend zwischen der Capillarschicht und dem Tapet seinen Platz findet).

In der Netzhaut hat A. durch Oelimprägnation zweierlei Arten von zusammenhängenden Netzen dargestellt, welche er für Lymphcapillaren erklärt: 1) solche mit lang gestreckten Maschen, welche den Spalten zwischen den Bündeln der Sehnervenfasern entsprechen und schon von den Einstichinjectionen her bekannt sind, und 2) solche, welche ein unregelmässiges „krauses" Ansehen darbieten und der Zwischenkörnerschicht angehören. Die vielerlei kleinen Vortheile und Handgriffe, welche zum Gelingen dieser Methode erforderlich sind, müssen im Original nachgesehen werden. H. Sattler.

Neue Apparate, Instrumente, Medicamente.

1) Mittheilungen[1] aus der Augenheilanstalt zu Zittau von Dr. Otto Just.

Von Herrn E. Merck in Darmstadt erhielt ich vor vier Wochen Muster eines von ihm dargestellten Eserinum salicylicum, welches meine volle Aufmerksamkeit verdient. Dasselbe ist krystallisirt und zwar in nahezu farblosen glänzenden nadelförmigen Krystallen, welche heute noch unverändert sind; es ist weniger leicht in kaltem, ganz gut aber in heissem Wasser löslich und scheidet sich bei 1 % Lösung auch nach dem Erkalten nicht aus. Eine in blauem Glase aufbewahrte Lösung von 1 : 100 war nach 15 Stunden schwach rosa gefärbt, welche Färbung heute kaum intensiver geworden ist, während eine Lösung des schwefelsauren Salzes rasch dunkelroth wurde.

Ein Tropfen der 1 %-Lösung in ein emmetropisches Auge eingeträufelt hatte nach 1/4 Stunde enorme Myosis zur Folge, aus der Emmetropie war Myopie von 8,0 D. geworden, welche etwa drei Stunden anhielt und erst am anderen Tage ganz verschwunden war. Bei einer Kranken, welche an Mydriasis mit Paresis oculomotorii litt, hielt die myotische Wirkung meist bis zum anderen Tage an, während sich die Wirkung des schwefelsauren Salzes als rascher vorübergehend erwies.

Herrn E. Merck's Eserinum sulphuricum ist übrigens jetzt auch bedeutend besser als früher. Ein am 28. Februar bezogenes Quantum ist heute, am 8. Mai, noch ganz trocken pulverförmig und nahezu farblos.

Der Güte Herrn Merck's verdanke ich auch noch Muster der nachstehenden Mittel, über welche einige Bemerkungen gestattet seien.

Atropinum salicylicum, in der Wirkung anscheinend nicht verschieden vom sulphuricum. Die Lösung hielt sich wochenlang klar, ohne die bekannten Niederschläge des sulphuricum.

Pilocarpinum salicylicum erwies sich in Lösung 1 : 50 minder sicher als das aus gleicher Quelle bezogene muriaticum; die gleiche Quantität an demselben Individuum angewendet, brachte viel wenigen Schweiss und langsamer, hatte auch bezüglich der ekelerregenden Wirkung keinen Vorzug.

Stifte von Cuprum salicylicum habe ich, da hier wenig Trachome vorkommen, erst einmal versuchen können, daher ich mir kein Urtheil getraue; mir schien die Anwendung weniger zu schmerzen, als die Anwendung schwefelsaurer Kupferkrystalle.

2) Verzeichniss ophthalmologischer Apparate, angefertigt von Dr. B. Kagenaar, Custos am physiolog. Laboratorium zu Utrecht. (Ref. v. Baumeister.) (Fortsetzung; vgl. Centralbl. 1879, p. 89.)

Ophthalmostatometer zur Bestimmung der exorbitalen Protrusion des Bulbus nach Snellen. Zwei durch einen Querstab verbundene Stäbchen werden

[1] Originalmittheilung. Die Red.

an den inneren, beziehungsweise äusseren Orbitalrand angelehnt und eine an den Querstab angebrachte Stütze nach unten verschoben, bis sie auf den durch das Augenlid bedeckten vorspringenden Bulbus sanft andrückt. Mittelst eines Visirs kann der Abstand vom Hornhautscheitel und Orbitalrand direct abgelesen werden. (Handbuch von Graefe u. Saemisch III. S. 199.)

Apparat zur Bestimmung der Kopf- und Augenbewegungen bei veränderter Blickrichtung. (A. f. O. XXI. 1, S. 131.)

Ein hölzernes Stäbchen trägt an dem einen Ende ein Mundstück, an dem anderen einen mit verschiebbarem Visir versehenen Bogen, der um eine durch den Drehpunkt der Augen gehende Axe drehbar ist. Durch die zur Einstellung auf einen bestimmten Punkt vor und nach der Kopfbewegung erforderliche Verschiebung des Visirs lässt sich der Grad der Kopfbewegung ablesen. (6 Fl.)

Controlapparat des Donders'schen und Listing'schen Gesetzes. (Noch nicht beschrieben.) Nach Donders.

Ein hölzernes Stäbchen trägt an einem Ende ein Mundstück, an dem anderen einen gefärbten Bandstreifen, der um eine durch den Drehpunkt der Augen gehende Axe beweglich ist. Nach Fixation längs der Axe sieht man, wenn man jetzt das andere Ende des Streifens fixirt, das Nachbild in der Verlängerung des Streifens (Listing'sches Gesetz), von einigen Metern befindlichen runden Scheibe mit horizontaler Lichtlinie und randständigen Einkerbungen zur Ausspannung von Mittellinien. (50 Fl.)

Volkmann'sche Scheiben, zur Bestimmung des Winkels der Trennungslinien, auf einer Tafel vereinigt, nach Donders. (7,5 Fl.)

Dieselben von Glas, um die parallele Stellung der Blicklinie zu erleichtern. (15 Fl.)

Stereoskop mit drehbaren Spiegeln zur Bestimmung der Trennungslinien bei verschiedenen Convergenzgraden. (30 Fl.)

Isoskop nach Donders. (A. f. O. B. XXI, S. 106.)

Besteht aus Kopfhalter und Rahmenapparat. Der Apparat dient dazu, den Winkel der verticalen und der horizontalen Trennungslinien, sowohl für sich allein, als gleichzeitig zu bestimmen, bei jeder Neigung der Blickfläche und jeder Convergenz der Blicklinien. (175 Fl.)

Rahmengestell nach Donders, worin sich zwei verticale und zwei horizontale Fäden in allen Abständen von einander um ihren Mittelpunkt drehen lassen; auf eichenem Fuss. (45 Fl.)

Perimeterbogen mit schematischer Projectionsfläche.

Hinter einem Kreisbogen von 180° befindet sich eine Tafel, auf welche die bei dem Bogen bestimmten Grenzen der Gesichtsfelder sofort aufgezeichnet werden. (Handbuch von Graefe und Saemisch III. p. 57.)

3) Die **Berliner Gewerbeausstellung** bietet Denen, welche sich für optische Instrumente interessiren, eine reiche Quelle der Belehrung. Sie steht in dieser Beziehung kaum hinter der Pariser Weltausstellung von 1878 zurück.

Bibliographie.

1) Verhandlungen der physiol. Gesellschaft zu Berlin. Den 10. Mai 1878 spricht Herr Helmholtz Ueber die Bedeutung der Convergenzstellung für die Beurtheilung des Abstandes binocular gesehener Objecte. Die Convergenz ist eines der Mittel zur Beurtheilung der Entfernung, aber eines der unsicheren. — Wenn wir ein Tapeten-Muster vor Augen haben und unsere Augenaxen nicht auf dasselbe Stück, sondern auf benachbarte identische Stücke

des Musters gerichtet sind, so entsteht bekanntlich eine stereoskopische Täuschung: nämlich die stereoskopische Erscheinung eines Tapeten-Musters, das in anderer Entfernung liegt. Ich habe gewöhnlich die Augen auf einen Punkt convergiren lassen, der weiter von mir entfernt war, als die Ebene der Tapete. Es muss dazu eine Tapete benutzt werden, deren identische Partien nicht weiter von einander abstehen, als die Drehpunkte der beiden Augen von einander entfernt sind; dann kann man convergirende (oder allenfalls schwach divergirende) Augenaxen anwenden. Dasselbe Phänomen kann man aber auch hervorbringen durch Convergenz der beiden Augenaxen nach einer Ebene, die uns näher steht als die des Tapeten-Musters.

Die Vorstellung von der Entfernung des so gesehenen Tapeten-Musters hat etwas Unbestimmtes; sie ist nicht sehr deutlich und wird geändert, so wie noch andere Gegenstände auf der Tapete vorhanden — Bilder, Nägel u. s. w. — welche die regelmässige Periodicität des Musters stören.

Wenn man sich nun ein solches Tapetenbild entwirft und dann den Kopf etwas von rechts nach links, oder von oben nach unten oder von vorn nach hinten verschiebt, so tritt eine scheinbare Bewegung des Tapetenbildes ein. Hingegen macht das reelle Object, welches man mit richtig gestellten Augenaxen binocular anschaut, keine derartige Bewegung; bei diesem sind wir darauf eingerichtet, wir erwarten die Winkelverschiebung, welche dasselbe erleidet, wenn wir unseren Kopf willkürlich verschieben. So lange hierbei die scheinbaren Bewegungen des reellen Objectes die uns gewohnten Grenzen und Verbindungen einhalten, beurtheilen wir das Object als ruhend. Bei den Tapetenbildern wird die Combination gelöst. Also selbst eine ruhende Convergenz, welche eingerichtet ist auf eine bestimmte Entfernung, wird hierbei deutlich und fein unterschieden von dem anderen Grade der Convergenz, der der wirklichen Lage des Objectes entsprechen würde. Ich habe hierbei gefunden, dass in diesem Falle in der That die vorhandene Convergenz mit recht grosser Genauigkeit den Erfolg bestimmt, und dass mit recht grosser Sicherheit die nicht objective Natur des Tapetenbildes sich verräth, indem jede Bewegung des Kopfes eine scheinbare Winkelbewegung des Bildes hervorruft. Die leicht zu machende Beobachtung scheint mir von einiger Wichtigkeit zu sein, um die Schätzung derjenigen Momente zu geben, von denen die Beurtheilung der Entfernung gesehener Objecte abhängt. Ich entsinne mich nicht, dass der Versuch schon irgendwo angeführt ist.

Nachträglicher Zusatz. Bei Convergenz auf einen entfernteren Punkt bewegen sich die Tapetenbilder stets nach entgegengesetzter Richtung als der Kopf: bei Convergenz auf einen näheren Punkt in derselben Richtung. Ich sehe auch im letzteren Fall die Bewegung vollkommen deutlich.

*2) Physiol. opt. Beob. von Dr. A. Kleiner. Pflüger's Arch. 1878.

*3) Brücke, Wiener Acad. Ber., LXXVIII, 3. Febr. 1878. Ueber einige Empfindungen im Gebiete der Sehnerven.

4) Las sales metálicos en oftalmogía p. Dr. J. Lopez-Ocaña. Gacete Médica de Cataluña, 25 de Marzo 1879.

5) Transplantation eines Hautlappens in den Conjunctivalsack von Prof. P. Gradenigo (Bollettino di Oculistica, 1879, März). Um eine Prothesis oculi zu ermöglichen, hat G. die stark narbig contrahirte Conjunctiva oberhalb des Augenstumpfes in horizontaler Richtung ihrer ganzen Länge nach gespalten, nach oben und unten lospräparirt und zur Bekleidung der inneren Lidflächen benutzt. Den Substanzverlust im Fundus hat er alsdann durch denselben zungenförmigen, gekrümmten Hautlappen ersetzt, wie er zur Blepharoplastik nach Fricke benutzt wird, durch die Hautpartie also, welche den

peripherischen oberen-äusseren Theil des m. orbicularis deckt und zwischen Augenbraue und oberem Orbitalrand gelegen ist. Die äussere Hautwunde wurde durch 4 Knopfnähte geschlossen, der Lappen durch eine Sutur am inneren Augenwinkel festgehalten. Um aber eine innigere Adaptirung sowohl dieses Lappens auf der Fläche des Augenstumpfes, als auch der Conjunctiva auf den inneren Lidflächen zu ermöglichen, führte er ein mit Wachs gefülltes künstliches Auge, dessen Concavität genau der Convexität des Stumpfes entsprach und mit einer zarten Schicht englischer geölter Seide bedeckt wurde, in die Augenhöhle ein, schloss darüber die Lider und applicirte einen leichten Wattedruckverband. — Der Erfolg war ein vollkommener und dauernder. A. Meyer.

6) Ophthalmologisch-histologische Mittheilungen von Dr. med. Paul Baumgarten (A. f. O. 24, III.). Ein Fall von Tuberculose der Conjunctiva, Cornea, Iris etc. Die Conjunctiva bulbi zeigt noch ihr mehrschichtiges Epithel in normaler Anordnung; das unter demselben liegende conjunctivale Bindegewebe ist in toto mächtig verdickt durch ein zelliges Infiltrat, welches stellenweise reichlich vascularisirt ist, stellenweise aber absolut gefässlose, mehr oder minder scharf umschriebene, runde oder ovale Herde einschliesst, welche sich ausser ihrem Gefässmangel noch dadurch vor dem umgebenden Gewebe auszeichnen, dass sie im Innern ziemlich dicht gelagerte protoplasmareiche Zellen von epithelähnlichem Aussehen, sowie im Centrum ein oder mehrere sogenannte Tuberkelriesenzellen enthalten. Das subconjunctivale Gewebe ist an diesen Stellen stärker zellig infiltrirt; die Sclera bietet keine besonderen Veränderungen.

7) Nach Dr. Planat (Nizza, Journ. d. Thérapeutique, Oct. 1878) wirkt Ergotin (0,5 : 20 Aq. Rosar, 2 stdl. einzuträufeln) sehr günstig bei „Augenentzündung" (!) sc. Blepharitis, Conjunctivitis, Keratitis, Iritis.

8) Ein „Apotheker" hatte gegen ein traumatisches Hornhautgeschwür eine Bleilösung angeordnet. Nach 14 Tagen war eine weisse Incrustation vorhanden, die Brière (zu Havre, No. 23, Gaz. des hôp. 1879) mit dem Staarmesser entfernte. Ebenso bei 2 Schiffscapitänen, die sich das Blei selbst ordinirt hatten.

9) Irrigation des Auges — von Dr. Coursserant, No. 17, 1879, Gaz. des hôp. — vor und nach der Cauterisation.

10) Zur Aetiologie der Keratitis von Prof. v. Arlt, Wien. med. W., 1879, No. 7—11. Aus dieser inhaltreichen Abhandlung wollen wir die folgenden Sätze hervorheben: Mir ist es auch heute, je mehr und sorgfältiger ich beobachtet habe, das Wahrscheinlichste, dass nicht nur durch die Lider, sondern auch durch die Conjunctiva bulbi vermöge der in wenigen Tagen rasch bis zur Prallheit gestiegenen Infiltration ein Druck auf die vorderen Ciliargefässe und somit auch auf das die Ernährung der Cornea vermittelnde Randnetz derselben ausgeübt werde, dass mithin der Vorgang in der Cornea als eine Art Nekrose aufzufassen sei. Der Pannus manifestirt sich durch die Setzung kleiner Exsudathügel und durch Gefässentwicklung an der Oberfläche der Cornea und beginnt stets mit mehr weniger deutlich körniger Infiltration des Limbus, in der Regel oben, wo der Limbus am breitesten, mitunter aber auch seitlich oder unten. Keratoconj. scroful. manifestirt sich nach vorausgegangener Ciliarinjection durch circumscripte rundliche Exsudation (an einer, an mehreren Stellen) im Limbus, seltener diesseits, häufiger jenseits (im Bereiche der Cornea)[1]. — Da nun von

[1] Wer es nicht unterlässt, in jedem Falle von Bindehautleiden den intermarginalen Saum der Lidränder genau anzusehen, der wird bei den meisten Fällen dieser Conjunctivitis (resp. Keratitis) ganz analoge Eruptionen an der äusseren Kante, also

allen Beobachtern zugestanden wird, dass bei einer relativ grossen Zahl der von dieser Conjunctivitis (et Keratitis) Befallenen zur Zeit des Anfalles (meistens vorher, selten erst nachher) anderweitige Manifestationen der Scrofulosis vorkommen, nach meiner Erfahrung in mindestens 90 Proc., so frägt es sich nur, ob man in Fällen, wo im übrigen Körper keine deutlich für Scrofulosis sprechenden Merkmale vorgefunden werden, der Wissenschaft oder dem Kranken schadet, indem man die ältere Bezeichnung gegenüber den in neuerer Zeit vorgeschlagenen beibehält. Manche Kranke, besonders deren Eltern, mögen allerdings den Ausdruck „Scrofulosis" gar nicht hören. Es ist aber auch nicht nöthig, dass der Arzt jedem Laien sage, was er über die Ursachen dieser oder jener Krankheit denkt. Gerade bei dieser Krankheit handelt es sich meistens nicht so sehr um den gegenwärtigen Anfall, als vielmehr um die Verhütung der Recidive, um ein vernünftiges Regimen und nöthigenfalls zugleich um innere allgemeine Behandlung. Auch jene Aerzte, welche die Bezeichnung „scrofulös" perhorresciren, können nicht umhin, bei Besprechung der Therapie grosses Gewicht auf das Regimen und auf allgemeine Behandlung zu legen. — Wenn in Folge von Iritis oder Iridocyclitis zahlreiche, dicht gedrängte Präcipitate an der M. Descemeti angelagert sind und längere Zeit bleiben, so sieht man die vor diesem Beschlage liegende Substanz der Cornea matt, trüb, wohl auch von einem und dem andern Gefässchen durchsetzt werden. — Glaucoma. Die Trübung und Glanzlosigkeit der Cornea bei entzündlichen Anfällen hat nicht die Bedeutung einer Keratitis, vielmehr die eines acuten Oedems (Krankheiten des Auges, Prag 1853, II., p. 178). Sie geht mit den übrigen entzündlichen Zufällen spurlos zurück, meistens in einigen Tagen. Aber später, wenn bereits die Lichtempfindung erloschen, die Iris atrophisch, wohl auch die Linse schon getrübt ist, zeigen sich an der unempfindlichen Cornea oft eigenthümliche Veränderungen im mittleren Theile, wenn auch nicht immer genau im Centrum. Sie wird nicht blos anhaltend trüb und matt, sondern auch uneben, stellenweise wie sulzig oder schleimig aufgelockert; manchmal sieht es aus, als bildete die mittlere Partie der Bowman'schen Membran eine schlaffe Blase. Bisweilen aber kommt es unter entzündlichen Zufällen zu eitriger Infiltration und Zerstörung der Cornea mit Blutung aus der Aderhaut oder mit Panophthalmitis (als Folge). — Es giebt Fälle von Keratitis traumatica, in denen nach ganz freien Intervallen von einigen (3—8) Wochen dieselben Zufälle ohne weitere Veranlassung wieder auftreten. Solche Rückfälle mit heftigen Schmerzen, Röthe und Thränen der Augen könnte man für eine Neuralgie halten, wenn sie nicht tagelang continuirlich anhielten und wenn man nicht bei aufmerksamer Durchmusterung der Cornea eine Stelle mit einer Anritzung oder Abschürfung vorfände. Bleibende Heilung habe ich nur durch Verbinden des Auges erlangt, welches ich noch einige Tage länger fortsetzen liess, wenn keine Spur von Abnormität an der Cornea mehr wahrzunehmen war.

Diese vorzugsweise in der unteren Hälfte der Cornea auftretende und stets mit mehr weniger weit und tief greifender (durchbohrender) Eiterung einhergehende Entzündung durch Vertrocknung kann eingeleitet werden: durch Lähmung des N. facialis, wenn schon im wachen Zustande oder doch während des Schlafes der normale Lidschluss unmöglich wird, bei Lähmung des I. Astes des N. trigeminus, wo der zum normalen Bewegen und Schliessen der Lider

---

vor dem Uebergange der Cutis in die Conjunctiva finden; die sogenannte Blepharadenitis ist eine der häufigsten Begleiterinnen dieser Erkrankung der Conjunctiva und Cornea.

erforderliche Impuls auf den N. facialis fehlt, bei Exophthalmus (Morbus Basedowi, retrobulbäre Geschwülste etc.), welcher das vollständige Schliessen der Lidspalte schon im wachen Zustande erschwert oder unmöglich macht, endlich bei gänzlichem oder theilweisem Mangel der Lider (Lupus, Lues, Gangrän, Traumen) oder bei Ectropium eines oder beider Lider (Caries, Pustula maligna, tiefe Verbrühung oder Aetzung u. dergl.). Die blosse Unempfindlichkeit der Cornea, welche vorzugsweise bei Glaucoma betont zu werden pflegt, findet man mehr weniger deutlich nachweisbar bei verschiedenen Formen von Keratitis, welche durchaus nicht das Bild der sogenannten K. neuroparalytica darbieten und dem Fortschreiten der Ulceration lässt sich trotz fortbestehender Nervenlähmung Einhalt thun, wenn es gelingt, die Cornea vor Vertrocknung zu schützen. Die Blepharoraphia temporalis und medialis (vgl. Wien. med. W. 1876, No. 40), die Blepharoplastik und, wo diese für den Moment noch nicht zulässig erscheint, das Bedecken des Auges mit einem Oel- oder Fettläppchen (wenigstens während des Schlafes) können radicale oder palliative Hilfe bringen. Ich habe wiederholt nach dieser Erkrankung (mit oder ohne Perforation) die Bildung einer festen, fortan unverändert bleibenden Hornhautnarbe gesehen. Die Geschwüre kommen meistens in der unteren Hälfte der Cornea vor und sind meistens länglich (in horizontaler Richtung). — Die Keratitis ex refrigerio tritt in verschiedenen Graden auf, von den mildesten, mit leichter, diffuser, gleichmässiger Trübung bis zu den heftigsten, mit Eiterung (Geschwür, Abscess). Der Ausbruch beginnt in den ersten 24 Stunden nach der Erkältung mit mehr weniger Schmerzen im Auge und in der Stirn und Schläfe; unter Lichtscheu, Thränenfluss und mehr weniger in- und extensiver Ciliarinjection bildet sich alsbald ödematöse Schwellung der Conjunctiva bulbi. — Ich habe oft genug (um eine Schilderung nach eigener Erfahrung zu entwerfen) Gelegenheit gehabt, die von Anderen (Hutchinson) beschriebene Keratitis ex lue hereditaria zu beobachten, doch gewöhnlich mit Iritis oder Iridocyclitis gepaart (relativ sehr wenige Fälle ausgenommen). — Keratitis scrofulosa s. lymphatica (jetzt gewöhnlich, gleich der ex lue, als K. parenchymatosa bezeichnet). Dass Scrofulosis unter die Causalmomente primärer (substantiver) Keratitis zu zählen sei, negirt wohl kaum ein umsichtiger Beobachter, der sich überhaupt noch erlaubt, von Scrofulosis zu sprechen. — Ich habe in den letzten 12 Jahren bei 8 Männern mittleren Alters, die mir durch ihr krankhaftes Aussehen auffielen, eine chronisch verlaufende Keratitis (ohne Eiterung) beobachtet, als deren Grund wahrscheinlich Malariacachexie anzunehmen war. Die Trübung war diffus, ziemlich gleichmässig oder wolkig, im mittleren Theile der Cornea intensiver, doch nie ganz undurchsichtig. — In Folge mangelhafter Ernährung kommt bei Säuglingen eine Keratitis mit Verschwärung vor, welche vom Centrum ausgeht und zu Durchbruch, wo nicht zu gänzlicher Zerstörung der Cornea führt. Hornhautgeschwüre entstehen mitunter in alten durch Verfettung veränderten Hornhautnarben.

11) Corneïtis ostrearii von N. J. McDowell, MD. Baltimore (Virgin. Med. Monthly, Febr. 1879, erhalten März). Nahe dem Centrum der Hornhaut von Austern-Arbeitern findet sich eine kleine dichte perlähnliche interstitielle Exsudation von Stecknadelkopfgrösse und von runder scharfer Begrenzung. Reizerscheinungen sind dabei, Geschwür kann daraus hervorgehen. Der Autor leitet die Affection nicht von einer Verletzung ab, sondern „von einem giftigen Bestandtheil in dem Schleim-Schmutz, welcher die Austerschalen bekleidet“. In 12 Monaten 50 Fälle. Reinigung der Augen und die gewöhnliche Behandlung der Keratitis.

12) Ueber Hypopyon Keratitis. Inaug.-Dissert. von Dr. Thielmann,

6. März 1879, Greifswald. Just's Behandlung mit Borsäurelösung (Centralbl. 1878, p. 225) hatte in Schirmer's Klinik keine nennenswerthen Erfolge (sehr gute sahen O. Becker, Hirschberg u. A. von ähnlichen Methoden). Saemisch's Keratomie wird empfohlen, ohne die rigoröse nachträgliche Aufreissung der Wunde.

13) Ueber die bandförmige Hornhauttrübung von Stabsarzt Dr. Sellerbeck. Charitéannalen 1879, p. 468—488 (mit Holzschnitten). 1) 28j. Mann, seit 7 Jahren, der grössere Theil der Pupille ist frei, $S = {}^5/_9$. 2) 1871 70j. Frau, seit 3 Jahren, rechts $S = {}^{15}/_{30}$, links ${}^{15}/_{70}$. Jetzt rechts ${}^5/_{18}$, links ${}^3/_{200}$, links ist die Pupille völlig verdeckt. Augen reizlos. 3) Beginn der Randtrübung bei chron. entzündl. Glaucoma, $S = 0$. 4) Sympathische Iritis des linken, nach Verletzung des rechten, bei einer 18j.; Enucleation des letzteren. Heilung der Iritis nach 3—4 Monaten, mittlere Schrift. Nach 4 Jahren reizlos, aber bandförmige Trübung des Lidspaltentheiles der Hornhaut. Finger 1,5 M., nach Iridectomie $S = {}^5/_{18}$. 5) Weicht von dem typ. Bilde ab. 6) 64j. auf dem rechten seit 10 Jahren an chron. entzündl. Glaucoma, erblindeten Auge. 7) 11j. Knabe, rechts Ciliarstaphylom, oberes Drittel der Hornhaut durchsichtig, mittleres bandförmig, unteres leucomatös getrübt. Reste von Iridochoroïditis, verkalkte Linse: zum Theil angeboren (fötaler Hornhautabscess) $S = 0$. 8) Bandförmige Trübungen mit Kalkeinlagerung in dem Lidspaltentheil der untern leucomatösen Hornhaut eines vor 6 Jahren durch Verletzung erblindeten Auges. 9) Bei einem 54j. ist der grössere Theil der Hornhaut seines in der Kindheit verletzten linken Auges von bandartiger Kalktrübung eingenommen. Grosse senkrechte Narbe mitten durch die Hornhaut u. s. w. 10) Im Lidspaltentheil eines seit Kindheit durch Hornhauttrübung erblindeten Auges entwickelten sich bei einer 59j. Kalkheerde, die sich mit einer Nadel herausheben lassen. Verfasser unterscheidet eine atypische und eine typische Form. Die letztere kann an gesunden Augen oder auch an kranken (mit Glaucoma, Iridochoroïditis) vorkommen; aber sie disponire nicht, wie A. v. Graefe angenommen, zum Glaucoma. Die Körnchen der bandförmigen Trübung bestehen aus Kalk und Magnesia unter dem Hornhautepithel. Die Ursache der Bildung ist unbekannt. Abschaben der Hornhaut ist weniger sicher als Iridectomie. Stündliche Einträufelung einer $^1/_2$ procentigen Salzsäurelösung scheint erfolgreich zu wirken.

14) Symmetrische Ectopie der Pupille und Linse von H. Macnaughthen Jones, M.D., M. Ch., F. R. C. S. Ire. and Edinb., Prof. the Queens Univ. Ireland, Surgeon, Cork Ophth. Hosp. (Dubl. J. of med. sc. Febr. 1879.) Bei einer 18jährigen ist die linke Linse aus-, die rechte aufwärts luxirt, $S = {}^1/_3$ mit — $^1/_2$. Bei dem 20jährigen Bruder ist die Pupille beiderseits nach aussen oben dislocirt, aber auf Atropin und Eserin normal antwortend, $S = {}^1/_5$, Linse an Platz.

Ein 13jähr. Mädchen mit beiderseits congenitaler Luxation der Linse nach aufwärts trägt die verordneten Convexgläser seit 6 Jahren ohne Beschwerden.

15) Cataractes et lésions dentaires des rhachitiques par W. Nicati. Revue mensuelle. Separatabdruck; empfangen März 1879. Schichtstaar hängt ab von Rhachitis (Horner), mitunter auch der Totalstaar der Kinder. Die rhachitischen Schneidezähne sind im jugendlichen Alter treppenförmig, nach dem freien Ende sich stufenweise verjüngend; die oberste, grösste Stufe ist nahezu normal, die zweite kleinere und niedrigere von Erosionen gefurcht, aber am unteren Ende von einem Emailwulst bedeckt; die dritte Stufe ist vollkommen zerfressen und des Emails beraubt. Bei Erwachsenen können die beiden unteren Stufen durch Usur geschwunden sein: der Zahn ist regelmässig, aber verkürzt und an den Kauflächen ohne Email. Die oberen Schneidezähne bei

Lues congenita sind kurz, schmal und am freien Ende mit einer breiten, niedrigen Einkerbung versehen; am eingekerbten Rande ist der Schmelz unvollkommen; mitunter fehlt einer oder beide Schneide- oder Hundszähne. Becker betont die Analogie der epidermoidalen Matrix für Linsensubstanz und Zahnschmelz; N. hebt hervor, dass bei Rhachitis Phosphaturie besteht und dass Teissier die phosphatorische Cataract entdeckt hat und erhebt die Frage, ob nicht die diabetischen und senilen Staare auch hierher gehören.

16) Bei 150 Cataractextractionen hatte Dr. Charles Higgens 76,8 % volle, 16 % theilweise Erfolge, 7,3 % Nicht-Erfolge. 104 waren mittelst eines schmalen Lappenschnitts, 24 durch Linearschnitt, 21 durch schrägen Hornhautschnitt entbunden. Higgens empfiehlt die gleichzeitige oder voraufgeschickte Iridectomie. Macnamara lobt die alte Lappenextraction, da sie die besten Resultate giebt und glaubt, dass die Prognose um so günstiger ist, je besser die Pupille dem Atropin nachgiebt. Ein continentaler Fachgenosse habe 230 Extractionen ohne Misserfolg publicirt; Statistiker können „interpretirt“ werden. Auf Hulke's Einwand, dass viele der Patienten zu jung waren für die Extraction, erwiderte Higgens, dass seine Operationen oft experimentell waren (often experimental) und dass er Nadeloperationen für lästig und gefährlich hält. (Lancet, 22. März 1879.)

17) Amylnitrit — das ja auch in der Augenheilkunde Verwendung findet, vergl. Centralbl. 1877, p. 248, — bewirkt nach Gospey (Virchow's Archiv 75, 2, 301) Erweiterung der Arterien wie Venen, die verschieden ist an verschiedenen Körperstellen; ferner Strombeschleunigung, die mehr oder minder rasch in Verlangsamung übergeht.

18) Eine junge Frau im siebenten Monate der Schwangerschaft ward blind, dann (8./4. 1876) comatös und nachdem sie langsam zu sich gekommen, genas sie 20./4. eines Knäbleins, zeigte Amblyopie durch Retinitis und Morbus Brigthii, lernte aber allmählich wieder lesen. 8./9. 1877, ihre zweite Entbindung erwartend, ward sie von Coma und rechtsseitiger Hemiplegie sowie conjugirter Deviation beider Augen nach der linken Seite hin befallen. Langsame Convalescenz, 13./10. Urin frei von Albumin. Dr. William Oxley, M. R. C. S. zu Rotherham. (Lancet, 29. März 1879.)

19) Doppelseitige Neuritis opt. ist ein wichtiges Zeichen des Anfangs der Meningitis tuberculosa. (Dr. Tachardt, Gaz. des hôp. 1879, No. 20.)

20) Musehold, Inaug.-Dissert., Berlin 1878. Das Sehcentrum der Tauben liegt in der hinteren Hälfte des Grosshirns, Exstirpation eines Theiles der hinteren Grosshirnhemisphäre bedingt Sehstörung des Auges der entgegengesetzten Seite. Die benachbarten Theile „lernen“ die ausgefallene Function. (Vergl. H. Munk, Centralbl. 1877, p. 207, 256; 1878, p. 144.)

21) Die Behandlung des Glaucoma von W. Spencer Watson, F. R. C. S. London. Med. Times, 1. Febr. 1879. Zieht die Sclerotomie (nach Bader, Incision der Sclera, nicht des Conj.) der Iridectomie vor, weil 1) öfters die Augen schon durch absolutes Glaucoma erblindet sind, 2) Iridectomie bei nervösen Patienten, welche Anaesthetica vertragen, schwer auszuführen ist keine, 4) bei Eczematösen wird die Disposition durch Operation gesteigert. Sclerotomie ist eine weniger eingreifende Operation. [Diese Gründe werden nicht Viele überzeugen.] — In 19 acuten oder subacuten Fällen bewirkte Iridectomie 4 Mal Heilung, 7 Mal Verbesserung, 3 Mal S = 0. In 8 acuten Fällen bewirkte Sclerotomie 7 Mal Verbesserung, 1 Mal Nicht-Erfolg.

22) Die bipolare Electrode zur localisirten Electrisirung der Augenmuskeln von Dr. Gillet de Grandmont (construirt von Trouve) „hat

eine rapide Besserung von Paralysen und Insufficienzen bewirkt". Ann. d'Ocul. 1879. Jan.-Fevr. p. 90.

23) Ueber Reflexdilatation der Pupille v. Dr. Hurwitz (unter Prof. Grünhagen). Inaug.-Dissert. Erlangen 1878.

24) *Die Pupille während der Chloroformnarcose von Vogel. St. Petersburger med. Wochenschr. 1879, No. 13 flgd.

25) Bleilähmung ist ein primärer myopathischer Process (Dr. C. Friedlaender, Virch. Arch. 75, 1, p. 24.) Die Extensoren des Vorderarmes sind atrophisch; ebenso (consecutiv) die zutretenden Nerven, am Centralnervensystem aber war der Befund negativ. Es ist dies Ergebniss sehr auffallend für uns, die wir bei Bleikolik und Lähmung Neuritis optica am Lebenden zu beobachten in der Lage sind. Aber — während die Entartung der motorischen Nerven (Lancereaux, Grimbault, Westphal, Mayer, Friedländer) von Vulpian und Dejeriné bis zu den vorderen Wurzeln verfolgt werden konnte, — hat Charcot niemals eine Erkrankung des Rückenmarks nachweisen können. (Progrès med. 1879, No. 7.)

26) Ueber den Nystagmus und seine Aetiologie. Eine vergleichende klinische Studie von E. Raehlmann. v. Graefe's Arch. XXIV, IV. p. 237 bis 317. Enthält eine sorgfältige Zusammenstellung der Resultate bisheriger Forschungen und bereichert die Casuistik mit einer grossen Anzahl eigener Beobachtungen, zum Theil auch durch Sectionsbefunde erläutert und gestützt.

Stilling.

27) Ein Fall von „Miner's Nystagmus" von J. Crawford Renton, M. R. Glasgow Med. Journ. März 1879. Der Arbeiter hatte 10 Jahre lang in der Seitenlage gearbeitet und wurde gebessert, als er dies unterliess.

28) Die Wirkung des Ciliarmuskels bei Astigmatismus von Dr. Gradle. Americ. Journ. of med. sc. Jan. 1879. p. 109—112. In einem Falle von hochgradigem Astigmat. myop. (6 D.) corrigirte (nach Dolbrowolski's Ansicht, dem G. folgt) das Auge durch partielle Contraction des Ciliarmuskels einen Theil des Astigmatismus, lernte aber durch Uebung dies vermeiden und mit dem wirklich passenden Glase lesen. G. wendet sich gegen Rosset. (Vgl. Centralbl. 1879, p. 115.)

29) Augenklinik von de Wecker. (Gaz. des hôp. No. 18, 1879.) Mydriasis ist spastisch oder spinal, wenn Accomm. normal; sonst paralytisch oder cerebral. Man soll Eserin oder Pilocarpin einträufeln, — bis man die Nutzlosigkeit des Verfahrens festgestellt ha. Myosis ist entweder spastisch durch Reizung des Oculomotorius oder paralytisch durch Lähmung des Sympathicus; die erste, mit Affection der A. verbunden, ist Zeichen einer Hirnreizung, die letztere bezieht sich auf ein Spinalleiden (hauptsächlich beginnende Ataxie) und gestattet Contraction durch A., nicht aber auf Lichteinfall.

30) Mydriasis y parálisis de la acomodacion por accion refleja. Leccion dada por D. J. Barraquer en su clín. oft. p. 15./2. 1879. Gac. Méd. de Cataluña, 10. April 1879.

31) Myxo-Sarcom der Augenhöhle. Rasches Wachsthum. N.-Y. Med. Rec. 1879, p. 259. Dr. C. S. Bull präsentirte in der New-Yorker pathologischen Gesellschaft eine Geschwulst, welche die Untersuchung als ein sehr gefässreiches Myxosarcom erwies. Nähere Angaben fehlen. Sie stammte von einem 8jährigen Knaben, welcher sich an den unteren Orbitalrand gestossen hatte, worauf nach 2 Tagen das untere Augenlid zu schwellen anfing. Vier Tage nach dem Stoss kam Patient in Dr. Loring's Behandlung. Das untere Lid war teigig geschwollen, schmerzlos, der Augapfel nach oben verschoben,

gesund. Eine Incision entleerte keinen Eiter. Die Schwellung nahm zu. 3 Tage später eine zweite Incision, aus welcher am nächsten Tage eine rothe, blutende fungoide Masse hervorquoll. Anschwellung der Lider, Blutung und Vergrösserung der Fleischmasse. S gut, Sehnervenscheibe normal. 22 Tage nach dem Stosse wurde es für nöthig befunden, die Geschwulst zu exstirpiren, was ohne vorherige Entfernung des in jeder Weise gesunden Augapfels nicht geschehen konnte. Dabei wurden ungefähr vier Fünftel des unteren Lides weggeschnitten, die Masse, welche das ganze Orbitalgewebe infiltrirte, entfernt und die Orbita mit Löffel und Scheere gründlich gereinigt. Das Kind wurde gesund. Die Dinge nehmen sich bei persönlicher Untersuchung manchmal ganz anders aus, als in der Beschreibung, doch gesteht Referent, dass er beim Durchlesen der Mittheilung den Eindruck bekam, dass es sich hier um ein Granulom handelte. H. Knapp.

32) Removal of sarcoma of orbit, with recovery of sight by Wolfe. Medical times and gaz. 1878, December 14. (Centralbl. f. Chir. 1879, No. 15.) Ein 8jähriger Knabe zeigte vor drei Monaten eine kleine Anschwellung an dem Aussenende des linken untern Augenlides, welche zwei Monate später nach einem Schlag in diese Gegend rapid-zu wachsen anfing. Bei der Aufnahme bestand ein Tumor von ziemlich beträchtlicher Grösse an dem untern und äussern Theil der linken Orbita, der das untere Lid hervorwölbte und das Auge nach oben und innen drängte, so dass es ganz unter dem obern Lide verschwand. Patient konnte auf diesem Auge Finger zählen und Gegenstände nach rechts hin erkennen. Ophthalmoskopisch zeigte sich der Sehnerv angeschwollen und vorgewölbt, die Gefässe geschlängelt und erweitert. Zehn Tage später war der Tumor noch mehr gewachsen, die Sehfähigkeit vollständig verschwunden. — Incision von $^3/_4$ Zoll Länge horizontal nach aussen von dem linken äusseren Augenwinkel bis auf den Knochen, Verlängerung des Schnittes längs des untern Orbitalrandes durch die Conjunctiva, welche zurückgeklappt wird. Es gelang, den Tumor, der eine dünne aber feste Kapsel hatte, in toto auszulösen; Naht der Conjunctiva, Heilung in vier Tagen. Die Sehfähigkeit kehrte völlig zurück, Patient las Snellen $5^1/_2$; der Augapfel blieb etwas vorgedrängt, seine Bewegungen ein wenig behindert. Die mikroskopische Untersuchung der Geschwulst ergab ein Gliosarcom. Drei Monate später Recidiv im Hintergrunde der Orbita, Tod unter Gehirnerscheinungen.

Verfasser erklärt die Reparation des Sehvermögens nach der Entfernung der Geschwulst in diesem Falle durch die Kürze des stattgehabten Druckes.

33) Ueber Xanthelasma von E. Chambard. Repet. au laborat. d'histol. du Collège de France. Progrès méd. 1879, 29. März. Man unterscheidet das platte und das knotige. Das erste, häufigere, sitzt gewöhnlich an den Lidern, es stellt einen leicht hervorragenden gelben Fleck dar. Verfasser untersuchte ein von Galezowski im Oberlide einer Frau excidirtes Stück. Die Epidermis ist wenig verändert, die Zellen der Malpighi'schen Schicht an einzelnen Punkten bläschenförmig; die Bindegewebszellen schwellen an, werden körnig, enthalten Vacuolen; dann Fett, indem sie sphärisch werden und endlich wandeln sie sich in grosse gelbe Kugeln um, denen des Fettgewebes ähnlich mit zahlreichen Kernen. Diese Zellen, gruppenweise in den Maschen des Bindegewebes angehäuft, setzen die Flecke des Xanthelasma planum und maculos. zusammen. (Beim X. tuberc. findet man ähnliche Veränderungen, ausserdem sclerotische Peri-Arteritis et Neuritis.) Histologisch ist X. charakterisirt durch 2 Processe: durch einen irritativen, der neues Bindegewebe bildet, und einen regressiven, der die zelligen Elemente verfettet. Bei der weichen Form (X. plan. et maculos) ist der erste Process weniger ausgeprägt. Vom anatomischen Standpunkt ist X. fettige Sclerose

des Bindegewebes (Fibroma lipomatod. Virchow). In klinischer Hinsicht sind die Beziehungen zur Arthritis, zum Icterus u. s. w. von Interesse.

34) L. Löwe (Archiv f. mikroskopische Anatomie XV, 4). „Ein einem frisch getödteten schwarzen Kaninchen entnommenes Auge wurde in doppeltchromsauren Kali durch mehrere Monate gehärtet. Dann wurde dasselbe wiederholt in Wasser ausgewaschen und in Carminlösung in toto gefärbt. Nach nochmaliger Abwaschung wurde es entweder makroskopisch in einem Schälchen mit Spiritus präparirt oder es wurde behufs Erlangung von Schnittserien mit Leimglycerin durchtränkt, von Neuem in grossen Quantitäten von absolutem Alkohol gehärtet, endlich auf dem von mir angegebenen Mikrotom geschnitten. (Die genaueren Angaben über dies Verfahren finden sich Arch. f. Psychiatrie 1876 in einem Aufsatz zur Kenntniss des Bindegewebes des Centralnervensystems. Vgl. Centralbl. 1877 p. 206). Zur Gewinnung von totalen Meridionalschnitten durch die vordere Augenhälfte wurde das mit Leimglycerin durchtränkte und in absolutem Alkohol erhärtete Auge am Aquator halbirt; dann wurde die vordere Augenhälfte mit der Cornealfläche nach unten in ein Schälchen mit Spiritus gebracht, so dass die hintere Linsenkapsel nach oben sah. Jetzt wurde letztere mit einer scharfen Staarnadel eingerissen und die Linse von hinten her entbunden. Die vordere Linsenkapsel, Zonulaansatz und das Verhältniss desselben zur Irisunterfläche bleiben auf diese Weise in ihrer Lage erhalten. Entfernt man die Linse nicht aus ihrer Kapsel, so setzt sie wegen ihrer allzugrossen Härte beim Schneiden Scharten in's Messer und macht die Erlangung feiner Durchschnitte unmöglich. Die von der Linse befreite vordere Augenhälfte wurde darauf meridional durchschnitten, die eine Hälfte eingebettet und parallel der meridionalen Schnittfläche in Querschnitte zerlegt."

35) Zur Anatomie der Krystalllinse von Henle. Göttingen 1878, Dietrich. „Schon in der ersten Auflage meines Handbuches (1865) deckte ich einen Widerspruch in den bisherigen Beschreibungen der Linsenfasern auf, von denen man sagt, dass sie, den Schädelknochen ähnlich, mit den Zähnelungen ihrer Ränder in einandergreifen, während man sie zugleich abgeplatteten sechsseitigen Prismen vergleicht, die, wenn sie dicht aneinander liegen, mit ihren Kanten den Winkel ausfüllen müssten, den die Kanten der benachbarten Prismen einschliessen.

Sind die Fasern sechsseitig prismatisch, gegen die Ränder zugeschärft, so trifft die scharfe Kante der Einen nicht auf die der andern, sondern auf den Zwischenraum zwischen den planen Flächen der benachbarten, über einander liegenden Fasern. Treffen die Kanten auf einander und verzahnen sich die Fasern wie Schädelknochen, so müssen sie, wie diese, bis zum Rande die gleiche Dicke haben und können nicht sechsseitig prismatisch sein.

Die Fasern der Säugethierlinse sind wirklich sechsseitig prismatisch; aber eine genauere Untersuchung derselben lehrte mich eine Art von Fortsätzen kennen, die in der That nicht dazu bestimmt sind, in einander zu greifen, sondern vielmehr von beiden Seiten in den von den planen Flächen der übereinander liegenden Fasern begrenzten Raum vordringen, in der Regel ohne einander zu erreichen. Ich habe dies Resultat a. a. O., wo ich mich auf die Beschreibung der Linse des Menschen und der ihm verwandten Thiere zu beschränken hatte, in Kürze mitgetheilt, hielt es aber für geboten, die Fasern der Fischlinse mit ihren viel auffallenderen und regelmässigeren Zähnen zur Vergleichung heranzuziehen und fand, dass im Gegensatz zu den beschriebenen Linsenfasern der Säugethiere die gezahnten der Fische wirklich mit den Rändern ineinander greifen, dagegen nicht sechsseitig, sondern vierseitig prismatisch und zugleich bandartig platt sind.

Aus der Ermittelung dieses Gegensatzes erwuchs die weitere Aufgabe, die Verbreitung der einen und andern Form von Fasern und Zähnen in der Reihe der Wirbelthiere zu verfolgen. Dabei aber stiess ich nicht nur, was zu erwarten war, auf Uebergänge, sondern auch auf eine ungeahnte Manigfaltigkeit der Gestalten sowohl der Fasern, als auch ihrer Fortsätze, die nicht blos von den Seitenwänden, sondern auch auf den Flächen ausgehen und für die die Bezeichnung einer „Zähnelung" zu eng ist.

Die Vorstellung, die den Namen „Linsenröhren" geschaffen hat, wird, wie mir scheint, schon dadurch widerlegt, dass isolirte Fasern und selbst Bruchstücke derselben ihre prismatische Gestalt behaupten. Dass die Fasern eine von dem Inhalt unterscheidbare Hülle besitzen, soll damit nicht in Abrede gestellt werden; die doppelten Contouren, die man an den Querschnitten der starken oberflächlichen Fasern der Linse grösserer Säugethiere wahrnimmt, lassen sich nicht wohl anders, denn als Begrenzungen einer äusseren Membran deuten.

Was die Hülfsmittel der Präparation der Linse betrifft, so bin ich nach mancherlei Versuchen bei einigen wenigen stehen geblieben. Die wichtigsten Aufschlüsse liefert das gehärtete Organ, da eine richtige Ansicht von der Form der Linsenfasern sich nur durch gegenseitige Controlirung der in verschiedenem Sinn geführten Durchschnitte gewinnen lässt. Zur Härtung wandte ich fast ausschliesslich Müller'sche Flüssigkeit an, die den grössten, „wie den kleinsten Linsen die zum Schneiden zweckmässigste Consistenz verleiht." (Fortsetz. folgt).

36) Jahresbericht von Schoeler pro 1878. Auf 3571 poliklin. Kranke kamen 414 klinische Pat., 310 grössere Operationen: 69 Oper. der Linse, darunter 33 v. Graefe'sche Linearextractionen mit 1 Totalverlust, bei 28 wurde S zwischen $^{14}/_{20}$—$^{1}/_{7}$ erzielt, 1 hatte S = $^{1}/_{14}$, 2 Fingerzählen in 8—9 und 1 nur Quantitative erlangt. Die Neurotomia optico-ciliaris, die 28mal ausgeführt worden, findet sich (nebst 9 früheren Fällen) in tabellarischer Uebersicht zusammengestellt. 13mal wurde die Neurotomie prophylactisch, 7mal nach dem Eintritt von Prodromen sympath. Ophthalmien ausgeführt, welche letztere dann beseitigt wurden und einmal verlor sich die bereits ausgebrochene sympathische Iridocyclitis „sehr rasch" nach der Operation; 14mal ist wegen grosser Schmerzhaftigkeit des blinden Bulbus oder des phthis. Stumpfes neurotomirt worden.

In einem 2. Abschnitt empfiehlt S. das von Adamük (Centralblatt f. Augenh. 1878, p. 209) geübte Verfahren gegen Scleritis, den scleritischen Heerd mit einer, event. mehreren Incisionen zu behandeln, sehr angelegentlichst und theilt 4 Fälle von hartnäckiger, recidivirender Scleritis mit, deren Heilung schliesslich nach wiederholten Abschabungen der oberflächlichen Scleralläque (nach Zurückpräparirung der darüberliegenden Conjunctiva) erfolgte. Das Wirksame hierbei ist die Depletion durch die stärkere Blutung in Verbindung mit dem Druck der Narbe.

Die folgenden Abschnitte behandeln die „Lappendeckung perforirender Scleralwunden" (1 Fall von Heilung einer perforativen Schnittwunde der Hornhaut mit Cataract und partieller Netzhautablösung), Bemerkungen über neue Medicamente (Duboisin, Vaselinsalbe, Wasserstoffsuperoxyd, welches schneller auf die Substanz der Granulationen [bei conjunctiv. granul.] als der Follikel einwirkt), und endlich das Untersuchungsresultat von 3 Farbenblinden.

Landsberg.

Um Einsendung von Separatabdrücken wird gebeten.

Einsendungen für die Redaction sind zu richten an Dr. Hirschberg, Berlin, NW., 36 Karlstr.

Verlag von Veit & Comp. in Leipzig. — Druck von Metzger & Wittig in Leipzig.

Centralblatt
für praktische
AUGENHEILKUNDE.

Herausgegeben von

Dr. J. Hirschberg,

Privatdocent der Augenheilkunde an der Universität Berlin.

Monatlich eine Nummer. Preis des Jahrganges 10 Mark. Zu beziehen durch alle Buchhandlungen und Postanstalten.

Juni. Dritter Jahrgang. 1879.

I. Beiderseitige Panophthalmitis in Folge von Meningitis cerebro-spinalis.[1]

Von Dr. **Markusy,** Augenarzt in Breslau.

Der Umstand, dass die eitrige Iridochoroiditis als Complication der Meningitis cerebro-spinalis zu denjenigen Augenaffectionen gehört, welche dem Augenarzt selten zu Gesicht kommen und die er noch seltener vom Beginn der Erkrankung bis zu ihrem Ende zu beobachten Gelegenheit hat, veranlasst mich, nachstehenden Fall aus meiner Praxis zu veröffentlichen:

Am 31. März d. J. wurde ich nach der kleinen Provinzialstadt G . . .

[1] Zur einschlägigen Literatur cf.: Graefe u. Saemisch, 4. Bd. S. 778 u. flg.; 7. Bd. S. 145. — Schweigger, Handb. d. Augenheilk., S. 427.

zu der 10 Monate alten Kaufmannstochter K.... berufen. Der behandelnde Arzt, Herr College Gross, theilte mir daselbst anamnestisch mit, dass das Kind am 27. März, also fünf Tage vorher, mit heftigem Fieber, Erbrechen und häufigen Zuckungen des ganzen Körpers erkrankt wäre, nachdem es schon einige Tage vorher Zeichen geringen Unwohlseins, wie Appetitlosigkeit und unruhigen Schlaf, dargeboten. Am 28. des Morgens traten Convulsionen ein, welche sich nicht wiederholten; nachweisbare Genickstarre oder Ueberempfindlichkeit der äusseren Haut, Strabismus, waren nicht vorhanden, während das Erbrechen fortbestand und sich gleichzeitig ein masernähnlicher Ausschlag am Rumpfe, an den Extremitäten und ein grösseres Blutextravasat an dem linken Glutaeus in der Nähe des Anus in der Ausdehnung eines Markstückes entwickelten. Am anderen Tage waren die obenerwähnten Flecken blutig unterlaufen (Petechien), während das Allgemeinbefinden sich eher zu bessern schien, auch das Erbrechen seltener wurde. Die Petechien schwanden schon nach 48 Stunden, während sich das grössere Blutextravasat am After brandig abzustossen anfing.

Die Erkrankung der Augen, und zwar beider zugleich, begann zwei Tage vor meiner Ankunft mit mässiger Röthung der Conj. bulb. und merklicher Lichtscheu, während die Iris etc. frei waren. 48 Stunden später, nach einer schlaflosen bösen Nacht, in der das Kind von Schmerzen sehr geplagt schien, traten diejenigen Veränderungen am Auge auf, welche mich folgenden Status praesens constatiren liessen:

Linkes Auge: Mässiges Oedem und Röthung der Lider, die sich sehr heiss anfühlen und durch Eiterborken aneinander geklebt sind, nach deren Entfernung beim Abziehen der Lider eitriges Secret hervorquillt. Bulbus ein wenig protrudirt, weicher als in der Norm (T = — 1). Conj. palpebr. stark injicirt und geschwollen, besonders an der Uebergangsfalte, Conj. bulb. intensiv geröthet und chemotisch. Cornea klar, im unteren Drittel ihrer hinteren Fläche mehrere kleine grauweisse Präcipitate; vordere Kammer eng. Kammerwasser gelblich trüb aussehend (wie Lehmwasser) durch ein dünnflüssiges Hypopyon, das bei Aufrechthaltung des Kopfes ein $1^1/_2$ Mm. hohes Sediment auf den Boden der vorderen Kammer absetzt. Iris verwaschen, an der Linsenkapsel adhärent, Pupille 3 Mm. weit, starr (es war bereits Atropin instillirt worden). Durch das Pupillarbereich tritt aus der Tiefe des Auges ein gelblicher Reflex zu Tage; Augenhintergrund mit gelblichen Exsudatmassen ausgefüllt, die Licht nicht durchlassen.

Das rechte Auge bietet bis auf geringere Reizungserscheinungen, das Fehlen des Oedems und der Präcipitate auf der hinteren Cornealfläche ein ähnliches Bild wie das linke.

Dass wir es nach diesem Befunde mit einer eitrigen Iridochoroiditis, resp. Panophthalmitis, hervorgerufen durch eine schwere Allgemeinerkrankung, zu thun hatten, war ausser Zweifel, schwieriger stellte sich die Diagnose der letzteren. Herr College Gross schwankte zwischen Variola

haemorrhagica und Meningitis cerebro-spinalis, entschied sich jedoch in einem Anfang Mai an mich gerichteten Briefe für letztere, indem er noch hinzufügte, dass ihm fast gleichzeitig mit diesem Falle zwei andere von Meningitis cerebro-spinalis in einem $1^1/_2$ Meilen von G . . . entfernten Dorfe zur Beobachtung gekommen wären, über deren Ausgang er jedoch in Unkenntniss geblieben.

Vier Wochen später sah ich das Kind wieder, indem es mir am 28. April von seiner Mutter zugeführt wurde. Sein Allgemeinbefinden war befriedigend, der Zustand der Augen dagegen ein trauriger.

Das rechte Auge bot das Bild einer suppurativen Choroiditis mit Abscedirung durch die Sclera: Oedem und Röthung der Lider, Protrusion des Bulbus, intensive Injection und Chemosis conj. palp. et. bulbi; am Augapfel selber zeigt sich in der Ciliargegend zwischen den Ansätzen des Rectus superior und Rectus externus ein wurstförmiger rother Wulst, der bei Abwärtsdrehung des Bulbus vor die Lidspalte tritt, das obere Lid zurückdrängend; an seinem äusseren Ende spitzt er sich gelblich zu. Das obere äussere Irissegment ist in den Wulst hineingestülpt, so dass die Iris nach dieser Richtung hin einen colobomartigen Defect zeigt, der durch die nach oben luxirte gelblich aussehende Linse ausgefüllt ist; das Pupillargebiet erscheint durch die den Augenhintergrund ausfüllenden Exsudatmassen gelblich.

Linkerseits waren die bei der ersten Beobachtung constatirten Entzündungserscheinungen zurückgegangen. Bulbus, etwas kleiner als normal, ist injectionslos, Cornea klar, Iris atrophisch, Pupillarbereich frei, in der Mitte der vorderen Kapsel eine punktförmige weisse Trübung (Cataracta capsul. centr. anter.), Linse klar, der früher beobachtete gelbe Reflex, aus dem Augenhintergrunde kommend, erscheint heute weisslich.

Rechterseits wird, da trotz fleissigen Kataplasmirens kein spontaner Eiterdurchbruch erfolgt, nach drei Tagen an der prominenten Stelle eine Incision gemacht, worauf sich dünnflüssiger Eiter entleert.

Vorstehende Beobachtung dürfte wohl ausser Zweifel lassen, dass wir hier einen jener Fälle von suppurativer Choroiditis vor uns haben, die als Complication der Meningitis cerebro-spinalis (durch directe Fortleitung des Processes vom Arachnoidealraume nach der Choroidea) zu Stande kommen.

II. Zur Casuistik der Drusenbildung in der lamina vitrea Chorioideae an der Papilla nervi optici.

Von Dr. **Jany** in Breslau.

Ende Januar d, J. consultirte mich der Förster Florian S. aus H., Kr. Falkenberg, O./S. — Pat., 37 Jahre alt, ein kräftig gebauter und blühend aussehender Blondin aus der Clientel des Collegen Dr. Schneider aus Mogwitz,

dem ich auch ein paar anamnestische Daten verdanke, berichtete, dass er in die Ferne stets gut gesehen habe, wie auch jetzt noch, für die Nähe aber, zum Lesen und Schreiben, sich vor ca. drei Jahren wegen Augenschmerzen und Abnahme der Sehkraft eine Brille (+ 35) habe anschaffen müssen. Mit diesem Glase konnte er bis vor einem halben Jahre den ganzen Tag über ohne Beschwerden arbeiten. Von da ab traten aber schon nach mehrstündigem Schreiben Schmerzen in den Augen ein und verloren an Intensität nichts, trotzdem er sich dann einer stärkeren Brille (+ 26) bediente. Zu derselben Zeit wurden auch seine Kopfschmerzen, an denen er übrigens seit länger als einem Jahre, besonders aber im Winter 1877/78 vielfach gelitten hatte, intensiver und strahlten zeitweise vom Hinterkopfe, wo ihr Hauptsitz war, bis in den Nacken und die Schultern aus; mitunter waren sie begleitet von einer gewissen Steifheit in der Musculatur jener Gegend. Gegen diese Beschwerden verordnete ihm sein Hausarzt Anfang Januar d. J. 12 Dampfbäder, die wohl die Hinterkopfschmerzen linderten, auf die Sehkraft aber keinen Einfluss hatten. Ich stellte ferner anamnestisch fest, dass der Patient, der in seiner Jugend niemals irgend eine schwere Krankheit durchgemacht hat und auch nie inficirt gewesen ist, von gesunden Eltern stammt, die noch beide in höherem Alter leben und sich eines guten Sehvermögens erfreuen. Seine beiden jüngeren Geschwister, ein Bruder und eine Schwester, sind ebenfalls gesund und normalsichtig. Nach dem österreichischen Feldzuge im Jahre 1866, an dem er als Soldat Theil nahm, litt er längere Zeit an Magen- und Leberschmerzen und musste deshalb im Jahre 1870, wo er ebenfalls eingezogen war, als dienstunbrauchbar entlassen werden. Ausserdem machte sich in den letzten Jahren ab und zu ein Blutandrang nach dem Kopfe bemerkbar und konnte er demzufolge erregende Getränke, wie Kaffee und Bier, nie gut vertragen; letzteres bekam ihm namentlich stets schlecht, so dass er es in der letzten Zeit ganz aussetzen musste. Endlich leidet er noch an starken Fussschweissen und muss sich vor Erkältung der Füsse sehr in Acht nehmen. Sobald er nasse Füsse bekommt, treten gleich Schmerzen im Vorderkopfe ein, während sich bei anstrengendem Lesen und Schreiben nur ein Ziehen im Hinterkopfe einstellt.

Status praesens: Aeusserlich an beiden Augen nichts Auffallendes bemerkbar. Beiderseits H = $^1/_{80}$. S r. = $^6/_6$, l. = $^6/_9$. Gesichtsfeld (mit Perimeter aufgenommen) zeigt beiderseits vollkommen normale Grenzen. — O: ra: brechende Medien vollkommen klar; P. (im U. B.) in toto vergrössert und stark geschwollen, gewährt auf den ersten Blick das Aussehen einer beträchtlichen Stauungspapille — mein Assistent, Herr Dr. Fechner, dem ich den Kranken vorstellte und der bisher etwas Aehnliches noch nicht gesehen hatte, glaubte anfänglich auch, dass es sich in diesem Falle um eine Papillitis handle. Fasst man aber die Sehnervenscheibe schärfer in's Auge und geht man bei Betrachtung derselben vom Hilus der Gefässe aus,

so ist leicht erkenntlich, dass die Vergrösserung von P. nicht eine nach allen Richtungen hin gleichmässige, d. h. die ganze Circumferenz derselben betreffende ist, sondern sich hauptsächlich auf ihre obere Randzone beschränkt. Sodann geht dieser geschwollene obere Rand nicht allmählich in den benachbarten Hintergrund über und zeigt nicht das bei der gewöhnlichen Papillitis charakteristische Bild der radiären Strichelung, vielmehr ist derselbe ungleichmässig höckerig und buckelig vorgetrieben und fällt gegen die Nachbarschaft steil ab. Die grösste buckelförmige Hervortreibung liegt am äusseren oberen Rande und bildet gleichsam ein aus der Papillargrenze hervorragendes grauweissliches stumpfes Horn. Die übrige Peripherie von P., namentlich aber der innere und untere Randtheil, ist zwar auch verwaschen und scheinbar von einem matt grauweisslichen Bügel umgeben, aber wenig geschwollen.

Was die Farbenverhältnisse anlangt, so ist der centrale Theil von P., in dem die physiologische Excavation ganz verwischt ist, ziemlich stark geröthet, während die kuglig-drusigen Vorsprünge am oberen Rande einen eigenthümlichen weisslichen, stellenweise perlmutterartig glänzenden Reflex geben. Die Retinalgefässe, welche übrigens innerhalb P. in ihrem ganzen Verlaufe deutlich zu sehen sind und hier stark verbreitert erscheinen, machen beim Ueberschreiten der Höcker grosse Bogen, jenseits derselben nehmen sie wieder ihr normales Caliber an. L. A.: P. ebenfalls ungleichmässig rund, aber weniger geschwollen als rechts; Zonenzeichnung verwischt. Der Rand des äusseren oberen Quadranten ist wulstartig emporgehoben und durch seine hellere mattweissglänzende Farbe ausgezeichnet; die übrige Peripherie mit Ausnahme des inneren Randes (gegen mac. lut. hin) ist von einer mattgraulichweissen Sichel, die gerade nach innen und unten am breitesten ist, umgeben. An Stelle der physiologischen Excavation ist eine deutliche Hervortreibung sichtbar. Von den Gefässen innerhalb P. ist nur der nach aussen oben verlaufende Venenast ein wenig verdeckt und macht am Rande von P., wo er über den Buckel hinwegsteigt, einen deutlichen Bogen.

Alle diese Verhältnisse treten bei der Untersuchung im aufrechten Bilde viel schärfer und schöner zu Tage, namentlich am rechten Auge, wo man die aus dem inneren und unteren Rande von P. herauswachsende Geschwulstmasse deutlich als drusenartiges Gebilde erkennt. Der im UB. gleichsam als stumpfes Horn imponirende Buckel präsentirt sich jetzt in Form einer Birne, deren Stiel gegen das Centrum der P. gerichtet ist, und neben ihm, resp. zum Theil auf denselben aufgelagert, sieht man noch drei kleinere, ähnlich gestaltete Körper, die alle, je nachdem man den Lichtkegel direct auf ihre stärkste Protuberanz oder daneben fallen lässt, bald eine mattgraue, bald eine glitzernd weisse Farbe zeigen. Ganz symmetrisch zum rechten Auge ist am linken auch der innere untere Rand von P. durch eine grössere knollige Geschwulst hervorgetrieben, die ähnliche Farbennuancen wie rechts erkennen lässt.

Nach diesem Befunde konnte kein Zweifel darüber entstehen, dass man es hier mit einem ähnlichen pathologischen Processe zu thun habe, wie ihn NIEDEN beschrieben.[1] Unser Fall lässt sich demnach als zweiter dieser Gattung an jenen anreihen. Er beansprucht aber ein erhöhtes Interesse insofern, als wir hier den Einfluss, den eine solche Neubildung auf die Function des Auges ausübt, genauer studiren können. Dies war bei dem NIEDEN'schen Falle, der ja durch ein schweres anderweitiges Augenleiden complicirt war, nicht gut möglich. In jenem Falle war S sehr bedeutend herabgesetzt und es blieb, wenn auch die hochgradige Amblyopie durch die Retinitis pigmentosa vollkommen erklärlich wäre, immerhin fraglich, ob nicht ein Theil der Amblyopie auf Rechnung der Drusenbildung gesetzt werden dürfte. Hier lag die Sache anders. Wenn man sich von rein aprioristischen Anschauungen leiten lassen dürfte, so müsste man annehmen dürfen, dass eine so beträchtliche Entwickelung von Tumoren, die die Nervenfasern des Opticus aus einander und damit gleichzeitig gegen einander und gegen den festen Rand des Foramen sclerae drücken, die Functionsfähigkeit der Retina, wenn auch nicht gerade in sehr hohem, so doch immerhin merklichem Grade beeinträchtigen sollte. Wir sehen aber, dass hier von einer verminderten oder gar aufgehobenen Leitungsfähigkeit der Nervenfasern nichts zu constatiren war und dass namentlich, was am meisten frappirt, das Gesichtsfeld in seiner physiologischen Breite erhalten war und sich nicht einmal ein Scotom nachweisen liess. Demzufolge dürfte es wohl erlaubt sein, wenn es auch immerhin voreilig und meiner Ansicht nach unstatthaft ist, aus einer einzigen Beobachtung Schlüsse zu ziehen, wenigstens die Vermuthung auszusprechen, dass solche Drusenbildungen, so lange sie nicht einen sehr hohen Grad erreicht haben, bezüglich ihrer Rückwirkung auf die Retinalfunction latent verlaufen können. Dafür spricht auch der eine Fall, bei dem IWANOFF diese Anomalie mikroskopisch nachwies und bei dem während des Lebens das Sehvermögen vollständig intact gewesen sein soll.

Nachdem wir damit die locale Bedeutung der Drusen-Entwickelung, resp. ihren muthmasslichen Einfluss auf die Retina besprochen, bliebe uns noch ein Punkt zu erörtern übrig. Es könnte nämlich die Frage aufgeworfen werden, ob diese Neubildung in irgend welchem Zusammenhange mit dem übrigen Leiden des Kranken stehe und ob namentlich seine häufigen Kopfschmerzen in irgend welche Beziehung zu der Drusenbildung gebracht werden können. Wäre es nicht denkbar, dass sich an den Meningen ähnliche Drusen gebildet haben könnten, die auf das Gehirn reizend einwirkten? Auf diese letztere Frage möchte ich verneinend antworten, da die Meningen meines Wissens kein anatomisches Substrat zur Entwickelung solcher Drusen enthalten. Sodann glaube ich, dass die Discussion über

[1] Centralbl. f. prakt. Augenheilk. 1878, S. 6.

diesen Punkt noch nicht zeitgemäss ist und dass man besser thut, weitere einschlägige Beobachtungen und genaue pathologisch-anatomische Untersuchungen abzuwarten, anstatt sich jetzt in vagen Hypothesen zu verlieren.

Was nun schliesslich die Therapie des Falles betrifft, so verordnete ich dem Kranken kalte tägliche Abwaschungen (Abklatschungen) des ganzen Körpers und gegen seine Kopfschmerzen, die ich vorläufig als nicht zusammenhängend mit dem Augenleiden betrachtete, Kalium bromatum. Anfang April berichtete mir Pat., dass ihm die kalten Abklatschungen sehr gut bekämen und sich der Kopfschmerz fast ganz verloren habe, er finde sich jedoch nach anhaltendem mehrstündigen Lesen und Schreiben wieder ein, sei aber nicht mehr so heftig wie früher. Vor vier Wochen stellte sich mir der Kranke zum zweiten Male persönlich vor. Ich constatirte bezüglich S und des ophthalmoskopischen Bildes ganz denselben Befund, wie bei der ersten Untersuchung. Bei einer Vergleichung der vor drei Monaten von beiden Papillen entworfenen Skizze mit einer diesmal neu aufgenommenen zeigte sich fast gar kein Unterschied der beiden Bilder.

Breslau, den 23. Mai 1879.

III. Kleinere Mittheilungen von J. Hirschberg.

(Berl. physiol. Gesellsch. den 30./5. 79.)

1) Die erste Mittheilung betrifft den stabilen Augenspiegel. Im Anfang dieses Jahres wurde eine neue Modification desselben von Herrn Engelhardt in dem Berliner physiologischen Institute demonstrirt. Die Demonstration in der Berliner physiologischen Gesellschaft musste aus äusseren Gründen unterbleiben. Ich erklärte damals, dass mehrere der Vortheile des neuen kostspieligen und zusammengesetzten Instruments sich auch durch das alte einfache von Ruete aus dem Jahre 1852 erzielen lassen, welches ich mir in primitiver Weise durch passende Fixirung eines durchbohrten Concavspiegels und eines Convexglases herstellte und meinen Zuhörern demonstrirte. Ich habe inzwischen durch unseren Herrn Dörffel einen etwas modificirten Ruete'schen Augenspiegel herstellen lassen und führe Ihnen denselben sowie das damit gewonnene Netzhautbild des Kaninchens vor. Jeder von Ihnen wird zugestehen, dass der Apparat leicht verständlich und handlich ist, obwohl er nach Art mancher älteren Fernröhre des Tubus entbehrt.

Stabile Augenspiegel haben keinen heuristischen, sondern hauptsächlich nur einen pädagogischen Werth. Da das zu untersuchende Object, der Hintergrund des Auges, sowohl in der augenärztlichen Praxis wie auch meistens beim Thierexperiment, beweglich ist; muss der Beobachter mit seinem Instrument auch jenen Bewegungen folgen können, d. h. der Augenspiegel muss portativ sein. Höchstens bei curarisirten, resp. gut befestigten

Thieren oder bei sehr ruhigen Menschen mit weiter Pupille würde der stabile Spiegel annähernd gleichwerthig sein. Ist aber der letztere einmal für ein einigermassen ruhiges Object eingestellt, so kann allerdings auch der Ungeübte leicht beobachten. Ferner ist eine Messung der Grösse des objectiven Bildes von einzelnen Netzhauttheilen, z. B. von der Papilla, möglich und zwar in doppelter Weise bei diesem Instrumente. Erstlich verschiebt sich zwischen der Convexlinse, welche eine Brennweite von 3 Zoll und eine ziemlich beträchtliche Apertur besitzt, und dem Concavspiegel ein Träger mit einem Objectivmikrometer, nämlich eine dünne Planglasplatte mit Millimetertheilung, welche an den Ort des reellen umgekehrten Luftbildes der Netzhaut gebracht wird. Hierdurch ist gleichzeitig die Refraction, d. h. die Fernpunktsdistanz des untersuchten Auges, mit einiger Annäherung festgestellt, da dieselbe den Abstand zwischen Convexglas und Mikrometer beherrscht. Ebenso gut kann man aber auf dem horizontalen Stativ des Instrumentes hinter der Stange, welche den Spiegel trägt, eine Skala anbringen und hinter dem Loche des concaven Reflectors einen kleinen schräg gestellten Planspiegel (eine Planglasplatte), wodurch ein virtuelles Spiegelbild der Skala in der Ebene des reellen Netzhautbildes entworfen wird. Diese Einrichtung rührt schon von Ruete her, aus dem Jahre 1852, so dass der Prioritätsstreit über diesen Gegenstand gegenstandslos ist. Damit aber diese Art der Mikrometrie für jeden Untersucher und jeden Untersuchten an demselben Exemplar des Spiegels ausführbar sei, müsste noch oberhalb der Skala ein an einer Stange bewegliches Lupenglas angebracht werden, welches dem Bild der Skala in jedem Falle die gewünschte Entfernung von dem Planspiegelchen verleiht.

Das Nachzeichnen oder Umzeichnen des objectiven Bildes oder gar die Photographie sind häufig erwähnt, jedoch kaum ausgeführt. Die continuirlich variable Vergrösserung des neuesten Engelhardt'schen Spiegels hatte auch Ruete schon vorgesehen. Wir erreichen sie einfach, indem wir auf die Stange der Mikrometerplatte statt dieser ein zweites Convexglas befestigen und dasselbe beliebig vom ersten entfernen. Ausserdem ist auch hinter der Spiegelöffnung eine Ocularlupe möglich. Schliesslich sei noch erwähnt, dass der stabile Augenspiegel sich eignet, um die Brennweite der abgeflachten Krystalllinse des lebenden Auges zu bestimmen, wenn man das letztere atropinisirt und mit Czermak's Orthoskop verbindet. Hat man aber eine Serie guter dünner Glaslinsen von kurzer Brennweite, so kann man auch die portativen Spiegel (und selbst die functionelle Prüfung) dazu benützen.

2) Die zweite Mittheilung betrifft einen Cysticercus cellulosae, den ich vom lebenden Menschen exstirpirt habe und Ihnen unter dem Mikroskop vorlege. Es ist das ja bei meinen hiesigen Collegen und bei mir selber keine Seltenheit; die ersten fünf Monate dieses Jahres haben mir vier neue Fälle der Art geliefert auf ungefähr 1800 neue Patienten; und im Ganzen habe ich wohl über 50 Fälle in meinem eigenen Beob-

achtungsmaterial gesehen, woraus freilich der vom hygienischen Standpunkte aus sehr betrübsame Satz folgt, dass das Vorkommen des Cysticercus cellul. beim Menschen in unseren Gegenden nicht im Abnehmen, sondern vielleicht eher im Zunehmen begriffen ist.[1]

Auch bei der überaus grossen Jugend des Wirthes will ich nicht lange verweilen; es war ein $1^1/_2$ jähriger Knabe, dessen Vater einen Bandwurm hatte, — Bandwurm im Hause ist nach meiner Ansicht ebenso gefährlich wie Bandwurm im Leibe, — und an dessen unterem rechten Orbitalrande die subcutane, pralle, glatte, erbsengrosse Organcyste, welche den Wurm beherbergte, seit sechs Wochen bemerkt worden war. Ausser diesem Falle habe noch 2 Mal einem zwei-, resp. dreijährigen Kinde eine Finne exstirpirt (in den Jahren 1870 und 1871), einmal aus der Bindehaut, einmal aus der vorderen Augenkammer, und die Beobachtungen in VIRCHOW's Archiv, Bd. 54, mitgetheilt; aber weder in einer vor Kurzem an hiesiger Universität erschienenen Inauguraldissertation, noch in der vor Jahresfrist von A. GRAEFE im Arch. f. Ophth. XXIV, 1 publicirten Arbeit ist für die Literaturübersicht davon Notiz genommen worden.

Dagegen möchte ich Ihre Aufmerksamkeit auf die grosse Jugend und Kleinheit des parasitischen Gastes lenken. Es ist Ihnen bekannt, dass LEUCKARDT beim Schwein Finnen von $^1/_2$''' und beim Menschen einmal eine solche von 1''' Grösse gefunden; dass der Kopfzapfen dann noch sehr zart ist und die vollständige Entwickelung des Cysticercus cellulosae nach LEUCKARDT[2] und COBBOLD[3] etwa 10 Wochen in Anspruch nimmt. ALBRECHT VON GRAEFE,[4] der bis zum Jahre 1866 gegen 80 Fälle von Cysticercus beim Menschen beobachtet hatte, gab an, dass Hals- und Kopftheil des Parasiten erst erkannt werden, wenn derselbe eine Grösse von 4—5 Mm. erreicht hat. ALFRED GRAEFE[5] in Halle hat zwei Mal einen Cysticercus von 2 Mm. Grösse aus dem menschlichen Auge entfernt und nach seiner Angabe die quer gerunzelte mit Kalkkörnchen besäte Oberfläche der Blase, aber keine Spur von Saugnäpfchen und Hakenkränzen gefunden. Er fügt hinzu: „Bei solchen sehr jugendlichen Exemplaren hat eine Entwickelung des Hals- und Kopftheiles, insbesondere der Saugnäpfe und des Hakenkranzes noch nicht stattgefunden.“ THEODOR LEBER[6] in Göttingen hat mit Erfolg aus dem menschlichen Auge einen Cysticercus von 3—4 Mm. Länge entbunden, welcher zwar 4 Saugnäpfe, aber nur 10 Haken zeigte; während in der Regel einige 20 gefunden würden.

---

1 Denn A. v. GRAEFE rechnete 1 Fall von Cystic. auf etwa 1000 Augenkranke; ich schon seit mehreren Jahren 1:500.

2 Die menschl. Parasiten I, p. 245, a. 1863.

3 Entozoa. London 1864, p. 218.

4 Arch. f. Ophth. XII, 1. p. 181, a. 1866.

5 ibid. XXIV, 1, 220, a. 1878.

6 Bericht über die 11. Vers. der ophth. Gesellsch. zu Heidelberg 1878, p. 188.

In meinem Falle war der Wurm jedenfalls älter als sechs Wochen. Die frische eben entleerte Blase hatte einen Durchmesser von nicht viel über 2 Mm. Unter der Lupe war wohl ein eingestülpter Kopftheil, aber keine Details an demselben wahrnehmbar. Sofort wurde das Präparat in verdünntes Glycerin eingelegt und eingekittet, wobei die Blase zwischen Deck- und Objectglas ganz platt gedrückt wurde. Der Contour der platt gedrückten Blase ist annähernd elliptisch, die grössere Axe beträgt jetzt kaum 4 Mm., die kleinere 3 Mm.

Berechnen Sie hiernach die Durchmesser der sphärisch gedachten Blase, so finden Sie dieselben gleich $2^2/_3$ und 2 Mm. ($2\pi r_1 = 2 \times 4$ und $2\pi r_2 = 2 \times 3$). In der platt gedrückten Blase war aber auch der Kopftheil auf's Schönste zu erkennen. Man zählt 9—10 Querrunzeln des Halses; inmitten der vier in günstigster Lagerung sich präsentirenden Saugnäpfe sieht man den Hakenkranz, an dem ich 38 vollständig entwickelte Haken zähle, von denen einige wenige bedeutend kleiner sind als die übrigen. Ich wollte nur die Thatsache Ihnen unterbreiten, möchte aber doch betonen, dass im vorliegenden Falle, wo übrigens das Entozoon nach dem Anschneiden der ziemlich dicken Organkapsel in einem Tröpfchen eiterähnlicher Flüssigkeit ganz unversehrt und mit eingezogenem Kopftheil hervorschlüpfte, die erste oberflächliche Untersuchung ein unausgebildetes und erst die genauere Nachprüfung ein vollständig entwickeltes Entozoon nachwies.

IV. Ueber Netzhautablösung.

Von Dr. **Heuse** in Elberfeld.

Eine nicht unbeträchtliche Anzahl von Behandlungsmethoden der Netzhautablösung leidet an dem Fehler, dass in kürzerer oder längerer Zeit die Netzhaut sich wieder ablöst, wenn es während der Behandlung gelungen war, dieselbe theilweise oder auch ganz zum Stehen zu bringen. Es ist dies auch gar nicht zu verwundern, da die Gelegenheitsursache, welche die Ablösung herbeiführte, nur ausnahmsweise eine zufällige zu sein pflegt, später also dieselben Ursachen zur Ablösung drängen werden, welche die erste Veranlassung abgeben. Ohne Frage gelingt es mit verschiedenen Methoden eine theilweise Wiederanlegung der Netzhaut zu erreichen und es wäre daher für eine rationelle Behandlung nothwendig, die Umstände, welche eine Anlegung bewerkstelligen, perpetuel zu machen, ein Verlangen, welchem theilweise durch ein von mir seit $1^1/_2$ Jahren angewendetes Verfahren genügt werden kann. Es besteht dies darin, dass, nachdem durch Druckverband oder Punction ein gewisser Grad von Anlegung erreicht worden ist, der Druckverband nächtlich weiter getragen wird und zwar muss derselbe so angebracht werden können, dass Patient dabei unabhängig von der Hülfeleistung Anderer ist. Dies wird erreicht, wenn man an einem das

Auge reichlich deckenden ovalen Tuchlappen elastische, etwa 1 Finger breite Bänder, zum Knöpfen eingerichtet, setzen lässt, so dass ein gleichmässiger mittlerer Druck auch beim Nachlassen der anfänglichen Elasticität der Bänder erreicht werden kann. Das Auge wird mit Charpie bedeckt und der Monoculus vom Patienten selbst angelegt. Ein solcher Verband muss dann zeitlebens nächtlich getragen werden, was keine grössere Beschwerde verursacht, als das Tragen der Strumpfbänder, welches ja auch ohne Beschwerde zeitlebens bei den Frauenzimmern während des Tages geschieht. Bisher habe ich drei Individuen in dieser Weise behandelt, die ersten mit Netzhautablösung behafteten, bei denen in meiner Praxis auf die Dauer eine leidliche Zufriedenheit erreicht worden ist. Alle drei hatten einseitige frische Netzhautablösung mit fast völlig aufgehobenem Gesichtsfeld. Fall I zeigte nach einem halben Jahre S = Finger genau gezählt auf 8 Fuss Entfernung (hat sich später nicht wieder vorgestellt); Fall II nach einem Jahre S = Finger auf 10 Fuss; Fall III nach einem Vierteljahre S = Finger auf 12 Fuss. Das Gesichtsfeld war in allen Fällen nach unten beschränkt geblieben, sonst bei heller Beleuchtung fast normal; das Sehen central, so dass mit geschlossenem gesunden Auge eine sichere Führung möglich war. — In jedem Falle konnte man bemerken, dass die S, welche nach dem zuerst eingeleiteten Verfahren (Druckverband in der Rückenlage) resultirte und jedesmal überraschend günstig war, gleich am ersten Tage, nachdem Patient das Bett verlassen, erheblich nachliess und dann bei Anwendung des perpetuirlichen nächtlichen Druckverbandes auf das oben angegebene Niveau sank, um hier constant zu bleiben. — Da Probiren über Studiren geht, so möchte ich lediglich vom praktischen Standpunkte aus den Herren Collegen diese Methode zur Anwendung empfehlen, welche, wenn die Resultate so constant bleiben wie in den oben beschriebenen Fällen, dazu berufen sein möchte, die desolate Prognose bei Netzhautablösung wesentlich zu verbessern.

V. Zur Aetiologie des centralen Scotoms.

Von Dr. **L. Mandelstamm** in Riga.

1) Frau N., 23 Jahr alt, zum ersten Male gravida (5. Monat), leidet seit zwei Monaten an fast täglichem Nasenbluten, wobei grösstentheils in der Nacht grosse Stücke Blutes entleert worden. Sie klagt über starke Schmerzen im Hinterkopfe, in der rechten Schläfe und über „nebelhaftes Sehen“ auf dem rechten Auge seit ca. 10 Tagen. Patientin ist von hoher Statur, blondem Teint, ziemlich guter Ernährung, doch sehr anämischem Aussehen. Sie ist bisher nie augenleidend gewesen, war auch bis zu ihrer vor sieben Monaten erfolgten Verheirathung regelmässig menstruirt. Seit der Conception haben keine Blutungen von Seiten der Genitalorgane

stattgefunden und hat auch das Nasenbluten gegenwärtig aufgehört. Die Untersuchung des rechten Auges ergab: Aeusserlich nichts Abnormes, Pupille von normaler Weite und Reaction. Patientin sieht Alles, was sie direct fixirt, wie mit einem „Nebel“ bedeckt. S $^{20}/_{200}$, mit + 30 $^{20}/_{50}$; J. N. 4 mit + 10″. Linkes Auge Hm. $^{1}/_{36}$, S = 1. Das Gesichtsfeld zeigt normale Grenzen; im Centrum findet sich eine (auf 1′ Entf.) etwa handtellergrosse Zone, welche „nebelig“ erscheint und in der auch der Farbensinn gelitten hat. Grün wird für weiss, Roth für dunkelbraun gehalten, Blau wird erkannt. Die ophthalmoskopische Besichtigung des rechten Auges zeigte eine ganz leichte Verschleierung, namentlich der temporalen Seite der Papilla opt. und der angrenzenden Netzhaut, mit sonst normalem Verhalten der Gefässe. Urin frei von Eiweiss und Zucker. Die Behandlung bestand in subcutanen Strychnininjectionen von 0,003 täglich in die Schläfe und in der innerlichen Verabreichung von Extr. Chin. mit Eisen. Nach zwei Wochen ca. traten die entzündlichen Erscheinungen im Augenhintergrunde zurück, während das Scotom sich erst nach einigen Monaten verlor. Am Schlusse der Beobachtung: oc. d. + 30″ S = 1.

2) Frl. Pr., 45 Jahr alt; von gracilem Habitus, blondem Teint, schlecht entwickeltem Pannic. adip., anämischem Aussehen, leidet oft an „nervösen Kopfschmerzen“, die namentlich zur Zeit der Menses auftreten. Vor der letzten Menstruation wurde Patientin von einem fieberhaften Gastricismus mit starken Kopfschmerzen befallen. Nach einer vom behandelnden Arzte verabreichten Dosis Ol. ricini (um 5 Uhr Nachmittags) trat nach einiger Zeit Erbrechen ein. Gleich darauf stellte sich Nasenbluten ein, das erste Mal um 7 Uhr Abends von $^{1}/_{4}$ Stunde Dauer, das andere Mal in der Nacht von $^{3}/_{4}$ stündiger Dauer und viel reichlicher. Tags darauf erschienen die Menses, die etwas tardirt hatten, ein wenig reichlicher als sonst. Nach acht Tagen erwachte Patientin mit der Wahrnehmung eines centralen, negativen Scotoms des rechten Auges, in dem jede Lichtempfindung absolut fehlte. Selbst die hellbrennende Lampe konnte bei directer Fixation nicht wahrgenommen werden. Vom behandelnden Arzte an mich überwiesen, untersuchte ich Tags darauf das Auge und constatirte Folgendes: Aussehen desselben normal, keine Spur von Injection an demselben, Reaction der Pupille prompt. Ophthalmoskopisch: eine Neuritis intraocularis (oder das Bild einer Papillitis nach Leber) mit stark verschleierter Papille; die Gefässe zum Theil verdickt, die Venen etwas gefüllter, die Grenzen der Papille verwaschen. Die Netzhaut verhielt sich normal. Die Prüfung des Gesichtsfeldes (an der Tafel) ergab normale Grenzen, Farbensinn intact, bis auf ein scharf abgeschnittenes centrales Scotom von einem liegenden Oval von 20 zu 30° Oeffnung, in welchem jede Lichtperception absolut aufgehoben war. Urin frei von Eiweiss und Zucker. Die Prognose wurde sehr reservirt gestellt. Die Behandlung bestand in Application von Heurteloups, in Strychnininjectionen in die Schläfe und in der innerlichen Verabreichung

von Jodeisen. Bei dieser Behandlung ging die Papillitis nach circa drei Wochen zurück und hinterliess an der temporalen Hälfte der Papille eine weissliche Verfärbung. Das Scotom aber blieb nach wie vor in seinem früheren Verhalten bei sonst normalen Gesichtsfeldgrenzen. Auch die Anwendung des constanten Stromes vermochte keine Aenderung herbeizuführen. Der Befund hält sich seit mehreren Monaten, bei regelmässiger Menstruation, in statu quo.

In ätiologischer Hinsicht ist es charakteristisch, dass in beiden citirten Fällen der Sehstörung Nasenbluten voranging. Wenn im Allgemeinen nach Blutverlusten Amaurosen, seltener Amblyopieen sicher constatirt sind, so ist man theils wegen der vereinzelten Beobachtungen von Nagel[1] und Saemann,[2] wo Erblindung nach Nasenbluten gefolgt ist, gegenüber dem relativ häufigeren Zusammentreffen von Amaurosen nach Blutungen aus anderen Organen (Magen, Darm, Uterus) und noch mehr wegen der häufigen Abhängigkeit des Nasenblutens von Grundleiden anderer Art, geneigt, die Epistaxis ganz aus der Aetiologie der Amaurosen zu streichen (Leber[3]). Indessen ist man über das Räthselhafte des Zusammenhanges zwischen Blutverlust und Amaurose überhaupt noch lange nicht im Reinen und mag man über die Genese denken, wie man will, in den beiden obenerwähnten Fällen ging der Sehstörung Nasenbluten voraus, und wenn letzteres auch im ersten Falle bei einer Gravida, im zweiten sozusagen als Vorbote der Menses aufgetreten war, so ist es doch immerhin eigenthümlich, dass bei einem Individuum, bei welchem die Menstruation bisher regelmässig von Statten ging und auch zuletzt kaum von dem gewöhnlichen Modus abwich, ein derartiger Verfall der Sehkraft plötzlich auftrat. Allerdings unterscheiden sich diese beiden Fälle von anderen Beobachtungen der Art durch das Auftreten von Scotom bei sonst vollständig erhaltener Function der Netzhautparthien, während sonst complete Amaurosen, resp. hochgradige Amblyopieen beobachtet werden. In Bezug auf den Sitz des Leidens scheint es am plausibelsten anzunehmen, dass es sich um eine Erkrankung der äusseren Fasern des intraorbitären Theiles des Sehnerven (retrobulbäre Neuritis) handele, da ja gerade die äusseren Fasern das Centrum der Netzhaut versorgen (Leber).[4] In welcher Weise dieselben betroffen wurden (etwa durch Erguss von Serum oder Blut in der Scheide, oder als selbstständiges Leiden) wage ich nicht zu entscheiden. Nur scheinen im Falle 1 die Sehnervenfasern in geringerem Maasse und vorübergehend afficirt worden zu sein, während sie im Falle 2 dauernd functionsunfähig wurden. Jeden-

[1] Dissertat. von Fries: Beitrag zur Kenntniss der Amaurosen und Amblyopieen nach Blutverlust. Tübingen. pag. 109.

[2] Amaurose beider Augen, durch subcutane Strychnininject. geheilt. Deutsche Klinik 1864. No. 44 u. 45.

[3] Graefe-Saemisch, Handbuch, Bd. V, pag. 109.

[4] ibid. pag. 834.

fälls ist das Auftreten von Entzündung des intraocularen Theiles des Sehnerven (Papillitis) irrelevant und ist nur höchstens ein Ausdruck für den Sitz der Störung im Stamme des Sehnerven, ob weiter, oder näher vom Auge gelegen (Leber, l. c. p. 902).

VI. Ueber eine Auslöffelung des Thränensackes.

Von Dr. **L. Mandelstamm** in Riga.

Die jetzt übliche Behandlung der Krankheiten der Thränenwege führt nur sehr langsam oder gar nicht zum Ziele, so lange es sich nicht blos um eine Wiederherstellung der Durchgängigkeit des Thränennasenganges in Folge von Stricturen oder Wulstungen der Schleimhaut desselben handelt. Namentlich sind es aber die chronischen Dacryocystitiden, die mit verschiedenartigen Entartungen der Schleimhaut des Thränensackes einhergehen (polypösen Excrescenzen, schwammigen Wucherungen, Granulationen etc.) und die so lästige blenorrhoische Absonderung aus den Thränenröhrchen unter Epiphora bedingen. Man kommt hier nicht anders zum Ziele, als dass man den Thränensack auf die eine oder die andere Weise eröffnet und die Schleimhaut direct angreift. Ich wende seit einiger Zeit ein Verfahren an, welches in einer Auslöffelung des Thränensackes vermittelst eines schmalen ovalen, scharfen Löffels, ähnlich einem Ohrlöffel, besteht. Nachdem ich das obere Thränenröhrchen mit dem Weber'schen Messerchen ausgiebig gespalten, lege ich mir den Weg zum Thränensack durch Incision in die vordere Wand und das Ligamentum palpebrae intern. vermittelst des Stilling'schen Messers frei. Darauf lege ich in den Sack ein Bäuschchen Charpie ein, welches bis zum nächsten Tage liegen bleibt. Nach Entfernung desselben hat man den Eingang zum Sack so weit frei, dass man einen ungefähren Ueberblick über den Inhalt desselben hat. Finden sich nun Schleimhautwucherungen verschiedener Art, so gehe ich mit dem erwähnten Löffelchen ein und schabe alles Pathologische heraus. Man hat es leicht in seiner Hand mit dem Instrumente so zu manipuliren, dass man der Schleimhaut keine wesentlichen Läsionen beizubringen braucht. Hin und wieder kann auch eine leichte Cauterisirung ausgeführt werden. Selbstverständlich wird für Sondirung des Thränennasenganges gesorgt. Unter häufiger Ausspritzung des Sackes wird eine baldige Heilung des Leidens erzielt, ohne dass die Function des Thränensackes wesentlich gelitten hätte. Auch bei Fisteln des letzteren hat mir das Verfahren gute Dienste geleistet.

Riga, im Mai 1879.

VII. Zur Pathologie des Glaucoma.

Vorläufige Mittheilung von Dr. **Brailey** in London.[1]

Ich habe bei intraocularer Druckerhöhung einen Zustand gefunden, welcher ausgesprochener, constanter und entscheidender ist, als irgend eine andere der bisher beschriebenen Veränderungen.

Es ist dies eine starke Erweiterung der Blutgefässe des Augeninnern, hauptsächlich und fast ausschliesslich derjenigen, welche die Ciliargegend versorgen. Um dies zu veranschaulichen, wähle ich den Circ. art. irid. major, der hinlänglich constant ist nach Lage und Grösse. Bei 34 wegen uncomplicirtem Glaucoma excidirten Augen betrug das Mittel

a) des inneren Lumen 0,0458 Mm. und
b) der Wanddicke 0,0031 „

Dagegen war in 8 normalen Augen (bei derselben Präparationsmethode)

a = 0,0252 Mm. und
b = 0,0074 „

Die Maasse von 47 Augen, die wegen verschiedener Erkrankungen bei normaler Spannung excidirt waren, unterschieden sich nur wenig von denen der gesunden Augen. Die Analyse dieser Fälle bestätigt in überzeugender Weise die von mir hervorgehobene Häufigkeit der Ciliarmuskelatrophie bei Glaucom. Aber ich finde, dass in jenen Fällen, in welchen die Krankheit erst von kurzer Dauer und die Atrophie des Ciliarmuskels kaum angedeutet ist, die Erweiterung des Circulus arteriosus immer deutlich hervortritt. Deshalb betrachte ich die letztgenannte Veränderung als die ursprüngliche. Bei den meisten Glaucomfällen besteht neben der Erweiterung des Gefässlumens noch Verdünnung der Wand; die letztere erreicht einen ausserordentlich hohen Grad bei der Mehrzahl der Fälle.

Es giebt zwei Gruppen von Erkrankungen, in welchen die Druckerhöhung nicht nothwendiger Weise Hand in Hand geht mit Gefässerweiterung: 1) Diejenigen, bei denen die Entzündung primär die Iris und die Ciliargegend befällt, z. B. nach durchbohrenden Hornhautgeschwüren mit vorderer Verwachsung; 2) diejenigen, bei denen Entzündung der Aderhaut zuerst besteht.

Beide Gruppen stehen natürlich in einem engen Verwandtschaftsverhältniss. Nichtsdestoweniger zeigen beide häufig Staphylome, sei es der Horn-, sei es der Lederhaut; und beide werden mitunter, wie gelegentlich auch andere Krankheiten des Auges, gefolgt von Anfällen des wahren Glaucoma, wobei dann die oben beschriebenen Veränderungen der Gefässe gefunden werden. In beiden Gruppen ist die Druckerhöhung primär bedingt durch eine entzünd-

[1] Uebersetzt von H. Die ausführliche Publication wird in R. L. Ophth. Hosp. Rep. erscheinen.

liche Veränderung. Augen, welche Geschwülste enthalten und gleichzeitig von Druckerhöhung befallen sind, zeigen genau dieselben Veränderungen des Gefässsystems, welche oben als charakteristisch für wahres Glaucom beschrieben sind. Hingegen sind diejenigen Augäpfel, bei denen neben intraocularem Tumor normale oder herabgesetzte Spannung besteht, durchaus frei von den gedachten Veränderungen.

Gesellschaftsberichte.

I. Bericht über die ophth. Section der Americ. Med. Assoc.

erstattet von **H. Knapp.**

Vom 6. bis 9. Mai wurde in Atlanta, Ga., die 30. Jahresversammlung der American Medical Association abgehalten. Auf der vorigen Jahresversammlung wurde die Errichtung einer Section für Ophthalmologie, Otologie und Laryngologie neben den schon bestehenden anderen vier Sectionen beschlossen und H. Knapp von New-York zum Präsidenten dieser Section gewählt. Der Beschluss wurde dieses Jahr verwirklicht. Die Sectionsversammlungen waren von 12—36 Mitgliedern besucht und Vorträge wechselten mit Demonstration makroskopischer und mikroskopischer Präparate und neuer Instrumente ab. Unter den ophthalmologischen Vorträgen waren drei über Cataractextraction (von Pope, Calhoun und Knapp), hauptsächlich vergleichende statistische Berichte der verschiedenen Methoden; einer (Reynolds von Louisville) über operative Heilung cystoider Narben durch Zusammenschnüren mit Nähten (die Nadel wird an beiden Seiten der Ectasie eingestochen und der Faden über die cystoide Vortreibung gelegt); ein Vortrag von E. Williams von Cincinnati, über Elfenbeinexostose der Orbita; ein Vortrag von Dr. Smith von Detroit über operative Heilung der Xerophthalmie — Ausschneiden eines dreieckigen Stückes des oberen Lides, Umsäumen der Haut und Vereinigung der Lidränder, wodurch vor der Pupille eine freie Lücke bleibt. Smith erzählt einen (den zweiten) nach dieser Methode glücklich geheilten Fall. Die Demonstrationen, sämmtlich von Dr. Knapp, betrafen: Cystotome zur peripheren Kapselspaltung, Nadeln zur Discision von einfachen Nachstaaren — complicirte, d. h. entzündliche Nachstaare sind ihm bei 70 Extractionen mit peripherer Kapselspaltung nicht vorgekommen —, ferner Anfangsstadien von Retinalgliomen und Choroidealsarcomen, ein frisches Myxo-Sarcom des Sehnerven, plastische Cyclitis, ein Fremdkörper im Ciliarkörper, welcher sechs Jahre in der Netzhaut abgekapselt gelegen und sich dann losgelöst hatte, ein Auge mit Degeneration von Iris und Ciliarkörper, wahrscheinlich tuberculöser Natur; Durchschnitte durch ein Auge, welches nach unglücklicher Staaroperation sympathische Ophthalmie hervorgerufen hatte, Präparate von Irissarcomen, ferner von den normalen Verhältnissen der Kammerbucht und deren Veränderung in glaucomatösen Augen.

Dr. Voorhies aus Memphis theilte den Fall eines 20jährigen Frauenzimmers mit, welches wegen Wechselfiebers excessiv hohe Gaben von Chinin genommen habe, und dadurch acht Tage lang vollständig blind geworden sei. Darauf kehrte das Gesicht theilweise zurück, das Sehfeld blieb aber ausserordentlich verengert, die Sehnervenscheiben waren blass und ihre Blutgefässe vollständig blutleer.

Die Discussionen zeigten das rege Interesse der Betheiligten und wurden im besten parlamentarischen Ton geführt. Die nächste Versammlung wird Anfangs Juni 1880 in New-York abgehalten und unstreitig stark besucht werden. Zum Präsidenten der Section für Ophthalmologie und Otologie wurde Dr. P. O. Pope aus New-Orleans gewählt. — Schliesslich sei noch erwähnt, dass gemäss der Organisation der Americ. Med. Association der Präsident einer jeden Section einen ungefähr einstündigen Vortrag über die Fortschritte des in seiner Section behandelten Zweiges der Medicin während des verflossenen Jahres vor der Plenarversammlung zu halten hat. Dr. Knapp entledigte sich dieses Auftrages unter sichtbar lebhafter Theilnahme der Anwesenden und damit wurde das Bürgerrecht der Augen- und Ohrenheilkunde als einer wichtigen und selbständigen Abtheilung der Medicin von der ältesten, grössten und maassgebendsten ärztlichen Gesellschaft der neuen Welt anerkannt.

II. Sitzungsbericht d. Berliner Gesellsch. f. Psychiatrie u. Nervenkrankheiten
vom 9./6. 1879.

Herr Dr. Curschmann, dir. Arzt des Barackenlazareths und Docent an der Universität, sprach — unter Vorlegung der anatomischen Präparate — über einen Fall, welcher von der grössten Wichtigkeit ist für die Lehre von der Hemianopsie und von den cerebralen Centren des Gesichtssinnes.

Ein 50jähriger, früher ganz gesunder Mann wurde am 15./5. d. J. in's Krankenhaus gebracht, nachdem er drei Tage zuvor aus Versehen einen bedeutenden Schluck Schwefelsäure getrunken. Er kam mit den gewöhnlichen Erscheinungen der Schwefelsäureanätzung und musste, da er nicht schlucken konnte, während der nächsten Tage mittelst Clysmata ernährt werden. Der Circulationsapparat schien normal. Am Morgen des 22./5. wurde der Kranke von einer Embolie der rechten Brachialarterie befallen. Am Morgen des 23./5. klagte er selber, dass er in der linken Hälfte des Gesichtsfeldes nichts sehen könnte. Bei der genaueren Prüfung fand man, dass in dem Gesichtsfeld jedes der beiden Augen die linke Hälfte vollständig fehlte, während das centrale Sehen, das excentrische Sehen in der rechten Hälfte jedes Gesichtsfeldes, sowie der Augengrund beiderseits vollkommen intact war. Diese Hemianopsia sin. blieb unverändert bis zum Tode. Anderweitige Erscheinungen einer Herderkrankung im Hirn traten nicht auf, weder Hemiparesen, noch Sensibilitätsstörungen: nur ganz leichte Delirien, die vor dem 23./5. nicht vorhanden gewesen. Nachdem der Kranke noch etliche Tage in sehr elendem Zustande unter Blutbrechen und Schlingbeschwerden zugebracht, ging er am 7./6. d. J. an Inanition zu Grunde. Die Autopsie ergab 1) die bekannten Veränderungen des Intestinaltractus; 2) eine Entzündung der Intima aortae, fortgepflanzt vom Oesophagus; 3) einen festen Embolus der rechten Brachialarterie; 4) endlich im Hirn — während Cerebellum, tract. opt., Augengrund normal erschienen — einen grossen Erweichungsheerd im rechten Occipitallappen, der bis zur Oberfläche sich erstreckte, hauptsächlich an der ebenen Seite und an der Spitze dieses Lappens. Der Fall bestätigt die Thierversuche von H. Munk und besitzt, wegen des Fehlens sonstiger Hirnherdsymptome, die Dignität eines Experimentes am Menschen.

In der Discussion nahmen das Wort die Herren Westphal, Bernhardt und Hirschberg.

Der Vorsitzende, Herr Prof. Westphal, gab an, dass er vor Kurzem einen

Fall secirt, wo ein Herd in derselben Gegend sass. Es handelte sich um einen Patienten, der von Zeit zu Zeit unilaterale Convulsionen bekam mit Erhaltung des Bewusstseins, sogen. centrale Epilepsie, welche man auf Reizung motorischer Provinzen der grauen Hirnrinde bezieht. Der Kranke war nicht gelähmt auf der Seite der Convulsionen, hatte aber gleichseitige Hemianopsie nach dieser Richtung hin. Bei der Autopsie fand sich ein Erweichungsherd in der Marksubstanz des der Convulsionsseite entgegengesetzten Hinterhauptlappens.

H.

III. Sitzungsbericht der Berliner physiolog. Gesellschaft

vom 30./5. 1879.

Herr Hirschberg macht zwei kürzere Mittheilungen (s. oben p. 171).

Herr Schöler sprach über die Flüssigkeitsausscheidungen aus dem Auge. Verbrennt man mit einer Stricknadel den Limbus corneae eines Kaninchens, so entwickeln sich die Symptome des Glaucoms. (Vgl. die Verhdlgn. d. Berl. physiolog. Gesellsch. vom 20./6. 1879. Wir werden auf diese Versuche zurückkommen, wenn die ausführliche Publication im A. f. O. vorliegen wird.)

Journal - Uebersicht.

I. Recueil d'Ophth. von Galezowski und Cuignet. Juni 1879. Paris.

1) **Einige Worte über den Nachstaar und seine Operation** von Galezowski.

„Verfahren des Autors. Ich bediene mich einer Sichelnadel, welche ich durch Collin construiren liess. Sie ist 15 Mm. lang und 2 Mm. breit. Nach Fixirung des Auges stosse ich die Nadel in den äusseren oder inneren Theil der Hornhaut, nahe der ursprünglichen Wunde und dann in das Exsudat hinter den Pupillarrand und umkreise denselben in Sägebewegungen und ziehe die Nadel aus. Die Pupille, die mindestens in $^3/_4$ ihres Umfanges gelöst ist, erweitert sich leicht. Das Verfahren hat mir immer gute Resultate geliefert, unter der Bedingung, dass die ganze Operation rasch von Statten geht. — — Das Verfahren ist delicat und schwierig; man thut gut, sich dabei einer Lupe oder Vergrösserungsbrille zu bedienen."

2) **Ueber die Rolle der Wärme und des Lichtes in der Entwickelung der Choroiditis** von Fournet.

I. Ein Soldat, dem beim Bedienen eines Ofens das Feuer in's Gesicht gekommen, bemerkte 14 Tage später Verlust des centralen Sehens auf dem linken Auge. E. $S < {}^1/_{20}$. Atrophischer Fleck im Centrum des Augengrundes. II. Aehnlich bei einem 45jähr., der die Schiffsmaschine zu bedienen hatte, mit M $^1/_7$! Ausserdem werden einige ältere Fälle von Courssèrant und Jäger (Atl. XXIV) hierher bezogen. (Forts. folgt.)

3) **Verletzungen des Auges** von Dr. Yvert. (Forts.) H.

II. Arch. für Ophthalm. XXV, 1. (Empfangen 28./5. 79.)

1) Ueber die Kreuzung der Nervenfasern im Chiasma nervorum opticorum von Prof. Gudden.

„Wir kommen jetzt zu den Flächenmessungen der Sehnerven- und Sehtractus-Querabschnitte.

I. Hund.

	Flächeninhalt in □Mm.	Verhältniss
a) normaler:		
1. N. o.	97	1:0,89
2. T. o.	87	
b) einseitig enucleirter:		
1. Normaler N. o.	77	1:0,69
2. Gegentractus	53	
3. Atroph. N. o.	23	1:1,42
4. Gegentractus	33	
c) doppelseitig enucleirter:		
1. N. o.	23	1:0,57
2. T. o. (Commissur)	13	

II. Katze.

	Flächeninhalt in □Mm.	Verhältniss
a) normale:		
1. N. o.	84	1:0,84
2. T. o.	71	
b) einseitig enucleirte:		
1. Normaler N. o.	70	1:0,71
2. Gegentractus	50	
3. Atroph. N. opt.	13	1:1,75
4. Gegentractus	23	

III. Mensch.

	Flächeninhalt in □Mm.	Verhältniss
a) normaler Mensch:		
1. N. o.	296	1:0,82
2. T. o.	245	
b) Phthisis des rechten Bulbus:		
1. Normaler N. o.	275	1:0,74
2. Gegentractus	205	
3. Atroph. N. o.	114	1:1,50
4. Gegentractus	171	
c) Phthisis des linken Bulbus:		
1. Normaler N. o.	299	1:0,69
2. Gegentractus	208	
3. Atroph. N. o.	74	1:2,22.
4. Gegentractus	164	

Figuren und Zahlen sind so überwältigend, dass Michel doch nichts Anderes übrig bleiben wird, als die Gesellschaft der (die Kaninchen fallen weg) Tauben, Hechte und Eidechsen zu verlassen und denjenigen Herren, welche ihre pathologischen Beobachtungen nur unter der Voraussetzung vollständiger Kreuzung deuten zu können glaubten, ihre Beobachtungen oder ihre Deutungen zu rectificiren (Michel, l. c. 252). Ausser der partiellen Kreuzung geht

aus denselben hervor, dass das gekreuzte Bündel auch beim Menschen grösser ist, als das ungekreuzte, dass aber das ungekreuzte beim Menschen grösser ist, als das beim Hund und bei der Katze. Beim Kaninchen ist das ungekreuzte Bündel verhältnissmässig am kleinsten.“

2) Ein Beitrag zur Frage der Semidecussation im Chiasma nervorum opticorum von Dr. Ad. Mohr in Freiburg i./Br.

„Die Gesichtsfelddefecte (bds. von der rechten Hälfte des Gesichtsfeldes her), die bei der Annahme einer Semidecussation auf einen destruirenden Process des linken Tractus hinweisen, ebenso die fortschreitende Atrophie der Papille, deren Anfangs spitze Excavation allmählich flacher und flacher wurde, die Farbendefecte, der Kopfschmerz und die Localisation desselben, die zuweilen bemerkbaren Doppelbilder nebst der trägeren linken Iris, welche eine Leitungshemmung im Oculomotorius und wohl auch im Trochlearis vermuthen liessen, machten die Annahme eines Tumor cerebri nicht unwahrscheinlich.

Später R. E. S = 1.

Links nicht Bewegung der Hand in nächster Nähe. Tod unter den Erscheinungen der hypostatischen Pneumonie. Section: Beiderseits Seitenventrikel stärker ausgedehnt. Der Boden des 3. Ventrikels gehoben und verdünnt, der 3. Ventrikel dadurch im Tiefendurchmesser sehr verkleinert. Nach Durchschneiden des Bodens desselben kommt man auf eine Cyste, welche jenen von unten her emporgewölbt hatte und sich nach dem Thal. opt. der linken Seite erstreckt. Unter dieser befindet sich eine zweite Cyste, nur etwa halb so gross; und nach vorn und unten an dieser ein etwa wallnussgrosser Tumor, welcher am Türkensattel liegt, das Chiasma und den linken Opt. stark abgeplattet hat, während der rechte Opt. mehr zur rechten Seite gedrängt ist. Die Art. carot. sinist. läuft durch den äusseren Theil des Tumors. Die Gehirnsubstanz ist ziemlich weich. Sehr weich ist auch der obere Theil des Rückenmarkes, in welchem die graue Substanz nur undeutlich hervortritt und deren rechte Hälfte eine gelbliche Verfärbung zeigt. Im unteren Theile des Rückenmarkes ist die Consistenz und die Zeichnung des Querschnittes mehr der Norm sich nähernd.

Es liegt in der Mitte des linken Tractus zwischen der von den Vierhügeln nach dem Chiasma durchlaufenen Strecke eine Stelle, wo die Geschwulst entschieden primär einwirkte und direct in die Hirnsubstanz übergriff.“

3) Ueber die Tiefe der vorderen Augenkammer von Dr. Horstmann in Berlin.

Vergl. Centralbl. 1878, Augustheft, Beilage.

4) Zur Regeneration des Humor aqueus, nach Entleerung desselben aus der vorderen Augenkammer von Dr. R. Deutschmann.

1) Entleert man durch Punction der Hornhaut den Humor aqueus am frischen Leichenauge, so füllt sich binnen verschieden langer Zeit die vordere Augenkammer wieder mit klarer Flüssigkeit an, bei ganz frischer Leiche auch nach Entleerung dieser letzteren ein zweites Mal. 2) Der Eiweissgehalt dieses regenerirten Kammerwassers ist ein merklich höherer, als der des bei der ersten Punction gewonnenen, ein noch höherer bei dem durch die zweite Punction entleerten. 3) Der Eiweissgehalt des normalen Glaskörpers ist ein beträchtlich grösserer, als der des normalen Kammerwassers. 4) Die in der Leiche regenerirte Kammerflüssigkeit stammt aus dem Glaskörper und gelangt wegen Punction

der Cornea nnd damit verbundener Druckherabsetzung im vorderen Kammerraum da hinein unter Einfluss der Druckdifferenz zwischen den beiden Bulbusräumen — also durch Filtration aus dem Corpus vitreum durch die Zonula hindurch. 5) Das Experiment am frischen Thierauge beweist das Statthaben einer solchen Filtration vom Glaskörper nach vorn, wobei gleichzeitig manometrische Versuche ergeben, dass nicht nothwendig immer derselbe Druck in den beiden grossen Bulbusräumen herrschen muss. 6) Dass während des Lebens beständig etwas Glaskörperflüssigkeit sich dem Kammerwasser durch Diffusion beimengt, ist bei dem verschieden hohen Eiweissgehalt beider Flüssigkeiten höchst wahrscheinlich; ob auch durch Filtration unter physiologischen Verhältnissen etwas durch die Zonula gelangt, muss vorläufig dahingestellt bleiben, kann keineswegs ganz in Abrede gestellt werden. 7) Dagegen ist die schnelle Wiederanfüllung der vorderen Kammer nach der Hornhautpunction mit einer eiweissreicheren Flüssigkeit auch im lebenden Auge wohl zum Theil auf Rechnung einer Flüssigkeitsinfiltration vom Glaskörper aus zu setzen. 8) Bei pathologischer Druckerhöhung im Glaskörper muss auch intra vitam Flüssigkeit aus diesem durch die Zonula in den vorderen Kammerraum übertreten, wie auch das Experiment am lebenden Thier diese Annahme bestätigt.

---

5) Noch einmal das „Zöllner'sche Muster" von Dr. Heuse in Elberfeld.

(Im Original nachzusehen, ohne Figuren nicht zu verstehen.)

---

6) Einige Beobachtungen über functionelle und ophthalmoskopische Refractionsbestimmung von Dr. A. v. Reuss, Privatdocent in Wien.

„Viele Myopen zeigen bei der binoculären Sehprüfung einen geringeren Grad von Myopie, als nach der Einzelnprüfung der des weniger myopischen Auges beträgt, und viele Hypermetropen zeigen, binoculär untersucht, einen höheren Grad von Hypermetropie, als ihn die Sehprobe an dem stärksten hypermetropischen Auge ergab. Es finden also beim Sehen mit einem Auge Accommodationsanspannungen statt, die beim binoculären Sehacte fehlen. Der dioptrische Werth dieser Accommodationsanspannung beim monoculären, oder dieses Accommodationsnachlasses beim binoculären Sehen ist freilich nicht immer ein grosser. Das Maximum desselben beträgt in den aufgeführten Fällen $^1/_{24}$, repräsentirt also einen in praxi nicht mehr zu vernachlässigenden Werth, das Minimum nur $^1/_{360}$." (Schluss des A. f. O. im nächsten Heft d. C.) H.

III. Zehender's Monatsbl. für Augenheilkunde. Jniheft 1879.

1) Ueber Ectropion-Operation durch Transplantation grosser Hautstücke von W. Zehender.[1]

Der erste Fall ist schon Centralbl. 1877, p. 166 erwähnt. „Den weiteren Verlauf wollen wir nicht ausführlich schildern; wir müssen aber zur Vervollständigung unserer damaligen Mittheilung hinzufügen, dass die Hautbedeckung des Oberlides allmählich schmäler und schmäler wurde und dass schliesslich abermals Ectropion entstand, welches allerdings nicht ganz den früheren Grad erreichte." Der zweite Fall betraf auch Ectrop. superius. „Obwohl wir eine Zeit lang die Anheilung der nach 24 Stunden wieder aufgesetzten unteren Haut-

---

[1] Vergl. Centralbl. 1877, p. 119 (Wadsworth) und Note (Hirschberg). Ferner Beitr. zur prakt. Augenheilkde. III, p. 98. 1878. Leipzig, Veit & Comp.

hälfte nicht absolut für misslungen hielten, so überzeugten wir uns doch bald, dass eine Verlöthung nicht eingetreten war. Die durch kleine Luftbläschen und durch einzelne Eiterpünktchen emporgehobene untere Lappenhälfte löste sich ganz von selbst bei der am fünften Tage mittelst einer kleinen Ballonspritze vorgenommenen Reinigung. Die nunmehr unbedeckte Hautfläche schrumpfte hierauf rasch zusammen, bis nach zwei oder drei Tagen der Cilienrand den unteren Rand der oberen Lappenhälfte erreicht hatte, wodurch auf's Neue ein Ectropion mässigen Grades entstand. Die erzielte unvollkommene Besserung erhielt sich mehrere Wochen lang ziemlich unverändert; späterhin haben wir den Patienten, welcher mit dem Erfolg der Operation nicht sehr zufrieden war, aus den Augen verloren."

Der dritte Fall betraf Ectrop. inferius. „Pat. war ein 20 jähriger, übrigens ziemlich kräftig gebauter Bauernsohn, an dessen Hals und Unterkiefergegend sich sehr beträchtliche Narben vorausgegangener Drüsenabscesse vorfanden. Das Gesicht war in Folge einer schlecht geheilten Unterkieferfractur auffallend schief und lateralwärts am linken unteren Augenlide zeigte sich eine narbige Hauteinziehung, welche offenbar von einer vorausgegangenen, jetzt aber geheilten Caries des Orbitalrandes herrührte. Die Einziehung hatte das untere Augenlid nach unten und etwas nach aussen ectropionirt; die Innenfläche des Unterlides war in einer Längenausdehnung von 25 Mm. und in einer breiten von 8 Mm. nach aussen umgeschlagen.

Am 21. November wurde die Operation ausgeführt. Zuerst wurde zwischen dem Lidrand und der narbigen Hauteinziehung ein Schnitt parallel zum Lidrand in entsprechender Länge durchgeführt. Hierauf wurde das Narbengewebe, durch welches die Haut mit dem Knochen verbunden war, sorgfältig lospräparirt, so dass die beweglich gewordenen Hautbedeckungen eine vollständige Reposition des unteren Augenlides leicht gestatteten. Nachdem dieses erreicht, betrug der dadurch entstandene Hautdefect 24 Mm. in seiner Längendimension und 14 Mm. in der Breite. Hierauf wurde aus dem Oberarm ein Hautstück von 37 Mm. Länge und 20 Mm. Breite excidirt, welches nach vollständiger Loslösung und durch die natürliche Einschrumpfung der Grösse des Hautdefectes fast vollkommen genau correspondirte. Dieser Lappen wurde nach vorschriftsmässiger Vorbereitung auf die inzwischen abgeblutete Wundfläche aufgelegt, und eine sorgfältige Coaptation der Wundränder mit Hilfe einer geknöpften Sonde bewirkt. Vorsichtshalber wurde der Hautlappen durch drei feine Nähte in seiner Lage fixirt, und endlich wurden beide Augenlidränder durch einige Catgutsuturen mit einander vereinigt. Im Uebrigen aber blieb das Operationsgebiet unverbunden und unbedeckt, so dass die Veränderungen des aufgeklebten Lappens unbehindert controllirt werden konnten. Am nächstfolgenden Morgen fand sich das Lid etwas geschwollen, der Hautlappen selbst absolut gut aussehend, überall fest anliegend, kaum blasser als unmittelbar nach der Operation.

Drei Tage später war Alles noch unverändert, nur die Farbe des Lappens war etwas dunkler, die Lappenränder etwas breiter, durch eingetrocknetes Blut und Secret leicht erkennbar. Am sechsten Tage nach der Operation lösten sich spontan die Catgutsuturen, durch welche die beiden Augenlider mit einander vereinigt worden waren; die Lidspalte hatte sich in Folge dessen geöffnet.

Der Hautlappen war etwas stärker gerunzelt, weisslich gefärbt und stellenweise emporgehoben. Im Laufe der nächsten Tage sammelten sich unter der Epidermis noch einige minimale Tröpfchen Eiter, die später zu Krusten eintrockneten. Nachdem diese Krusten abgefallen waren, zeigte sich unter denselben eine zarte, rosige, junge Haut. Die Stellung des unteren Augenlides

war normal; die Operation schien in ausgezeichneter Weise gelungen. Patient wurde noch einige Zeit im Krankenhause zurückgehalten. Bald zeigte sich's nun, dass die anscheinend so wohlgelungene Operation nicht von Bestand war. Nach einigen Wochen hatte sich auf's Neue Ectropion gebildet, welches allerdings nur halb so breit (4 Mm.) war, wie früher (8 Mm.). Der eingesetzte Hautlappen, dessen Grenzen gegen die übrige Haut sich scharf markirten, war sichtlich kleiner geworden.

Wir haben uns zwar überzeugt von der Anheilungsfähigkeit grosser, von einer anderen Stelle der Körperfläche vollständig losgetrennter Hautstücke; wir glauben aber jetzt — im besonderen Hinblick auf den letzten Versuch, über dessen Geschichte kein weiterer Zweifel auftreten kann — dass solche auf eine wunde Stelle aufgeheilten Hautstücke ihre ursprüngliche Grösse nicht dauernd behalten, sondern im Laufe der Zeit — in unserem letzten Falle schon nach wenigen Monaten — sehr erhebliche Narbeneinschrumpfung erleiden."[1]

---

2) Panophth. sympath. von Dr. Landesberg in Philadelphia.

Eine 47jährige zeigte rechts Phthisis bulbi dolor. — spontan vor sechs Jahren entstanden —, links drei stecknadelkopfgrosse Hornhautinfiltrate. Sn, On. Enucl. b. d. verweigert. Nach drei Tagen links grosses Hornhautgeschwür, das Tags darauf total wird und den Ausgang in Panophthalmitis nimmt.

---

3) Neurosis und Amblyop. symp. von Demselben.

18 Monate nach Enucl. b. d. wegen schwerer Verletzung war — bei 12jährigem Knaben — der Opticusstumpf auf Druck empfindlich. Links Astigmatismus. S = $^{15}/_{80}$, concentr. Einengung des Gesichtsfeldes. On. Nach Exstirpation von 8 Mm. Opticus sind die Beschwerden beseitigt. H.

IV. Archiv f. Augenheilkunde von Knapp u. Hirschberg, VIII, 2. (Schluss).

1) Beiträge zur Statistik der Myopie und des Farbensinnes von Dr. O. Just in Zittau.

Um den Einfluss hygienisch günstiger Schulhäuser mit hellen Classenzimmern auf die Entwickelung der Myopie unter den Schülern festzustellen, untersuchte Verf. die Refraction von 742 Schülern der Bürgerschule und von 487 Gymnasiasten und Realschülern in Zittau. Es fanden sich in den 6 Classen des Gymnasiums von VI—I:
25,7 %, 11,4 %, 22,2 %, 43,6 %, 45 %, 80 %, 58,6 %; in der Realschule 7 %, 22,2 %, 30 %, 37,5 %, 33,3 %, 62,5 %, 57,1 %, also keineswegs weniger Myopen, theilweise sogar mehr als in anderen gleichartigen Anstalten. In der Knaben-Bürgerschule 10 % Myopen, darunter 8 % mit M > 1,0 D. in der höheren Töchterschule: 19,1 % Myopen, darunter 10,9 % mit M > 1,0 D.; und der Mädchen-Bürgerschule 11,0 %, resp. 7,9 % Myopen. Mangelhafte Beleuchtung der Schulstuben ist nicht die ausschliessliche Ursache für die Entstehung der Myopie, sondern auch die häuslichen Arbeiten, besonders die bei künstlicher Beleuchtung.

---

[1] Etwas günstiger gestaltet sich der Ausgang, wenn die Anheilung erfolgt ohne Bildung jener Eiterblasen und Krusten. H.

Die Prüfung des Farbensinnes ergab unter

194 Gymnasiasten	6 Roth-Grünblinde,	3 Grünblinde,
293 Realschülern	4 „ „	2 „
347 Knaben der Bürgerschule	5 „ „	2 „

also 2,6 % Farbenblinde (unter 395 Mädchen keine Farbenblinde).

2) **Leptothrix buccalis im unteren Thränenkanal** von Dr. Haase in Hamburg.

Ein früher an oberflächlicher Hornhautentzündung erkrankter 30jähriger Patient klagte über Thränen und Empfindlichkeit in der Gegend des rechten inneren Augenwinkels, während die Umgebung des unteren Thränenpunktes geröthet, geschwollen und aus dem unteren Thränenröhrchen selbst eine eiterähnliche Masse sich ausdrücken liess. Der Thränensack und das obere Thränenröhrchen erwiesen sich frei. Nach Spaltung des unteren Thränenröhrchens zeigte sich ein $2^1/_2$ Mm. grosses Concrement von Leptothrix-Pilzmassen, dem nach und nach sieben andere folgten, von denen eines noch grösser war. Entsprechend dem Sitze der Concremente war der Thränenkanal divertikelartig ausgebuchtet, indess der Patient sehr bald von seinen Thränen befreit. Der mikroskopische Befund stimmte mit dem von Waldeyer und Leber (in den Förster-, resp. v. Graefe'schen Fällen) überein, Zusatz von Jod rief keine violette Färbung der Pilze hervor.

3) **Sarcom des Tarsus und der Conjunctiva mit amyloider Infiltration** Von Dr. J. S. Prout, Brooklyn, N.-Y. und Dr. Charles S. Bull, N.-Y.

Bei einem 18jährigen Mädchen, das einige Jahre früher an Trachom gelitten, entwickelte sich in der äusseren Hälfte des rechten unteren Lides eine die Conjunctiva und den Tarsus einnehmende harte Geschwulst, die im Querdurchmesser etwa 20 Mm., im verticalen 16 Mm. beträgt und die $2^1/_2$—3 Mm. dick war; sie war wenig vascularisirt und glich einer Trachommasse. Die benachbarte Conjunctiva zeigte nur unbedeutende Granulationen, die Cornea war klar und die S gut. Drei Monate später wurde sie wegen Schmerzhaftigkeit exstirpirt. Sie war flach, unregelmässig oval, leicht convex an der äusseren; concav, weiss und glänzend an der inneren Seite; sie war mässig hart, elastisch und doch bröcklig. Sie zeigte auf der Schnittfläche die gewöhnliche Jodreaction. Die conjunctivale Oberfläche war überall mit einer Epithellage bedeckt, die an einzelnen Stellen sehr dünn und nur von einer einzigen Zellenlage gebildet, während an der oberen Geschwulstfläche das Epithel sehr verdickt war und aus 8—9 Zellenlagen bestand; die oberen Zellenlagen abgeplattet, die tiefer gelegenen cylindrisch, „beinahe kugelförmig". Unter dem Epithel war echtes Rundzellensarcomgewebe ohne Pigment, vereinzelte spindelförmige Zellen, wenige kleine Gefässe. Bindegewebiges Zwischengewebe fand sich in den tieferen Geschwulsttheilen und ausserdem isolirte, „wachsartige" und vollkommen structurlose, unregelmässige Massen, die sich nach der Mitte der Geschwulst zu immer mehr vermehrten und die Sarcomknoten ganz verdrängten, während letztere nach der Basis der Geschwulst zu wieder zum Vorschein kamen. Auch die Wände der kleinen Arterien und Capillaren waren stellenweise amyloid degenerirt, wobei die Infiltration der Gefässwände von innen nach aussen fortschritt. Mit diesen Veränderungen der Gefässwände war auch eine Verengerung ihres Lumens und verminderte Blutzufuhr zu der Geschwulst bedingt.

4) **Mittheilungen aus Dr. Hirschberg's Augenklinik** von E. Vogler, Assist. d. Klinik. **Ein Fall von Glioma retinae nebst historischen und kritischen Bemerkungen.**

Verf. bespricht ein typisches Glioma retinae sin. bei einem 4jähr. Knaben, das, wie die Enucleation und Section des in seiner Spannung „sichtlich erhöhten" Bulbus ergab, rein retinal geblieben, die Grösse eines Wallnusskerns, übrigens aber die oft beschriebene Structur dieser stark vascularisirten, oberflächlich verfetteten, aus Rundzellen mit feinfaseriger Grundsubstanz bestehenden Netzhautdegeneration zeigte. Der Sehnerv war gesund und das Kind nach vier Monaten ohne Recidiv. — Das aus der Literatur der letzten 10 Jahren vom Verf. gesammelte Material von Glioma ret., welches 60 Fälle umfasst, bestätigt im Ganzen die Erfahrungen Hirschberg's über den Markschwamm der Netzhaut aus dem Jahre 1869. Wesentlich beachtenswerth ist 1) der Fall von traumatischem Ursprung des Glioma retinae (Steinheim) und 2) die Heilbarkeit des Recidivs durch Exenteratio orbitae (A. Graefe, Brière). Landsberg.

Referate.

1) **Untersuchungen über den feineren Bau der Hornhaut** von W. Hassloch in New-York. Knapp's Arch. VII, p. 7.

H. verwandte zu seinen Untersuchungen Katzenaugen wegen leichterer Spaltbarkeit der Hornhautlamellen und behandelte dieselben einestheils mit zweiprocentiger Lösung salpetersauren Silberoxyds, anderntheils mit schwach milchsäurehaltigem Wasser und gleichen Theilen halbprocentiger Goldchloridlösung. So fand H., dass die durch die Silberfärbung (negative Bilder) dargestellten Räume in der Hornhaut keine Saftlücken im Sinne v. Recklinghausen's, sondern Protoplasmaräume im Sinne W. Engelmann's u. A. sind, d. h. Räume, welche vollständig von Protoplasma erfüllt werden. Der schärfste Beweis hierfür wird von der durch die Milchsäurebehandlung verbesserten Goldfärbung (positive Bilder) der Hornhaut geliefert, indem durch diese Methode vollendet klare Bilder der Hornhautkörperchen erzeugt werden, die in Grösse, Form, Verlauf und Verästelung denjenigen der negativen Silberbilder entsprechen.

Aus H.'s Befunden ergiebt sich ferner, dass das Protoplasma der Hornhautkörperchen einen deutlich netzförmigen Bau besitzt. Dass das Netzwerk (Kernkörperchen, Kernschale, Körnchen und verbindende Fasern) wirklich lebende Materie ist, in deren Maschenräumen sich die leblose Protoplasmaflüssigkeit befindet, wird sowohl durch die Goldfärbung, wie auch besonders durch die Erscheinungen beim Entzündungsprocess erwiesen.

Endlich ergeben H.'s Untersuchungen, dass die faserige Grundsubstanz der Hornhaut allenthalben von einem überaus zarten Netzwerk der lebenden Materie durchbrochen wird. M. Pufahl in Paris.

---

1) **Beitrag zur Kenntniss des feineren Baues der Stäbchenaussenglieder in der Netzhaut des Frosches** von Prof. Dietl in Innsbruck. Knapp's Arch. VII, p. 17.

D. behandelte die Netzhaut nicht, wie es Ritter, Manz, Schiess gethan, mit Reagentien, sondern legte einen Theil sorgfältig abgehobener Netzhaut von einem Frosche in frisches Kammerwasser mit der äusseren Fläche nach oben: so sah D. unmittelbar neben der Retina als isolirte Elemente einzelne Stäbchen

im Humor aqueus schwimmen und zwar Aussen- und Innenglieder im Zusammenhang oder vollends getrennt oder es hing am Aussenglied eine granulirte Kugel als bereits etwas gequollenes Innenglied — oder aber es hing am Aussengliede nur eine glänzende Halbkugel, welche D. als linsenförmigen Körper bei fehlendem Innengliede deutet. Entsteht nun im Präparat ein zufälliger oder absichtlicher Flüssigkeitsstrom, so erweist sich der Zusammenhang als ein sehr inniger: der Stäbchencylinder bleibt in Ruhe, während die Kugel von einer Seite zur anderen pendelt. Fasst man solche Stäbchen, an denen man derartige pendelnde Bewegungen der Kugel bemerkt, näher in's Auge, so finden sich einige, bei denen gleichzeitig im Stäbchen selbst isochron und entsprechend den Schwingungen der Kugel ein leichter Streif schattenartig von der einen Seite zur anderen huscht, schneller oder langsamer, je nach der Intensität der Bewegungen. Man hat auf den ersten Blick durchaus den Eindruck, dass in dem Stäbchenaussenglied ein leichter Strang flottirt, welcher mit der Kugel in innigem Zusammenhang steht; öfter findet man die Kugel abgerissen und an ihrer Stelle nur ein kleines tröpfchenförmiges Rudiment, das aber alle beschriebenen Bewegungen in ähnlicher Weise ausführt. Zum Beweise dafür, dass der erwähnte Strang keine optische Erscheinung ist, etwa beruhend auf Cannelirung oder erzeugt durch Reflexe und die dadurch bedingten Brechungsverhältnisse, hat D. Abbildungen beigefügt, an denen man sieht, dass der Strang oft schief gegen die Canellirung unter einem spitzen Winkel zieht oder am inneren Ende sich beinahe rechtwinklig umbiegt, um den Zusammenhang mit der seitwärts stehenden, oft über den offenen Rand hinaushängenden Kugel herzustellen.

D. differenzirt die Stäbchenaussenglieder in eine resistentere Rindenschicht und eine weiche Binnensubstanz (mit Vermeidung des Ausdrucks „Axensubstanz“, der angesichts der dünnen Rinde nicht passend erscheint); letzteres gestattet dem oben erwähnten axialen Strang die Excursion. Die Cannelirung der Rinde sieht D. als eine Cuticularbildung an, wie sie anderwärts an epithelialen Zellen in typischen Formen auftreten. Die Rindensubstanz allein bildet einen hohlen Cylinder von der Form der Reagensgläschen.

Ausserdem beobachtete D. oft an ganz frischen Stäbchen in regelmässiger Weise Stückchen (Plättchen) ausgebrochen; die Stäbchen zeigen dann an der Bruchstelle rechteckige Einschnitte; dieser Umstand ist auch ein triftiger Beweis für die ursprüngliche Existenz einer Rinden- und Innensubstanz; es ist eben von dem Rindenringe des Plättchens eine Parthie abgesprengt.

Viele Bilder, z. B. in der Mitte gebrochene Stäbchen, deren von einander entfernte Bruchstücke innig durch einen resistenten Faden verbunden waren, — oder Stäbchen, welche unmittelbar an den Bruchenden so verschoben waren, dass ihr Zusammenhang nur durch einen axialen Faden von gewisser Resistenz erklärlich erscheint — sprechen für die Existenz eines selbstständigen axialen Gebildes in den Aussengliedern der Stäbchen, ohne dass es in den einzelnen Fällen thunlich ist, dieselbe positiv und ganz unzweideutig darzuthun.

Bedenkt man aber, dass eine Reihe anderer Autoren mit verschiedenen anderen Methoden zu ähnlichen Anschauungen gekommen sind, so wird man die Frage nach einem axialen Gebilde in den Aussengliedern doch neuerdings würdigen müssen.

Endlich weist D. an gebrochenen Stäbchen die Existenz einer sehr zarten, glashellen bindegewebigen Scheide nach, welche beim Frosch die Stäbchenaussenglieder enganliegend umfasst.

M. Pufahl in Paris.

Vermischtes.

1) Als wir 1876 unseren Reisebericht über die Pariser Augenkliniken (Berliner klin. Wochenschr. 1876, No. 43) mit der Bemerkung schlossen, „dass auch in Paris die Nothwendigkeit eines eingehenderen Studiums der neueren Augenheilkunde mehr und mehr zu einer festen Ueberzeugung des ärztlichen Standes sich gestalte", hatten wir noch keine Ahnung, dass die den sogen. Specialitäten abgeneigte Pariser Facultät so bald eine ordentliche Professur der Augenheilkunde creiren würde. Jetzt ist dies geschehen. Mr. Panas ist ernannt. Wir gratuliren der Facultät zu der getroffenen Wahl. Mr. Panas hat sofort eine Studienreise nach Deutschland und der Schweiz (Strassburg, Freiburg, Basel, Zürich, München, Wien, Breslau, Berlin, Göttingen) angetreten, um sich mit den dortigen Einrichtungen des ophthalmiatrischen Unterrichts vertraut zu machen.

2) In unserem Reisebericht über die Londoner Augenkliniken (Deutsche Zeitschr. f. prakt. Med. 1877, No. 27 u. flgd.) steht ein Passus, den wir mit Rücksicht auf die interessante Publication L. v. Wecker's über die Staaroperation (Centralbl. 1879, p. 144) reproduciren möchten: „Im Allgemeinen wird v. Graefe's Verfahren geübt (168 auf 216 Fälle im Jahre 1875), so wie es heutzutage in den Händen der meisten Operateure sich gestaltet hat: ein flacher Lappenschnitt, der etwa das obere Drittel der Hornhautperipherie von der Sclera abtrennt, Iridectomie, Cystitomie, Evacuirung der Linse ohne Tractionsinstrumente."

3) Der Heidelberger Ophthalmologencongress findet am 11. u. 12. Aug. d. J. statt. Bedauerlicher Weise wird derselbe mit der ophthalmologischen Section der British medical Association, welche zu Cork in Ireland vom 5.—8. Aug. d. J. tagen wird, collidiren, — wenigstens für die deutschen Ophthalmologen, die nach England gehen, — falls nicht noch etwa, was kaum zu erwarten, der Heidelberger Congress auf den Anfang des Monat September (1. u. 2.) verschoben wird. Die Tagesordnung der ophthalmologischen Section der Brit. med. Assoc. lautet: 1) Behandlung des Glaucoms; 2) Prüfung auf Farbenblindheit; 3) Die Anwendung des Eserinum, Gelseminum u. s. w.; 4) Die Behandlung der Netzhautablösung; 5) Tabak- und Schnaps-Amblyopie; 6) Diphtherische Augenentzündung. — Vom 7.—13. Sept. tagt zu Amsterdam der internationale Congress der med. Wissenschaften. Die VII. Section betrifft die Augenheilkunde. Vom Comité vorgeschlagene Vorträge: 1) Ueber Augenkrankheiten mit Rücksicht auf Localisation von Hirnleiden. Prof. O. Becker, Heidelberg (Allgemeine Sitzung); 2) Ueber Myotica und Mydriatica. Prof. Doyer, Leiden; 3) Ueber Untersuchung von Eisenbahn- und Marine-Beamten. Untersuchungsmethoden und Bedingungen zur Dienstfähigkeit. Prof. Donders; 4) Demonstration pathologisch-anatomischer Präparate. Prof. Saemisch, Bonn; 5) Ueber die aseptische Methode in der Augenheilkunde. Prof. H. Snellen, Utrecht. Angezeigte Mittheilung: Demonstration einer Netzhautgeschwulst. Prof. Nuël, Löwen. — Vom 1.—4. Sept. d. J. tagt zu Neapel der Congress der italienischen Augenärzte mit folgendem Programm: 1) Pathogenese und Behandlung der Netzhautablösung; 2) Iridotomie; 3) Schroth; 4) Ueber die Abhängigkeit der nach Operation eintretenden eitrigen Hornhautinfiltration vom Parasitismus.

4) Wir lesen im Progrès med. 1879, p. 411 in einem Referat des Hrn. Poncet über das Lehrbuch von L. de Wecker und Landolt: „Es ist klar, dass eine wissenschaftliche Bewegung von höchster Wichtigkeit in der Augenheilkunde bei uns anhebt. Unglücklicher Weise muss man beim Lesen dieser klassischen Lehrbücher anerkennen, dass wir noch für lange Jahre die Tributpflichtigen der Archive von Deutschland, England und Amerika sind. — — — Der Plan des Werkes von W. u. L. scheint der des Compendiums von Graefe-Saemisch sein zu müssen. — Wir sind überzeugt, dass das Werk in derselben Form, aber *avec plus de clarté et avec la précision française* den gegenwärtigen Zustand der Augenheilkunde auseinandersetzen wird."

5) Petition englischer Augenärzte an den General Council of med. educat. 1879 (28./3.), dass in England das Studium der Augenheilkunde sehr vernachlässigt sei, indem Candidaten der Medicin ihr Diplom erhalten mit gar keiner oder geringer Kenntniss der Branche; das Studium der Augenheilkunde solle obligatorisch werden wie auf dem Continent. Die Frage wurde in Betracht gezogen. (Lancet, 5. Apr. 79.)

6) „Berlin kann stolz sein, nicht nur auf die diesjährige Gewerbeausstellung im Ganzen, sondern auf jede einzelne Gruppe, sie kann in erhöhtem Maasse stolz sein auf die Specialausstellung der Gruppe XI: „Wissenschaftliche Instrumente". Vielleicht nur jene berühmte „Internationale Ausstellung wissenschaftlicher Apparate in London" im Jahre 1876, zu welcher die Naturforscher aller Länder wallfahrteten und

über die allein in Preussen von fünfundzwanzig der bedeutendsten Gelehrten ein mehrbändiger Bericht (Verlag von Vieweg und Sohn in Braunschweig) erstattet ist, steht an Bedeutung über unserer diesjährigen Berliner Leistung; alle bisherigen Weltausstellungen sind aber von ihr übertroffen." (Voss. Ztg.)

Bibliographie.

1) Lehrbuch der Augenheilkunde für Studirende, bearb. von Dr. W. Zehender, Prof. in Rostock. Stuttgart 1879, Verlag von Ferd. Enke. 636 S. Empfehlenswerth.

2) Lehrbuch der Augenheilkunde für prakt. Aerzte und Studirende von Dr. L. Klein, prakt. Augenarzt, emerit. I. Secundärarzt d. Prof. v. Jäger'schen Augenabtheilung und Klinik, Mitglied der Heidelberger ophth. Gesellsch. und der K. K. Gesellsch. der Aerzte in Wien. Wien 1879. Urban und Schwarzenberg. 780 S., 45 Holzschn. „Indem ich meine — ich darf es ohne Anmaassung aussprechen — reichen klinischen Erfahrungen in Gestalt eines Lehrbuches verwerthe .... Dass der Producte der Wiener Schule vorzugsweise gedacht werde" ....

3) Das mittlere Auge in seinen physiolog. und patholog. Beziehungen von Prof. v. Hasner. Prag 1879. Calve'sche Buchhdlg. 117 S. Eine elementare Behandlung der Dioptrik kugliger Flächen und des Auges ist Bedürfniss für jeden Lehrer der Augenheilkunde, welcher auf der Höhe der Zeit und seines Berufes steht. Der Herr Verf. ist seinen eigenen Weg gewandelt. Die ersten Schritte und einige Abschnitte des weiteren sind (zum Theil vom Herrn Verf. selber) den Lesern des Centralblattes bereits bekannt gegeben. (C. 1877, p. 37, 61, 146, 200; 1878, p. 31, 38, 86, 185 u. a. a. O.) Wir laden Jeden, der Sinn für elementar mathematische Behandlung dieser wichtigen Probleme hat, zu einem Studium der fasslichen Schrift ein.

Beiläufig sei bemerkt, dass das reducirte Auge von Prof. v. Hasner mit $r = 7{,}5$ Mm.; $F_1 = 15$ Mm.; $F_2 = 20$ Mm.; $n = {}^3/_2$ — gegenüber dem Helmholtz-Donders'schen von $r = 5$ Mm. und $n = {}^4/_3$ — sich dem schematischen Auge unseres vortrefflichen Physikers Moser zu Königsberg ziemlich annähert. [Dove's Rep. 1844, p. 379. Moser, das Auge. „Sollte man es zur angenäherten Berechnung bequemer finden, eine einzige brechende Fläche, die Cornea, anzunehmen, so könnte dies geschehen, wenn man den Radius derselben 3''', 39 beibehielte, der Substanz aber einen Brechungsindex $1{,}4416 = n$ beilegte."]

4) Des amblyopies et des amauroses toxiques par le Dr. Galezowski. Paris 1879. P. Asselin. 177 S. Die interessante Schrift beginnt mit den Alkoholamblyopieen. Nach Bouchardat wird durch acute Alkoholintoxication das arterielle Blut venös. Nach Magnan kann man bei Hunden einen Zustand von Delirium mit Hallucinationen durch Alkohol hervorrufen. — G. hat mit Voisin 28 Kranke mit primären Gesichtshallucinationen untersucht; 20 zeigten Veränderungen am Auge und zwar 2 Glaucom, 18 Linsentrübung in verschiedenen Stadien. Iridectomie[1] bei subacutem Glaucom kann solche Hallucinationen heilen. G. ist der Ansicht, dass auch die Hallucinationen der Alkoholiker vielfach vom Zustand des Auges, der Amblyopie, abhängen.

---

[1] Wir wurden zu einem Verrückten berufen, der erblindet war. Bds. bestand subacutes Glaucom. S angeblich Null. Iridectomie bds. nach oben. Erst nach sechs Wochen las der Kranke mit Mühe grossen Zeitungsdruck bei Gesichtsfeldbeschränkung und Excavation; seine Verrücktheit blieb unverändert. H.

Unter 36,000 neuen Kranken während zehn Jahren waren 393 Alkohol-Amblyopieen, also fast 1 %. Am häufigsten sind es vorübergehende Amblyopieen. [Auch in unserer Statistik figuriren 96 Fälle von Amblyop. potat. unter 22,500, d. h. 4,37. Sehr viele dieser Patienten waren eben etwas berauscht als sie kamen und lasen etwa Sn 2—6; bei der nächsten Visite schon war S normal. In der letzten Zeit haben wir diese Form von Amblyop. fugax nicht mehr unter obiger Diagnose notirt. Vgl. Beitr. III, p. 104.] Die ausführliche Beschreibung der Symptome ist im Original nachzulesen. Bemerkenswerth ist, dass G. (mit Hirschler) die Existenz von Centralscotomen leugnet, die doch in allen ausgeprägten Fällen chronischer Intoxicationsamblyopie sicher nachweisbar sind. Er hebt hervor, dass die Kranken Geldstücke von 20 Sous und von 20 Francs verwechseln wegen der Dyschromatopsie und des Muskelzitterns, welches die Abschätzung des Gewichtes erschwert. G. will auch die Diplopie auf Refractionsfehler beziehen, während sie sicher vom Zittern und der Schwäche der äusseren Augenmuskeln abhängt. Bei fortgesetztem Missbrauch von Alkohol tritt Heilung der Sehstörung nicht, ja sogar in seltenen Fällen der Ausgang in Amaurose ein. [In dem mitgetheilten Beispiel, l. c. p. 29, ist der Beweis der Atroph. papill. nicht erbracht.] Ein Alkoholiker wird vom Schlaganfall betroffen, Hemiplegia et Anaesthesia d., allmählich Amaurosis d. ohne Befund. (Forts. folgt.)

5) Index Medicus a monthly classif. record of the current med. Lit. of the World von Billings und Fletcher. New-York, Leippoldt, 37 Park Row. Heft 1—4 erschienen. Berücksichtigen natürlich auch die Ophthalmologie.

6) Giornale delle malattie dogli Occhi von Franzesco Morono. Napoli 1879, II, 1, 2. Enthält eine Arbeit des Herausgebers: Ueber Strychnin bei intraocularen Krankheiten (publicirt im Giorn. internaz. delle Scienze Mediche, Maggio 1879).

7) Kurzer Bericht der Augenklinik von Dr. L. Casper (jetzt Berlin, N. Promenade No. 5) in dem 10jährigen Zeitraume von 1869—78. In den letzten drei Jahren 10,654 Patienten, 219 klinische, 218 operative, 46 Staarextractionen mit 43 guten Erfolgen.

8) Jahresbericht der Augenheilanstalt zu Utrecht (holländisch) von F. C. Donders, Mai 1878. 1939 Behandelte, 428 Verpflegte. Enthält 1) Donders, Bericht über die Prüfung des Eisenbahnpersonals, 2) Horstmann, Tiefe der Vorderkammer (vgl. C. f. A. 1878, Augustheft), 3) Astigmatismus von van Haaften.

9) Zweiter Bericht über die Privatpoliklinik von Dr. E. Emmert. Bern 1879. 213 Patienten 1878.

10) Fondation Rothschild. Hop. Ophth. à Genève. Rapport par le Dr. A. Barde. Genève 1879. (Empfangen Mai 1879.) Im Jahre 1878 1177 Patienten, 261 im Hospital, 52 Extractionen, 8 Nichterfolge. Folgen Beobachtungen, z. B. Extraction einer in die Vorderkammer luxirten Linse ($S = {}^{12}/_{40}$), Fremdkörper in der Orbita mit Zerreissung des Sehnerven, Bindehautdiphtherie.[1]

11) Colorblindness.... by Prof. F. Holmgren of the Univ. of Upsal, Sweden. From the Report of the Smithsonian Instit. f. 1877. Washington. Governement Printing Office 1878. [68 Seiten. Also eine abgekürzte Uebersetzung.]

---

[1] Dass „B. eine der wichtigsten Ursachen der Blindheit bei den Kindern Berlins sei", ist unrichtig.

12) Eine vollständige russische Uebersetzung (mit den Tafeln) ist 1879 erschienen, von Treskowski, wenn wir die russischen Lettern richtig entziffern.

13) Colorblindness, its Dangers and its Detection. B. Joy Jeffries, M. D. Boston 1879, Houghthon, Osgood & Comp. 312 S. Ein elegantes Buch, Holmgren gewidmet, der englische Einband in Young-Helmholtz'-scher Tricolore (Roth, Grün, Violett); der Inhalt vollständig, klar und interessant. Die eigenen Resultate des Verf. sind die folgenden: Unter 10,387 männlichen Personen (Lehrern und Schülern) fand er 431 Farbenblinde oder 4,149 $^0/_0$ und unter 7912 weiblichen (meist Schülerinnen) 4 oder 0,052 $^0/_0$.

14) Étude critique des methodes d'explorations pour les recherches des daltoniens dans le personel des chemins de fer par le Dr. Moeller a Nivelles. Bull. de l'Academ. r. de Méd. de Belg. 1879. XIII. 2. p. 283—330. Entscheidet sich nach ausführlicher Erörterung aller Methoden für die Holmgren'sche Wollprobe.

15) Rapport sur la reforme des employées de chemin de fer affectées de Daltonisme, en Suède, Norwège et Danemark von Demselben. ibid. p. 330 bis 361. M. hat sich nach den genannten Ländern begeben. Unter 7953 Männern fand man 171 oder 2,15 $^0/_0$ Daltonisten (45 Roth-, 48 Grün-Blinde, 78 unvollst.) und unter 504 Frauen nur 1, d. h. 0,19 $^0/_0$. In Dänemark fand man unter 2571 Angestellten 2,6 $^0/_0$ Daltonisten. Alle wurden verabschiedet, während man in Schweden unter gewissen Cautelen einzelne zurückbehielt, z. B. denjenigen, die Fahnen oder Laternen anzubringen haben, diese Signale mit R., resp. G. (Roth, Grün) bezeichnete. Verf. fügt seine Vorschläge für Belgien bei.

16) Du Daltonisme au point de vue theorique et pratique . . . par le doct. Mcelles. Bruxelles, H. Manceaux 1879. 146 S. 8^0. Enthält 3 und 4, ausserdem eine theoretische Einleitung.

17) Zur Statistik der angeborenen Farbenblindheit von Dr. Hosch in Basel. Corresp.-Bl. für Schweizer Aerzte 1879. Nach Favre sollen 2 Eisenbahnunglücksfälle, nach Feris von 2408 Schiffscollisionen 539 durch Farbenblindheit des Personals entstanden sein. H. hat 1595 Schüler von 9—16 Jahren untersucht und 680 Schülerinnen von 11—15 Jahren. Farbenblind waren 64 oder 2,8 $^0/_0$, wovon 63 (3,95 $^0/_0$) Knaben und 1 (0,14 $^0/_0$) Mädchen: 56 Rothgrünblinde, 4 Blaugelbblinde, 4 nicht bestimmt zu rubriciren.

18) Prof. Dogiel in Kasan (Pflüger's Arch. XXIX, 6 u. 7) fand die Quantität des Eiweisses im Kammerwasser unabhängig vom Blutdruck (— im Gegensatz zu anderen Beobachtern). Die Zusammensetzung des Kammerwassers unterscheidet sich beträchtlich von der der Lymphe.

*19) Ueber Incongruenz der Netzhäute von Prof. Mauthner. Wiener med. Wochenschr. 1879, No. 14, 15.

20) Beobachtungen von Sehpurpur am Menschen von Edward Nettleship, Ophth. Surgeon to St. Thomas Hosp. London. J. of Physiol. II. No. 1, 1879. Hat 5 excidirte Augen untersucht und mit Erfolg. In 3 wurde der gelbe Fleck gesehen und zeigte keine Spur von Roth; in den 2 anderen konnte dieser Theil nicht identificirt werden. Immer war die Farbe am intensivsten in der hinteren Region, bei dem bestpräparirten erstreckte sie sich weiter nach vorn und endigte plötzlich hinter der Ora serrata.

21) Beauregard (J. d'Anat. 1879, No. 2, März-April) wendet sich gegen Boll's Hypothese, dass das Sehroth aus den gelben Tropfen des Epithelpigmentes (beim Frosche) stamme. Mit Vogelaugen konnte er keine Optogramme erhalten. Er glaubt, dass das beständige Roth der Vogelretina und das vergängliche der Säuger mehr die Art der Impression — durch Absorption — als

die Perception beeinflussen. [Alaunhärtung der Retina ist lange vor B. durch Kühne gefunden.]

22) Klinische Fälle von Jonathan Hutchinson, F. R. C. S., Senior Surg. to the London Hosp., Consult. S. to the Moorfield's O. H. etc. 1) Vollständige Lähmung des 3. und 5. Hirnnerven derselben Seite, wahrscheinlich durch Gumma (Vgl. Arch. f. Augenh. 1879, VIII, 2, 171). 2) Herpes zost. front. et trochl. mit Conj. und kleinem Hornhautgeschwür. 3) Destructive symmetrische Iritis bds. ohne bekannte Ursache bei einer 25jährigen; Amaurose. Bei einem jungen Mann waren gleichzeitig die Wimpern weiss geworden. Die Krankheit scheint neurotisch zu sein. 4) Interstitielle Keratitis mit vollständiger Taubheit, wahrscheinlich durch angeborene Lues. 5) Doppelseitige Abducenslähmung durch Verletzung, wahrscheinlich Fractur an der Basis cranii.

23) Gutachtliche Aeusserung der Königl. wissenschaftl. Deput. für die med. Wissenschaften, betr. die Augenentzündung der Neugeborenen. (Ref. Schröder.) Prof. O ... in N ... hatte gerathen, dass die Hebeammen prophylaktisch die Augen der Neugeborenen mit $1^1/_2{}^0/_0$ Carbollösung waschen sollten. Abgelehnt. [Mit grossem Rechte, da die Hebeammen weit mehr Kinder inficiren als behüten würden. Der antiseptische Furor hat hier mit der phantastischen Nosophthorie ein wunderliches Kind gezeugt. — Wie der Arzt im geeigneten Falle prophylaktisch verfahren könne, ist in A. v. Graefe's Vorträgen p. 86, Note, angegeben.]

24) Ueber Pupillenmessung von C. W. Evans, Shropsire Eye Hosp. (Millimeterstab.) [Da der Herr Autor fürchtet, durch die Theilung die untersuchte Pupille zu beschatten, so sei bemerkt, dass auf unsere Aufforderung Herr P. Dörffel, Berlin, 46 U. d. Linden, ein planes Brillenglas in Millimeter getheilt hat, was zu diesem Behufe und, wenn doppelt vorhanden, zur Messung des Schielgrades benutzt werden kann.]

25) Sarcom der Iris und des Ciliarkörpers von James E. Adams, F. R. C. S., Surg. to the London Hosp., Ass. S. Moorfields. Keratitis punctata bei einer 11jährigen, Synechia post. nach unten innen, unten aussen schwarzer Iristumor von doppelter Stecknadelkopfgrösse, Grenze in der Kammerbucht verschwindend. Resolv. vergeblich. Ein neuer Knoten trat neben dem alten zu Tage. Enucl. bei $S = {}^{20}/_{50}$. Secundärknoten im Ciliarmuskel gefunden. [Der angezogene, aber nicht genauer citirte Fall v. Graefe's ist im Arch. f. O. XIV, 3 beschrieben.]

26) Ein Fall von Cyclodialysis von Dr. Samelson, Manchester. Ein 14jähriges Mädchen zeigt seit vierjähriger Beobachtung (nach der Mutter seit Geburt) r. Cataract, Synech. post. nach innen und lateralwärts in der Pupille ungefähr 30 braune Streifen. Die Ciliarfortsätze scheinen mit der Cataracta nach innen (nasenwärts) gezogen.

27) Ueber Extraction der cataractösen Linse in geschlossener Kapsel. Dissert. von Dr. R. Caspar. Berlin 14./12. 1878. Die Operationen wurden — von Prof. Schweigger — mit dem schmalen Messer (sub narcosi) in der von A. v. Graefe angegebenen Schnittführung ausgeführt; die Entbindung der Linse erfolgte mit der Taylor'schen Schlinge, in einem Falle mit der v. Graefe'schen Pincette. Die Extraction der Linse in geschlossener Kapsel schien indicirt: 1) wenn Iridodenesis bestand; 2) bei Trübungen der vorderen Kapsel; 3) bei geschrumpften Cataracten; 4) wenn während der Iridectomie bereits eine Luxation der Linse bemerkt wurde. Fall I. Ueberreifer Cataract, geringer Glaskörperverlust, im Pupillengebiet eine schleierartige Membran $S = {}^3/_{18}$. II. Unreife Cataract desselben Indic., geringer Glaskörperverlust, Pupillenmem-

bran S = $^3/_{24}$. III. Ueberreife Cataract einseitig. Indic. 4. Minimaler Glaskörperverlust, Pupillarmembran, partieller Astigmatismus (breite Narbe wie auch in I u. II) S = $^5/_{18}$. IV. Nahezu reife Cataract eines 60jähr. Indication 4. Glaskörperverlust und nachträgliche Trübung stark. S = $^5/_{18}$. IV. Unreife Cataract desselben. Glaskörpervorfall nach Schnitt. Glaskörpertrübung S = $^5/_{18}$. VI. Ueberreife Cataract einer 70jährigen, sonst wie V, S = $^5/_{60}$. VII. Kapsel zerreisst beim Versuch der Extr. S = $^5/_{12}$. VIII. dito. S = $^5/_{18}$. IX. Extraction mit der Schlinge misslingt, Kapseldiscision. S = $^6/_{24}$. X. dito. S = $^3/_{60}$. XI. 10 Jahre alte Cataract, regress. traum. eines 29jähr. Entbindung mit der Schlinge. S = $^2/_{60}$. XII. 54jähriger, Indic. 4. S = $^5/_{36}$. XIII. Indic. 4 bei Cystitomie. S = $^3/_9$. XIV. Glaskörper stellt sich nach Iridectomie — bei 80jähr. — Entbindung der Linse ohne Glaskörperverlust. Cyclitis. „Man wird mit Freuden eingestehen, dass die ophthalmologische Wissenschaft eine neue Knospe getrieben hat, welche nach ihrer Vervollkommnung und Entfaltung vielleicht bestimmt ist, als neue Blüthe auf den trüben Weg der leidenden Menschheit gestreut zu werden.“[1]

28) Cataract nach Typhus. (Dr. Trelat, Gaz. des hôp., Mai 1879.) Bei einer 25jähr. Bäuerin von vortrefflicher Gesundheit trübte sich die Sehkraft nach Typhus allmählich und schwand binnen zwei Jahren vollständig durch Cataract, der erfolgreich operirt wurde.

Bei ihrer Schwester trat gleichfalls Cataract nach Typhus auf.

29) Prof. Ladenburg in Kiel hat aus den Zersetzungsproducten des Atropin, der Tropasäure und dem Tropin (durch eine im Original einzusehende chemische Operation) wieder Atropinkrystalle dargestellt: eine Thatsache, welche geeignet ist, vielleicht zur Synthese des Atropins zu führen. (Chem. Bericht, Mai 1819.) Steinauer.

30) The Use of Eserine and Pilocarpine in Ophthalmic Therapeutics. By C. S. Bull. New-York Med. Journ. Apr. 1879, p. 343 etc. Eserin besserte Lidkrampf und Lichtscheu in vielen Fällen von phlyctänulärer Ophthalmie, einige Fälle wurden von Eserin nicht, wohl aber von Atropin sofort gebessert.

Bei Hornhautgeschwüren fand Bull günstige Erfolge von Eserin bloss beim Ulcus serpens. Ferner rühmt er die zweistündige Instillation einer 1%-Lösung von Eserin bei gonorrhoischer Conjunct. mit Hornhautinfiltration. Ein Fall von Hornhautfistel wurde dadurch temporär geheilt, machte aber nachträglich die Iridectomie nöthig. In Dacryocystitis, Keratitis parenchymatosa, Ophthalmia sympathica, Staphyloma corneae und Episcleritis hat B. keinen Vortheil von Eserin gesehen. Ueber Glaucom theilt er nichts Eigenes mit.

Die locale Anwendung des Pilocarpins zeigte keinen besonderen Vortheil, die hypodermische erwies sich nützlich in diffusen Glaskörpertrübungen und scrofuloser chronischer Sclerokeratitis. Knapp.

[1] Diesen poetischen Erguss wird man dem jungen Forscher gestatten können, nicht aber den Satz: „Selbst diejenigen Operirten, die die Weisung erhalten haben, nach einer bestimmten Zeit zur Universitätspoliklinik zurückzukehren, verlieren sich bei ihrer Rückkehr leicht in die hier so zahlreichen Augenpolikliniken der Stadt.“

Um Einsendung von Separatabdrücken wird gebeten.

Einsendungen für die Redaction sind zu richten an Dr. Hirschberg, Berlin, NW., 36 Karlstr.

Verlag von Veit & Comp. in Leipzig. — Druck von Metzger & Wittig in Leipzig.

Centralblatt
für praktische
AUGENHEILKUNDE.

Herausgegeben von

Dr. J. Hirschberg,

Privatdocent der Augenheilkunde an der Universität Berlin.

Monatlich eine Nummer. Preis des Jahrganges 10 Mark. Zu beziehen durch alle Buchhandlungen und Postanstalten.

Juli. Dritter Jahrgang. 1879.

I. Sehschärfe und Farbensinn der Nubier.

Von Prof. **Hermann Cohn** in Breslau.

Im Allgemeinen nimmt man an, dass die Sehschärfe der noch uncultivirten Naturvölker eine sehr gute sei. Messungen fehlen jedoch meines Wissens noch vollkommen.

Ich theile daher in Folgendem die Ergebnisse mit, die ich bei Untersuchung der jetzt hier im zoologischen Garten anwesenden 11 Nubier (Mitglieder der Reiche'schen Karawane) gefunden. — Vier von ihnen sprechen arabisch und haben wohl Negerblut in sich; es sind dies der Häuptling und Priester Ali Billal, 37 Jahr alt, seine Tochter Alla-Vagie, 16 Jahr, seine Nichte Vad-el-Kerim, 25 Jahr und der Neger Baschir 20 Jahr(?) alt. —

Sechs Personen: Achmed, Machmut, Malik, Ibrahim, Muktar und Adam gehören dem Stamme der Hadendoa an; einer, Namens Jacob, ist ein Halenga; diese sieben Männer sprechen die Bedauiesprache; wenigstens fand ich ihre Worte für die Bezeichnung der Farben übereinstimmend mit denen, welche die Afrikaforscher NACHTIGALL und HILDEBRAND in ihrem Interrogatorium mit anderen Nubiern im zoologischen Garten zu Berlin als Bedauiesprache erklärten. (Siehe VIRCHOW's höchst interessanten Vortrag über die in Berlin anwesenden Nubier der Hagenbeck'schen Karawane. Bericht der Berl. Gesellschaft für Anthropologie, Ethnologie u. Urgeschichte. Sitzung vom 19. Oct. 1878, p. 44.) Diese sieben Personen sind Nubier, die gar nicht an Neger erinnern; keiner weiss, wie alt er ist; alle sind grosse, kräftig entwickelte Männer von anscheinend 20 bis 25 Jahren.

Da nur der Häuptling lesen kann und zwar nur arabisch, da ferner einige Mitglieder dieser braunschwarzen Gesellschaft rechts und links schwer unterscheiden können, so musste bei Bestimmung der Sehschärfe von Buchstaben und SNELLEN'schen Hakentafeln Abstand genommen werden. Alle Nubier zählten aber leicht und sicher 2 bis 4 Punkte und nannten die Zahl in arabischer Sprache. Die Worte itnen, dalata, arba (2, 3, 4) und die Frage kam negma? (Wie viel Punkte?) genügten also vollkommen für die Unterhaltung, die übrigens durch den sehr gefälligen Dolmetscher, Herrn Lohse, auch ausführlich geführt werden konnte.

Die BURCHARDT'schen Punkte boten mir in den für weitere Distanzen berechneten Nummern zu wenig Abwechselung; daher bediente ich mich der der englischen Test-Types-Ausgabe von SNELLEN beigegebenen, mit LIV überschriebenen Tafel, welche kleine weisse Scheiben von 5 Mm. Durchmesser auf schwarzem Grunde zeigt; durch ein vorgehaltenes schwarzes Blatt mit viereckigem Ausschnitt können 1—6 Punkte jeden Augenblick in anderer Configuration vorgeführt werden.

Ein einziger Punkt wurde nie gegeben, da es sich eben um Differenzirung mehrerer handelte; mehr als vier Punkte gab ich nicht, um das Zählen den Leuten nicht zu schwer zu machen.

Die Tafel war etwas unter der Höhe des Auges an dem Zaune befestigt, welcher die Karawane einhegte; die Untersuchung wurde also unter freiem Himmel und zwar an einem hellen Juli-Vormittag zwischen 8 und 10 Uhr vorgenommen; die Sonne war meist bedeckt, mitunter beleuchtete sie freilich auch direct die Tafel.

Die weissen Tüpfel sollten also auf 54 Fuss, d. h. zwischen 16 und 17 Meter gelesen werden. Stets wurden (wegen Mangel an Zeit) beide Augen gemeinsam geprüft. Um alles Rathen möglichst auszuschliessen, wurden mindestens 5 Bestimmungen bei jedem Individuum gemacht, bei sechs Personen sogar 10 bis 12 Bestimmungen.

Es zählten die Tüpfel statt bis 17 M.

Achmed	bis	31—36	Meter,
Machmut	„	32—33	„
Malik	„	32—37	„
Ibrahim	„	26—28	„
Jacob	„	26—32	„
Muktar	„	35—39	„
Adam	„	26—30	„

Also hatten die 6 Hadendoas und der Halengi S = 2, und Muktar und Malik sogar S etwas grösser als 2.

Den höchsten Grad von S, nämlich S = $2^1/_2$, erreichte der den Negertypus am meisten verrathende Baschir; er zählte bei acht verschiedenen Proben die Tüpfel richtig in 40—43 M., d. h. er distinguirt noch unter einem Gesichtswinkel von **24** Sekunden (!), während der kleinste Gesichtswinkel, unter dem gesunde Augen von Europäern Snellen oder Burchardt selbst bei hellstem elektrischen Lichte noch differenziren konnten, nach meinen jüngsten Untersuchungen nur 45 oder 42 Sekunden beträgt (siehe meinen Aufsatz: Vergleichende Messungen der Sehschärfe und des Farbensinns bei Tages-, Gas und elektrischem Licht. Arch. f. Augenheilk. 1879, Bd. VIII, p. 417 u. 421).

Von den Weibern zählte die 25jährige die Tüpfel in 17—22 M., übertraf also nur wenig die europäische S, die 16jährige Tochter des Häuptlings aber in 27—31 M., erreichte also auch eine fast doppelte Sehschärfe. Es ist dies darum interessant, weil ihr Vater myopisch ist.

Dieser, Ali Billal, ist zugleich Priester, hat neun Jahr lang arabisch studirt, dann viel gelesen und hat eine Myopie 1,5 Dioptr. acquirirt. Früher sah er gut in die Ferne. Ohne Glas konnte er nur bis 6 M. die Tüpfel zählen, hatte also S $^6/_{17}$, dagegen mit — 1,5 zählte er sie richtig auf 29—33 M., hatte demnach ebenfalls nach Correction eine fast doppelte Sehschärfe. In Nubien also wie in Deutschland Myopie durch Lecture entstanden! Kein anderes Mitglied der Karawane zeigte eine herabgesetzte S; Myopie[1] konnte also bei den anderen ausgeschlossen werden; ob latente H vorhanden, weiss ich nicht.

Was den Farbensinn der Nubier betrifft, so unterschreibe ich Virchow's Satz (l. c. p. 43): „Was ihnen abgeht, ist nur die sprachliche Unterscheidung der Farben; offenbar haben sie wenig Interesse an Farben; dieselben sind kein Gegenstand der Unterhaltung; die Sprache ist nicht entwickelt nach dieser Richtung. Es zeigte sich aber, dass die Leute durchaus keinen Mangel an Farbensinn hatten."

---

[1] Nach Furnari (Annales d'oculistique, Tome I, p. 145) soll es auch unter den Kabylen keine Myopie geben. Citirt nach Donders, Anomalien der Refraction und Accommodation. Wien 1876, p. 287.

Die sieben reinen Nubier (wenn ich sie so nennen darf) bezeichneten
rothe Wolle meist mit adero, selten sotei,
gelbe „ „ „ sotei, „ hamisch,
grüne „ nur mit sotei,
blaue „ nur mit sotei,
ganz dunkelblaue Wolle mit hadel (schwarz),
rosa Wolle mit adero, sotei oder hamisch,
violet „ „ hamisch.

Diese zweifellos der Bedauiesprache angehörenden Bezeichnungen zeigen, dass hier ebensowenig wie in den alten indischen und griechischen Schriften besondere Worte für grün und blau existirten; beides heisst sotei; aber auch gelb, roth und rosa wird von Einzelnen als sotei bezeichnet.

Wie falsch der Schluss[1] von Geiger, Gladstone und Magnus ist, aus diesem sprachlichen Mangel einen Mangel an Farbensinn zu deduciren, zeigte sich prägnant, als ich diese Leute mit bunten Wollen nach Holmgren auf ihren Farbensinn prüfte. Ich constatirte, was Virchow durch bunte Papiere und Rabl-Rückhardt durch bunte Wollen bei einer anderen nubischen Karawane in Berlin fand, — dass Keiner trotz des Mangels der Bezeichnung auch nur den leisesten Fehler im Zusammenstellen sogar sehr feiner Nuancen machte.

Die vier dem Negertypus verwandten Nubier bezeichneten sämmtlich richtig arabisch das roth als achmar, das gelb als asphar, das grün als acheder und das blau als asrag. Nur die Frauen, deren guter Farbensinn sich übrigens durch sehr hübsche Perlenstickereien bethätigte, waren in der Benennung von blau und grün unsicher und nannten dunkelgrün und dunkelblau asrag oder acheder; für rosa schwankte die Bezeichnung zwischen achmar, abiad und agwasch. Aber auch diese vier Personen zeigten keine Spur von Farbenblindheit; Ali Billal deutete sogar richtig auf Daae's Tafel genau die Farben an, in welchen ihm ein grauer Ring (Meyer's Contrastversuch) auf farbiger Unterlage unter Florpapier erschien.

Sollte die quantitative Farbensinnprüfung etwas vom Normalen Abweichendes ergeben, so werde ich später darüber berichten.

Einstweilen dürfen folgende Schlüsse gerechtfertigt sein:

1) Die Nubier haben eine doppelte Sehschärfe.

2) Beschäftigung mit Studien macht auch nubische Augen myopisch.

3) Den Nubiern fehlen sprachliche Unterscheidungen der Farben.

4) Der Farbensinn der Nubier ist vortrefflich.

[1] Meine theoretischen Einwendnngen habe ich schon in meinen „Studien über angeborene Farbenblindheit“, Breslau 1879, Cap. XII ausgesprochen.

II. Berechnung der Cardinalpunkte des mittleren Auges.

Von Dr. **Max Peschel.**

Die folgenden Zeilen beziehen sich auf die in Aller Händen befindliche physiologische Optik von Aubert,[1] welche auf S. 439 ff. die Berechnung der Cardinalpunkte eines Auges ausführt, dessen optische Werthe die Mittelgrössen der von verschiedensten Forschern ermittelten Zahlen repräsentiren. Ein solches Auge dürfte eigentlich als das schematische gelten und insofern ist die Berechnung der Mühe werth.

Die benutzten Mittelwerthe sind zunächst für die Krystalllinse: $n_{,,}$ (Totalindex) = 1,4545 Mm.; $r_{,}$ (Radius der Vorderfläche) = 10 Mm.; $r_{,,}$ (Radius der Hinterfläche) = — 6,125 Mm.; d (Dicke der Linse) = 4 Mm.; $n_{,}$ (Brechungsquotient der übrigen Medien) = 1,3376. Hiernach ist die Brennweite der Linse $\varphi = \frac{n_{,} \,.\, n_{,,} \,.\, r_{,} \,.\, r_{,,}}{(n_{,,}-n_{,})\,[n_{,,}\,(r_{,,}-r_{,})+(n_{,,}-n_{,})\,d]} = 44{,}347$ Mm., während Aubert 41,934 Mm. berechnet.

Für die Entfernung der ersten Hauptebene der Linse von deren vorderer Fläche erhält man $h_{,} = \frac{n_{,}\, d r_{,}}{n_{,,}\,(r_{,,}-r_{,}) + (n_{,,}-n_{,})\,d}$. Auch hier ist $r_{,,}$ wiederum negativ zu setzen, alsdann ist $h_{,} = -2{,}3277$ Mm. Aubert giebt dafür den numerischen Werth — 2,2367 an, welcher nur dann resultirt, wenn man statt $r_{,,}$ den Radius $r_{,}$ als negativ setzt.

Für $h_{,,}$ gilt die (bei Aubert durch einen Druckfehler entstellte) Formel $= -\frac{n_{,}\, d r_{,,}}{n_{,,}\,(r_{,,}-r_{,}) + n_{,,}-n_{,})\,d}$. Hieraus folgt, wenn man selbstverständlich $r_{,,}$ negativ setzt, $h_{,,} = -1{,}4257$ Mm. Aubert giebt den Werth $h_{,,} = -1{,}3700$, welcher resultirt, wenn man in der citirten Formel (statt $r_{,,}$) $r_{,}$ als negativ setzt.

Auf diese Zahlen basirt, berechnet nun Aubert die Cardinalpunkte dieses sogenannten „mittleren Auges".

Die erste Hauptbrennweite des Auges $F_{,} = \frac{\varphi \,.\, f_{,}}{\varphi + f_{,,} - d_{,}}$, wo $f_{,}$ und $f_{,,}$ die Brennweiten des Hornhautsystems = 22,5 und 30,2 als Mittelwerthe bedeuten, φ die Brennweite der Linse, $d_{,}$ die Entfernung des Hornhautscheitels von der ersten Hauptebene der Linse. Aubert erhält $F_{,} = 14{,}197$, indem er $d_{,} = 3{,}430$ (Distanz der Hornhaut und Linse) + $h_{,} = 5{,}666$ setzt und ebenso für φ seinen obigen Werth. In Wahrheit aber ist $d_{,} = 3{,}430 + 2{,}3277 = 5{,}7577$; also $F_{,} = 14{,}505$.

Die zweite Hauptbrennweite des Auges $F_{,,} = F_{,} \,.\, n_{,} = 19{,}402$ (statt Aubert 18,990).

---

[1] Handbuch d. ges. Augenheilkde., herausgeg. v. A. Graefe u. Th. Saemisch. Bd. II, 1876.

Die Entfernung der ersten Hauptebene des Auges vom Hornhautscheitel ist $H_{,} = \frac{d_{,}f_{,}}{d_{,} - f_{,,} - \varphi} = -1{,}8833$ (statt Aubert — 1,9180 Mm.)

Die Entfernung der zweiten Hauptebene des Auges von der zweiten Hauptebene der Linse ist $H_{,,} = \frac{d_{,}\varphi}{d_{,} - f_{,,} - \varphi} = 3{,}7119$ Mm. (statt Aubert 3,5716). Folglich die Entfernung der zweiten Hauptebene des Auges vom Hornhautscheitel = Entfernung der hinteren Linsenfläche vom Hornhautepithel minus $H_{,,} + h_{,,}$. Erstere Entfernung kann Aubert nicht 7,332 setzen, denn Dicke der Linse nimmt er = 4 und Entfernung der vorderen Linsenfläche vom Hornhautepithel zu 3,430 an; folglich muss er consequent obige Entfernung = 7,430 setzen. Also erhält man für die Entfernung der zweiten Hauptebene des Auges vom Hornhautscheitel 7,430 — 5,1376 = 2,2924 (statt Aubert 2,391). Folglich sind die Entfernungen der zwei Brennpunkte des Auges vom Hornhautscheitel 1) $F_{,} - H_{,} = 12{,}6217$ Mm. (statt Aubert 12,2790); 2) $F_{,,} + 2{,}2924 = 21{,}694$ (statt Aubert = 21,381 Mm.).

Die Lage der Knotenpunkte zum Hornhautscheitel ergiebt sich als $K_{,} = F_{,,} - (F_{,} - H_{,}) = 6{,}780$ (statt Aubert 6,711) und $K_{,,} = F_{,} - (F_{,,} + 2{,}2924) = -7{,}189$ (statt Aubert's zufällig fast gleichem Werthe — 7,183).

Aubert fügt nun noch in Fig. 25 eine dreifach vergrösserte Abbildung der Lage der Cardinalpunkte des „mittleren Auges“ hinzu, welche nach dem Vorhergehenden zu modificiren sein wird. Besonders auffällig ändert $F_{,}$ seinen Platz, nämlich um mehr als 1 Mm., und $F_{,,}$ nämlich um fast 1 Mm.

Wir stellen noch in einer Tabelle die Werthe des „mittleren Auges“ in Bezug auf den Hornhautscheitel übersichtlich zusammen:

Entfernung des	Werthe des mittleren Auges in Mm.
1. Brennpunktes	—12,6217
1. Hauptpunktes	1,8833
2. „	2,2924
1. Knotenpunktes	6,780
2. „	7,189
2. Brennpunktes	21,694.

Gesellschaftsberichte.

I. **Societé de Chirurgie.** Paris, den 9. Juli 1879. (Progrès médical, 12. Juli 1879.)

„Herr Anger erstattet Bericht über eine Beobachtung des Herrn Parinaud. Es handelt sich um ein 12jähriges Kind phthisischer Eltern, das bereits an Ausfluss aus dem linken Ohre gelitten. Es klagt seit fünf Monaten über zunehmende Sehstörung, ohne dass das Auge [welches?] im geringsten schmerzhaft geworden. Bei der Untersuchung findet man zahlreiche Verände-

rungen. Man bemerkt zuerst eine weissliche Infiltration des unteren Theiles der Hornhaut und zwar in den hinteren Schichten derselben. In der vorderen Kammer besteht eine Eiterabsetzung, doch kann man die Iris noch wahrnehmen. Man sieht an ihrer vorderen Oberfläche mehrere Tumoren, die einen nahe dem ciliaren, die anderen nahe dem pupillaren Rande. Dieselben sind 4—5 Mal so gross als ein Stecknadelkopf, ragen in die Vorderkammer und sind von gelber Farbe; von dem einen, welcher an seiner Vorderfläche zahlreiche kleine Gefässe trägt, gehen kleine Sprossen aus. Man kann unter diesen Umständen nicht an syphilitische Condylome denken. Herr P. glaubte Iristuberkulose diagnosticiren zu können. Der Augapfel ist nicht sehr hart, aber geröthet, und wahrscheinlich auch seine tieferen Theile ergriffen. Es besteht nur dumpfe Lichtempfindung. Herr P. hat vergeblich nach Tuberkulose im Augengrunde geforscht.

Der Allgemeinzustand der Kleinen ist vortrefflich. Herr P. fragt die Gesellschaft: 1) Ob es sich um primitive Tuberkulose der Iris handelt? 2) Welche Behandlungsweise einzuschlagen.

Herr A. erwidert 1) dass es sich unzweifelhaft um Tuberkulose der Iris handelt, von der bisher nur fünf Fälle mitgetheilt sind, und 2) dass die Enucleatio bulbi zu machen sei.

Herr A. glaubt, dass eine Generalisation der Tuberkeln möglich sei. Er glaubt mit Laennec und Virchow, dass es primäre Tuberkeln giebt, welche der Ausgangspunkt einer Generalisation werden können. Findet man einen zugänglichen Herd der Tuberkulose, so muss man ihn ausrotten. Deshalb räth er zur Enucleation. Er hat einen Patienten behandelt mit Tuberkulose des Auges; die Enucleation wurde nicht gemacht; der Kranke starb nach einigen Monaten an Granulie.

Herr Verneuil. Ich finde die Anschauungen von A. übertrieben. Ich weiss wohl, dass auf die Autorität von Virchow[1] die deutschen Chirurgen einen erbitterten Krieg gegen die Tuberkel führen. Können denn die Tuberkel nicht mehr heilen durch Verkreidung? Sieht man denn nicht vielfach, dass die Operation nur den Tod beschleunigt durch Generalisation? Ich bitte die Gesellschaft, die so zweifelhaften Schlussfolgerungen des Herrn A. nicht anzunehmen.

Herr Dreprès. Ich habe gesagt, dass die Tuberkel zuerst ein örtliches Leiden darstellen, dann aber in fataler Weise ausgehen in Lungentuberkulose. Aber heisst das, dass ich den Tuberkel einem malignen Tumor gleichsetze? Keineswegs. Die Tuberkulose ist eine Allgemeinkrankheit mit ziemlich ausgedehnter Vascularisation. Der Chirurg, welcher einen tuberkulösen Herd beseitigt, würde ebenso handeln, wie wenn er in einem Falle von geschehener purulenter Infection den Primärherd unterdrückte.

Herr Trélat. Ein Krebs kann sich fortpflanzen längs der Continuität der Gewebe oder durch Transport, Metastase. Der ursprüngliche Herd ist die

---

[1] Es ist die Autorität der Erfahrung. Ein kleines cachektisches Mädchen zeigte Lymphadenitis submaxillaris und trockenen, käsigen Zerfall der Augapfel-Bindehaut und Episclera des linken Auges, wie ich das vorher noch nie gesehen. Das Auge wurde vollständig desorganisirt. Ich nahm primäre Tuberkulose an und enucleirte den Augapfel, gerade so, wie man einen durch primäre Tuberkulose entarteten Testis entfernt. Die mikroskopische Untersuchung zeigte ein klassisches Specimen der Tuberculose: Sclera wenig verändert, dann eine kleinzellige Schicht mit exquisitem Riesenzellennestern, darauf eine vollständig nekrotische, dicke (Käse-)Schicht. Nach der Operation schwollen die submaxillaren Lymphdrüsen ab, das Kind wurde blühend und ist auch bei längerer Beobachtung so geblieben. H.

Ursache alles Uebels. Unterdrückt man diese, so vermag man die Krankheit, wenn nicht zu heilen, so doch zu hemmen. Aber ein Individuum, welches irgendwo Tuberkel hat, ist vor Allem tuberkulös.[1] Was bei ihnen herrscht, ist eine Allgemeinkrankeit, die tuberkulöse Diathese. Ich lasse die Exstirpation eines tuberkulösen Herdes nur zu, um locale Erscheinungen zu unterdrücken; nach der Operation bleibt der Patient tuberkulös wie zuvor.

Herr Giraud-Teulon will sich nicht in die Frage der Doctrin einmischen. Er ist aber geneigt, den Tuberkel einem malignen Tumor gleichzusetzen und räth die Enucleation.

Herr Fort ist der Ansicht des Herrn Trélat. Der Krebs ist ursprünglich local. Der Tuberkel ist unter dem Einfluss einer Allgemeinkrankheit mit Localisation.

Herr Tillaux ist der Ansicht 1) dass es sich um Tuberkulose der Iris handelt, 2) dass man enucleiren müsse, aber nur — um sympathische Zufälle zu vermeiden.

Herr Marc Sée lässt zu, dass die Tuberkulose eine Allgemeinkrankheit ist, aber er bringt zur Stütze der deutschen Theorie die Thatsache bei, dass, wenn man Sputa von Phthisischen in das Gelenk eines Hundes injicirt, zuerst Arthritis fungosa erfolgt und zuletzt der Tod durch allgemeine Tuberkulose."

H.

II. Societé de Biologie. Paris, 3. Mai 1879.

Mr. Prompt hat ein neues[2] Optometer construirt nach dem Princip der Irradiation von Weiss über Schwarz. Placirt man vor die Pupille eine Nadel und schaut nach einem Object, das helle und dunkle Oberflächen besitzt, die durch gerade der Nadel parallele Linien getrennt sind, so bemerkt man nichts Ungewöhnliches, wenn man das Object scharf sieht. Wenn es aber zu nahe ist, um scharf gesehen zu werden, so sieht man auf den hellen Flächen, seitlich von den schwarzen, dunkle Linien, welche sich entgegengesetzt zu der Nadel bewegen. Ist das Object zu weit, um scharf gesehen zu werden, so sieht man die nämlichen Linien, aber sie bewegen sich in demselben Sinne wie die Nadeln.

P.'s Apparat besteht aus einem Schachbret, vertical auf einem Träger aufgestellt, sehr nahe dem Auge steht ein Stäbchen von der Dicke einer Stecknadel.

H.

III. Societé de Biologie. Paris, 7. Juni 1879.

„Wiederherstellung der Krystalllinse bei Kaninchen. Mr. Gréhaut präsentirt im Namen des Herrn Philippeaux ein Kaninchen, dem man sechs Monate zuvor die Entfernung der Krystallinse beider Augen gemacht hatte. Die Glaskörperfeuchtigkeit hatte sich bei der Operation fast ganz entleert. Jetzt ist die Linse und der Glaskörper reproducirt. Das Kaninchen sieht klar."[3]

H.

---

[1] Diese mehr scholastischen Einwürfe, die an die berühmte petitio principii in Plato's Phaedon erinnern, werden keinen sehr grossen Eindruck auf die „deutschen Chirurgen" machen.

[2] Neu mag es sein, doch praktisch ist es nicht. H. ist Herrn P. unbekannt, er setzt Pr. gegenüber M.

[3] So oft diese Behauptung wiederholt wird, werden wir sie bezweifeln, bis erst wirklich genügende histologische Beweise vorliegen.

IV. Académie des Sciences. Paris, Janvier et Fevrier 1879.

„Herr Carpentier hat einen Versuch angestellt, um zu beweisen, dass eine gewisse Quantität des Lichtes durch den Beginn der retinalen Perception verloren geht. Dieses Licht kann verbraucht sein zur Zerstörung des Sehroths.“

„Herr C. macht eine neue [?] Mittheilung über die Functionen des Auges. Er beweist, dass in sehr weiten Grenzen die Hinzufügung einer grossen Quantität weissen Lichtes zu gefärbtem Licht nicht hindert, das letzte wahrzunehmen.“

„Die Herren Richet und Breguet haben einen Apparat construirt, der ihnen gestattet, Lichtfunken hervorzubringen, die $^1/_{2000}$ Secunde dauern und deren Intensität abgestuft werden kann. Sie konnten erkennen, dass ein schwaches Licht, welches scharf wahrgenommen wird, wenn es einige Zeit hindurch die Netzhaut impressionirt, unsichtbar wird, wenn man seine Dauer abkürzt. Um es von Neuem sichtbar zu machen, genügt es, die Intensität zu verstärken oder die Dauer zu verlängern. Man kann es auch sichtbar machen, indem man rasch (50 Mal in der Secunde) jenen schwachen und kurzen Lichteindruck wiederholt. Gefärbtes Licht gehorcht denselben Gesetzen: es wird immer [sic] in der ihm eigenthümlichen Farbe gesehen.“

Journal - Uebersicht.

I. Breslauer ärztliche Zeitschrift. 1. Jahrg. 1879. Januar bis Juni.

1) Untersuchung von 5489 Breslauer Schülern und Schülerinnen auf Farbenblindheit von Magnus. No. 2.

Die Untersuchungen wurden streng nach der Holmgren'schen Methode vorgenommen und bei der ersten Probe stets hellgrüne Wolle benutzt, wie dies Holmgren vorschreibt. Diejenigen Individuen, welche sich beim Sortiren der hellgrünen Wolle als farbenblind erwiesen, wurden alsdann mit Purpurwolle auf Form und Grad ihres physiologischen Gebrechens untersucht und auf diese Weise die Existenz einer Roth-, Grün-, Violettblindheit festgestellt. Unter den 5489 untersuchten Individuen waren 3273 männliche mit 100 farbenblinden, d. h. 3,27 $^0/_0$ und 2216 weibliche mit 1 farbenblinden, d. h. 0,04 $^0/_0$. Die jüdischen Schüler, sowie die Kinder der niederen Stände zeigten eine grössere Neigung zu Farbenblindheit, doch konnte diese Erscheinung ihres localen Charakters nicht entkleidet und keineswegs zu einem allgemein gültigen Gesetz erhoben werden. Im Uebrigen vergleiche man dieses Centralblatt 1879, Febr.- u. Märzheft.

---

2) Ueber angeborene und erworbene Farbenblindheit von Cohn. Schles. Gesellsch. Sitzung vom 28. Febr. 1879. No. 6.

Unter 2429 Schülern waren 93 farbenblind und unter diesen 17 Blaugelbblinde. 12 von ihnen hatten auch Störungen des übrigen Farbensinnes und waren somit total farbenblind. Störungen des Blausinnes sollen ohne Störungen des Gelbsinnes nicht vorkommen. Verkürzung des Spectrums war nicht nachweisbar; die hellste Stelle lag im Grün.

---

3) Ueber den Zusammenhang zwischen Myopie und Divergenzschielen von Fick. No. 5,

Nach der allgemeinen Annahme ist mit einer gewissen Accommodationsleistung auch eine gewisse Sehaxenconvergenz verknüpft, so zwar, dass z. B.

bei einer Accommodationsleistung von 30 Zoll auch eine Convergenz auf ungefähr 30 Zoll vorhanden sein würde. Diese Vorstellung auf die Myopie angewendet, erklärt deren Neigung zum Divergenzschielen in folgender Weise. Nehme man an, ein myopisches Auge von $^1/_{20}$ fixire einen in 30 Zoll gelegenen Punkt. Da der Objectpunkt hierbei jenseits des Fernpunktes liegt, so findet eine Accommodationsleistung nicht statt; an die Ruhe der Accommodation ist Parallelstellung der Augenaxen gebunden und es stehen mithin bezüglich des Objectes die Augen divergent. Nähert man nun das Object auf 18 Zoll, so werden die Augen jetzt accommodiren und zwar wird ihre Accommodationsleistung $^1/_{180}$ betragen. Die Sehaxenconvergenz wird also alsdann auf einen etwa 180 Zoll entfernten Punkt gerichtet sein, der für die Augen so gut wie unendlich entfernt ist. Die Augen werden also bei der Fixation auf 18 Zoll nicht durch die Accommodationsleistung unterstützt, sondern im Gegentheil in eine relative Divergenzstellung hineingezwängt. Corrigirt man die Myopie, so verhält sich das myopische Auge bezüglich seiner Accommodationsleistung und der daran geknüpften Sehaxenconvergenz wie ein emmetropisches und deshalb wird eben durch Correctur der Myopie die Neigung zum Divergenzschielen meist vermindert.

4) Myopie und Divergenz von Graefe. No. 7.

Graefe hat bereits in seiner umfassenden Darstellung der Motilitätsstörungen des Auges (Handbuch von Graefe und Saemisch, Bd. 6, 1. Hälfte) erklärt: dass er mit der Donders'schen Auffassung, nach der die geforderte stärkere Convergenz, die anormale Lage der Hornhautaxe zur Sehlinie und die durch die myopische Verlängerung der Sehaxe erschwerte Rotationsfreiheit des Bulbus die Bedingungen zur Insufficienz sein sollen, nicht übereinstimme, er vielmehr die geringe Beanspruchung der Accommodationsfähigkeit, welche naturgemäss bei Myopen stattfindet, für das hauptsächlichste Motiv der latenten Divergenz halte. Die Darstellung des Herrn Fick kann also durchaus nicht der Graefe'schen Auffassung entgegengestellt werden, sondern wird sich derselben vielmehr sehr gut anschliessen lassen, da sie ja auch das von Graefe vertretene Princip acceptirt hat. Uebrigens sind die Fick'schen Darlegungen zum Theil recht zweifelhafter Natur. Denn bei den gänzlich verschiedenen Relationen zwischen Convergenz und Accommodationsthätigkeit, welche bei Emmetropie und Myopie stattfinden, ist es nicht gestattet, die Associationsnormen der Convergenz und Accommodation, wie sie bei Emmetropie sich zeigen, ohne Weiteres auch auf die Myopie zu übertragen.

5) Ueber ascendirende Neuritis des Nervus opticus bei chronischem Hydrocephalus internus, nebst Bemerkungen über die Faservertheilung des Sehnerven in der Retina von Wilbrand und Binswanger. Schles. Gesellsch. für vaterländische Cultur. Sitzung am 24. Mai 1879. No. 10.

Ein unter dem Bilde eines Tumor cerebri erkrankter Mann zeigt beiderseits eine periphere Einschränkung der Gesichtsfelder und ophthalmoskopisch stark ausgeprägte Stauungspapillen. Die Section ergab einen chronischen Hydrocephalus internus. Die mikroskopische Untersuchung erwies, dass beide Sehnerven in der Nähe ihres intraoculären Endes am intensivsten erkrankt, dagegen mehr central normal waren. Am linken Sehnerven waren die peripheren Nervenfasern atrophisch, während die centralen intact geblieben waren; die degenerirte Parthie umgab die gesunde gleichsam gürtelförmig. Am rechten Sehnerv waren zwei

keilförmig mit der Basis der Peripherie des Nerven zugekehrte Degenerationsherde vorhanden. Die periphere Gesichtsfeldbeschränkung wurde also anatomisch durch eine Degeneration der peripheren Fasern des Sehnervenstammes bedingt. Wilbrand zieht aus dieser Beobachtung den Schluss, dass die die Netzhautperipherie versorgenden Nervenfasern nicht, wie Leber annimmt, im Axentheil des Sehnerven verlaufen könnten, sondern dass die peripheren Sehnervenfasern auch zur Peripherie der Netzhaut gehen müssten, während die Macula lutea von mehr in der Axe des Nervus opticus verlaufenden Fasern innervirt würde. Zu diesen Beobachtungen erlaubt sich Referent noch eine literarische Mittheilung hinzuzufügen, welche er in dem Vortrage Wilbrand's vermisst hat. Bereits im Jahre 1874 hat Referent nämlich (Magnus, Die Sehnerven-Blutungen, Leipzig 1874, Cap. II. p. 31) die Vermuthung geäussert, dass die in der Axe des Sehnerven verlaufenden Fasern zur Macula und die peripher gelagerten zur Netzhautperipherie gehen dürften. Die damals hypothetische Annahme hat demnach jetzt durch Wilbrand's Untersuchung eine Bestätigung gefunden.

---

6) Ueber die Anwendung des reinen Alauns in Substanz bei Schleimhauterkrankungen von Magnus und Fränkel. No. 7 u. 8.

Der Alaunstift ist zu empfehlen bei den verschiedensten Formen des Conjunctivalcatarrhs; bei den leichteren und mittleren Formen von Granulose, sowie auch bei Blennorrhoe. Aehnliche Beobachtungen bezüglich der vorzüglichen Wirkung des Alaunstiftes hat Fränkel bei uterinaler Leukorrhoe, und zwar bei gewiesen Formen derselben, gemacht. Magnus.

II. v. Graefe's Arch. XV, 1. Schluss; No. 7—12. (No. 11 von St., die übrigen von H.)

7) Ueber den Augenabstand der Farbenblinden von Prof. Frithjof Holmgren in Upsala.

Die Annahme von Niemetschek (Prager, Vierteljahrsschr., Bd. 100, p. 24), dass der Sitz der Farbenempfindung in den vorderen Windungen des Grosshirns liege und dass bei Farbenblinden die Entfernung der beiden Augenmittelpunkte von einander geringer als in der Norm sei, entbehrt jeder Begründung, wie aus folgender Tabelle ersichtlich:

Farbensinn	Anzahl der von H. untersuchten Fälle	Mittleres Alter in Jahren	Mittlere Augenabst. in Mm.
1. Fehlerhaft	100	28,66	62,97
2. Normal	100	26,38	62,64

Zur Messung der Pupillardistanz wird ein kleiner Apparat[1] benutzt: Spiegel, mit Millimetertheilung, 2 verschiebbaren Diaphragmen mit kleinem Loch. Der Mittelpunkt jeder Pupille und das Spiegelbild derselben müssen sich, um in der Mitte des Loches der verschiebbaren Platte gesehen zu werden, in einer Linie befinden, welche die spiegelnde Fläche in der Mitte des Plattenlochs senkrecht schneidet. Diese Linie ist zugleich die Blicklinie des Auges. Weil diese Einstellung für beide Augen gleichzeitig stattfindet, müssen die beiden Visirlinien dabei parallel sein und der wirkliche Abstand der Mittelpunkte der Pupillen somit gleich sein der scheinbaren Entfernung der beiden Pupillenbilder, die man abliest.

1) Der von P. Dörffel in Berlin angefertigt wird.

8) Ueber eigentliche, d. h. innerhalb der äusseren Scheide sich entwickelnden Tumoren des Sehnerven von Dr. W. Willemer in Göttingen. Hierzu Taf. V, VI, VII.

Zuerst wird die Literatur ausführlich angeführt:

1) Die Neuromat. n. opt. Inaug.-Diss. von Aron Heymann. Berlin 1872.[1] 2) Ritterich, weitere Beitr., 1861, p. 57. 3) Szokalski, Annales d'Ocul. XLVI, 1861, p. 43. 4) Rothmund, Zehender's Monatsbl. 1863, p. 261. 5) 6) 7) A. v. Graefe, Arch. f. Ophth. X, 1, p. 193, ib. p. 201, ib. XII, 2, 100. 8) Quaglino-Manfredi, Annal. di Ott., 1871, I, 1, p. 27 und 3, p. 337. 9) Horner, Corresp. f. schweiz. Aerzte, 1871, p. 198. 10) Sichel jun., Gaz. hebd., 1871, No. 8 f. 11) Jodko, Nagel's Jahresbericht, 1872, p. 363. 12) 13) 14) Goldzieher, A. f. O. XXIX, 3, 125, 1871. 15) Puls, Arch. f. O. XXIX, 2, 187, 1874. 16) Steffan (?), Bericht für 1873—74, p. 33. 17) Christensen, Nagel's J. 1878, 386. 18) Dusaussay, Nagel's J. 1875, 211. 19) Brailey, Ophth. Hosp. Rep. IX, 2, 231, Decbr. 1877. 20) Grüning, Knapp's Arch. VI, 1, 35, 1877. 21) v. Forster, A. f. O. XXIV, 2, 103, 108. 22) Alt, Knapp's Arch. VII, 1, p. 46.[2] 23) Mauthner-Schott, ib. VII, 1, 88. 24) Holmes, ib. VII, 2, 308. Hierzu fügt Verf. 2 Fälle von Leber und 1 von Laqueur und endlich eine klinische Zusammenfassung.

Was das Geschlecht anbetrifft, so ist kaum ein wesentlicher Unterschied zu constatiren. Im kindlichen Lebensalter besteht eine entschiedene Prädisposition. Traumen werden häufig als ätiologische Momente erwähnt. Das deutlichste Symptom ist Exophthalmus. Die Beweglichkeit des Bulbus ist in der grossen Mehrzahl der Fälle relativ gut erhalten, ein Umstand, welchen v. Graefe für die Diagnose relativ benigner Orbitaltumoren besonders hervorhebt. So lange die Lider geschlossen werden können, bleibt der Augapfel im ganzen gesund. Neuretinitis anfangs, später Atroph. n. opt. mit frühzeitiger Amaurose des erkrankten Augapfels. Keine wesentlichen Schmerzen. Der Verlauf ist sehr langsam (bis zu 18 Jahren). In 3 Fällen trat bald nach der Operation, in 2 etwas später Tod ein, dabei fand sich regelmässig Weiterverbreitung der Geschwulst in die Schädelhöhle. In 9 Fällen war die Exstirpation unrein, aber nicht immer folgte Recidiv. In 13 von 22 Fällen fand sich Schleim-Gewebe in der Geschwulst, nur 1 Mal ein Neuroma verum.

---

9) Ein Fall von Amyloid der Conj. bulb. und palp. von Dr. E. Mandelstamm und Stud. Rogowitsch in Kiew, mit Taf. VIII.

Eine Frau von 52 Jahren aus dem Poltaw'schen, sonst vollkommen gesund, wurde am 1. Decbr. 1877 in die Universitäts-Augenklinik aufgenommen. Die Untersuchung ergab am rechten Auge eine enge Lipspalte (25 Mm. breit, beim Oeffnen 5 Mm. hoch), oberes sowohl als unteres Lid hart anzufühlen, am unteren ein wurstförmiger Wall längs dem ganzen Lide, bei forcirtem Abziehen desselben und Hineinschauen starke gleichmässige Gefässinjection, durch längliche, weingelbe subjonctivale Infiltrate unterbrochen; oberes Lid auf keine Weise umzuklappen, stark entropionirt; bei nachträglich durch Scheerenschnitt künstlich erweiterter

---

[1] Es hätte doch erwähnt werden können, dass Böhm in seiner vortrefflichen Monographie über das Schielen, p. 448, eine genaue Beschreibung und ferner eine gute Abbildung dieses Falles geliefert hat.

[2] Seltsamer Weise übergeht der Verf. Knapp's Arbeit über Sehnervengeschwülste, die doch im Register des Jahrg. 1878 vom Centralbl. erwähnt wird. H.

Lidspalte und Umschlagen gleichmässige Gefässinjection des vorderen Drittels der Lidschleimhaut, die hinteren $^2/_3$ theils narbig, theils mit sulzigen Infiltraten, von grauer oder weingelber Farbe, durchsetzt. Conjunctiva bulbi stark gewuchert, bildet einen regelmässigen Wall um die Cornea und ragt über dieselbe circa 4 Mm. hervor, der Wall ist von röthlich-grauem Aussehen, hie und da in denselben gelbe, inselförmige Massen eingesprengt; vom Hornhautrande bis zur Uebergangsfalte einerseits, andererseits bis zum äusseren und inneren Augenwinkel verflacht sich dieser Wall ganz allmählich; beim Anfassen mit der Pincette ist er fast knorpelhart, aber sehr brüchig, so dass kleine Bröckel an der Pincette haften bleiben. Die Carunkel ist vergrössert und ganz so degenerirt wie die Conjunctivalschleimhaut. Cornea diffus pannös getrübt, hie und da kleine oberflächliche Substanzverluste. Am linken Auge das Bild eines chronischen Trachoms in Stadio cicatriceo.

Ausgeschnittene Stücke wurden für einige Tage in Müller'sche Flüssigkeit gethan und darauf noch in Alkohol nachgehärtet, alsdann wurden dünne Schnitte sowohl als auch Zupfpräparate angefertigt. Zur Färbung wurden Jod und SO_3 nach der Böttcher'schen Methode und Methylanilin in Jodlösung verwerthet. Es ergab sich Folgendes: Die Epitelschicht der Conjunctiva bulbi und der der Lider unverändert, das übrige Gewebe in der Mehrzahl der Präparate mit Granulationszellen infiltrirt; an einigen Präparaten büsst, namentlich in den tiefern Schichten, dieses Infiltrat seinen gleichförmigen Charakter ein, um in Gestalt einzelner Inselgruppen aufzutreten, die von einander durch streifigfasriges Bindegewebe abgegrenzt sind. Amyloidreaction tritt namentlich in den mittleren und tieferen Schichten der Conjunctiva auf, wenn sie sich auch vereinzelt im subepithelialen Gewebe in Gestalt schmaler Streifen zeigt, welche sich in kleine runde Amyloidkörnchen auflösen lassen. Offenbar erstreckt sich dieselbe längs dem Gefässverlauf und namentlich in der nächsten Nähe ihrer Circumferenz, so dass die querdurchschnittenen Gefässlumina von dunkelgrünen Ringen eingefasst sind (Jod- und SO_3-Reaction); an Längschnitten dagegen, je nach dem Niveau, in welchem das Gefäss getroffen, hat die entartete Partie die Form eines Streifens, eines vollständigen oder unvollständigen Ovals, das entsprechend dem Gefässverlauf gekrümmt ist. Nur rings um die grösseren Gefässe erstreckt sich die Entartung bis an die Gefässwandung und zieht die Adventitia und Intima mit sich hinein; die Wandungen der kleineren Gefässe dagegen sind unverändert und von dem Amyloidring durch eine mehr oder weniger mit Granulationszellen infiltrirte Schicht getrennt. Eine noch andere, freilich aber seltenere Art der Amyloiddegeneration ist in Gestalt scharf umgrenzter, rundlicher oder ovaler Klumpen vorhanden, von verschiedener Grösse: Meistentheils sind sie gruppenweise in Mitten des Granulationsgewebes eingelagert. Ihr Bau ist meistentheils grobkörnig oder grob-lamellär, so dass ein jeder Klumpen aus einigen mit einander verschmolzenen Amyloidschollen verbunden zu sein scheint; in diesen Schollen sieht man hie und da eingesprengte Kerne, die sich durch Methylanilin blau färben. Alle diese Amyloidklumpen sind ohne Ausnahme von irgend einer Seite durch eine Scheibe begrenzt, welche aus Protoplasma und darin enthaltenen Kernen besteht; die Dicke derselben ist manchmal so bedeutend, die Kerne so massenhaft vorhanden, dass die ganze Scheide den Eindruck einer echten Riesenzelle macht, welche neben der Amyloidscholle sich gebildet hat. In der Conjunctiva palpebrarum, die sammt den tieferen Schichten entfernt wurde, kann man auch Amyloiddegeneration des Sarcolemms der Riolan'schen Muskelbündel nachweisen. — Des Weiteren sei bemerkt, dass wir im Verlaufe der Behandlung, die einige Monate dauerte, den

ganzen Wall um die Hornhaut stückweise abtrugen und auch zeitweise aus den Lidwinkeln degenerirte Stücke entfernten. Dabei trat immer starke Blutung ein (wahrscheinlich in Folge der degenerirten Gefässe). Wir hatten die Behandlungsweise nicht zu bereuen, insofern die Hornhaut sich sehr gut klärte und neue Nachschübe sich nicht einstellten. Jetzt, 6 Monate nach Beginn der Behandlung, ist die Cornea um Vieles durchsichtiger, Patientin sieht leidlich, der Pannus ist bedeutend geringer, und die Substanzverluste auf der Hornhaut nicht mehr vorhanden. An Stelle der degenerirten Schleimhaut ist Narbengewebe getreten, welches weiter die Bewegung des Blutes nicht beeinträchtigt. — Es scheint somit diese amyloide Degeneration der Conjunctiva sehr geringe Tendenz zur weiteren Wucherung zu besitzen und eher einem regressiven Processe anzugehören."

---

10) Notiz über die mediane Gesichtsfeldgrenze von Prof. Dr. Schweigger.

„In meinem Aufsatz über Hemiopie (A. f. O., Bd. XXII, 3, p. 283) habe ich die allgemein verbreitete und aus den Resultaten der Perimeter-Untersuchung abgeleitete Ansicht, dass ein 3—4 Mm. breiter temporaler Streifen der Netzhaut keine Lichtempfindung besitze, für irrig erklärt und darauf hingewiesen, dass die Sehschärfe dieser Stelle der Retina nur eben nicht ausreicht zum Erkennen des gewöhnlichen perimetrischen Objectes, eines weissen Papierstücks von ungefähr 5 □ Mm. Grösse. Dass aber auch diese Stelle der Retina Lichtempfindung besitzt, ist leicht nachzuweisen. Das Perimeter wird in einem verdunkelten Zimmer aufgestellt, ein Licht befindet sich oberhalb und hinter dem zu untersuchenden Auge, welches den Nullpunkt des Perimeters fixirt, und wobei natürlich das Gesicht genügend nach der Median-Seite gedreht sein muss. Beleuchtet man nun mit einem Augenspiegel — am besten mit einem Planspiegel — über den Nasenrücken hinweg, so kann man sich leicht überzeugen, dass bis an die äusserste Grenze, so weit es überhaupt möglich ist, die Pupille leuchten zu sehen, d. h. 80 bis 85^0 medianwärts vom Fixirpunkte, auch Lichtempfindung vorhanden ist. Lässt man den Versuch an sich selbst anstellen, so überzeugt man sich leicht, dass man eine sehr deutliche und richtig lokalisirte Lichtempfindung hat, obwohl man nicht gerade ein Flammenbild sieht. Lichtempfindlich ist also die Netzhaut in ihrer ganzen Ausdehnung, aber die Sehschärfe des temporalen Randstreifens erhebt sich nicht über einfache Helligkeitswahrnehmung. — Neuerdings kamen zwei Exophthalmen durch Orbitalgeschwülste und mit noch gutem Sehvermögen zur Untersuchung. In beiden Fällen zeigte es sich, dass, wenn man die Lampenflamme von der Median-Seite aus in das Auge hineinscheinen liess, die Lichtempfindung (nicht etwa das Erkennen der Flamme als eines begrenzten Körpers) schon viel eher auftrat als ein Flammenbild auf der temporalen Seite der Sclera entworfen wurde. — Beide Patienten gaben in demselben Augenblick, in welchem die von der Hornhaut entworfene Brennlinie auf der temporalen Seite der Iris-Oberfläche sichtbar wurde, auch das Auftauchen der Lichtempfindung an. — Diese Untersuchungs-Ergebnisse stehen also denen von Donders diametral gegenüber, und ich kann unter diesen Umständen die Fachgenossen nur auffordern, die Sache nach zu prüfen. Man braucht ja dazu gar keine Fälle von Exophthalmos, der Perimeter-Versuch ist leicht ausführbar und an sich schon vollkommen entscheidend."

---

11) Ueber die Entstehung der Amyloidentartung, vorzugsweise nach Untersuchungen an der Bindehaut des Auges und über die Herkunft der Amyloidkörperchen in der atrophischen Nervensubstanz von Prof. Dr. Th. Leber.

Schon 1873 hat Leber gefunden, dass die Amyloidschollen kein amorphes Product einer Exsudation sind, sondern durch Zellenthätigkeit entstandene, organisirte Gebilde, welche eine eigenthümliche Form bindegewebiger Intercellularsubstanz darstellen. Die Substanz der Amyloidkörper ist als eine durch den Zellenbeleg gelieferte Ausscheidung zu betrachten. Die Wahrnehmung kernhaltiger Hüllen um die Amyloidkörper ist Leber auch unter schwierigen Umständen gelungen, unter welchen frühere Autoren dieselben nicht auffinden konnten. Leber sieht die von ihm früher beschriebenen Veränderungen nunmehr als constante an. Auch in dem neuen, in der vorliegenden Arbeit beschriebenen Falle war amyloide Degeneration Ausgang von Trachom. Sitz der Wucherung war die Conjunctiva, welche aus einem sehr dichtzelligen Granulationsgewebe bestand, und eine sehr grosse Anzahl Amyloidkörper von meist sehr erheblicher Grösse in dasselbe eingelagert enthielt. Durch Confluiren waren Concretionen bis 1 Mm. Durchmesser und darüber entstanden. Gefässe fanden sich nur spärlich in diesem Gewebe, die Abgrenzungen waren deutlich zu constatiren, sodass L. es dahin gestellt sein lässt, in wie weit die Gefässwandungen als Ausgangspunkte des Processes zu betrachten seien. Ein noch prägnanteres Bild als die JSO_3 Reaction gaben Hämatoxylinpräparate, welche mit verdünnter Kalilösung behandelt waren, indem nur das Amyloid den Farbstoff zurück hielt. Vielfach waren die Amyloidkörper von grossen, massigen Riesenzellen umgeben; es können sich nach Leber's Anschauung mehrere Zellen an der Umlagerung der grösseren Amyloidkörper betheiligen, ursprünglich jedoch ist der Körper allseitig von Zellsubstanz eingeschlossen. Die Riesenzellen sind zum Theil ungewöhnlich gross, enthalten 20 bis 30 und mehr, ja bis nahezu mehrere 100 Kerne. Leber sieht sich genöthigt, diese Riesenzellen als Bildungszellen für Amyloidkörper zu betrachten. Dieselben sind demnach den endothelartigen Hüllen der Amyloidkörper in dieser Beziehung gleichwerthig. Die Resorptionshypothese verwirft Leber und weist auf seine Uebereinstimmung mit Ziegler hin, der die Riesenzellen als Bildungszellen fibrillären Bindegewebes ansieht. Im Inneren der Riesenzellen fand Leber die ersten Anfänge amyloider Bildung. Ausser den scharf begrenzten Amyloidkörpern fanden sich auch diffuse Massen von Amyloid, deren Entstehung geradeso vorzustellen ist, wie die der scharf begrenzten; nur dass hier ursprünglich kleinere Bildungszellen in gleichmässiger Verbreitung nahe bei einander lagerten. Weiterhin fanden sich zierliche Netze amyloider Bälkchen, für welche ursprünglich netzförmig anastomosirende Bindegewebszellen als organisirte Grundlage anzunehmen sind.

Als erstes Stadium dieser Umwandlung betrachtet Leber die Einlagerung glänzender Körperchen in die zarten netzförmig verzweigten Fortsätze und in die Körper dieser Zellen, von welchen Körperchen die mikrochemische Untersuchung nachwies, dass sie mindestens aus einer dem Amyloid sehr nahestehenden Substanz bestanden.

Von besonderem Interesse sind diejenigen Formen des amyloiden Gewebes, welche sich als amyloid degenerirte Bindegewebe darstellen. Die abgegrenzten Amyloidkörper gehen durch eine ganz continuirliche Formenweise in Balken und Platten fibrillären, amyloid degenerirten Bindegewebes über. Ferner sind von grossem Interesse jene Formen, bei welchem amyloide Substanz auf- und angelagert in Bezug auf nicht amyloid reagirendes Bindegewebe auftrat, und welche

Leber in Beziehung bringt zu den platten, endothelartigen Zellen, welche in der Bindesubstanz wahrscheinlich eine sehr grosse Rolle spielen.

Leber fasst die Resultate seiner Untersuchung dahin zusammen, dass die amyloide Degeneration der Bindehaut ein mit der sclerosirenden Bindegewebshypertrophie verwandter Process ist. Es beginnt derselbe mit der Entstehung kleiner amyloider Körnchen im Innern der Bildungszellen, und je nach der Beschaffenheit dieser Zellen und der Gewebstheile, denen sie angehören, entstehen alle jene vielfachen Variationen degenerativer Vorgänge, bezüglich deren so sehr interessanter Details wir den Leser auf das eingehendere Studium des Originales verweisen müssen.

Auch in Leber und Milz hat Th. Leber die kernhaltigen Hüllen der Amyloidkörper nachgewiesen, selbst mit deutlichem protoplasmatischem Charakter. Für die Leber bilden nicht etwa die specifischen Zellen, sondern die Zellen der Gefässwände und das interstitielle Reticulum die Ausgangspunkte des Processes. Als einen schlagenden Beweis für die cytogene Bildung des Amyloids betrachtet Leber die Uebereinstimmung seiner Beobachtungen über die Bildung der Amyloidkörper mit denen Claparède's und Grenacher's über die Entwickelung der Krystallkegel am Insecten- und Arthrozoenauge — also gänzlich von dem ersteren verschiedener Bildungen. Aber auch die Analogie bezüglich der Bildung ähnlicher Producte in andern Organen spricht gegen die Infiltrationstheorie, so die drusenartigen Gebilde in den Glashäuten, die Corpora arenacea, welche speciell bei neuritischer Atrophie von Leber gefunden worden sind etc. In morphologischer und chemischer Hinsicht ist nach Leber das Amyloid der Glassubstanz am nächsten verwandt.

Was schliesslich die klinische Bedeutung anlangt, so ist sicher die amyloide Degeneration der Conjunctiva als ein locales Leiden anzusehen.

---

12) **Einige Bemerkungen über Herrn Dr. Magnus' Aufsatz über Farbenblindheit** von Prof. H. Cohn in Breslau.

III. Annales d'Oculist. par Warlomont, Tome LXXXI, Mai-Juin 1879.

1) **Elementare Darstellung der Entdeckungen von Gauss und Listing über die Cardinalpunkte centrirter, dioptrischer Systeme** (Vortrag im Laborat. d. Augenheilk. v. Javal in d. Sorbonne) von Dr. A. Guebhard, Lic. ès Scienc. math. et phys.

[Benutzt ein elegantes von Gavarret angegebenes Princip, das (weit klarer als vom Autor) von Reusch[1] ungefähr folgendermaassen zusammengefasst wird: „Verbindet man den Punkt L, in welchem die erste Brennpunktsebene von dem einfallenden Lichtstrahl im I. Medium (oder seiner Verlängerung) geschnitten wird und ebenso den Punkt R, in welchem die zweite Brennpunktsebene von dem conjugirten (gebrochenen) Lichtstrahl in dem II. Mittel (oder seiner Verlängerung) getroffen wird, mit dem Krümmungsmittelpunkt r der sphärischen Grenzfläche, so ist die Figur $L\ M\ R\ r$ (M ist der Incidenzpunkt) ein Parallelogramm."]

[1] Constructionen eines Linsensystemes. Leipzig 1870.

2) Ueber Sehschärfe von Giraud-Toulon. (Mit Rücksicht auf Javal's Arbeit über die Physiologie der Schrift.)

Javal giebt an, ein neues Princip[1] der Optometrie gefunden zu haben: S nimmt ab umgekehrt proportional dem Quadrat der Lineardurchmesser der noch erkennbaren Buchstaben.

G. schlägt statt des Minimum visibile vor „Minimum separabile" = 1 Bogenminute oder 0,004 Mm. auf der Netzhaut. J. hat nach G. in gewissem Sinne Recht. Wenn die Schriftprobenlänge das Doppelte sein muss, ist die Sehkraft $^1/_4$, die Distinctionsfähigkeit $^1/_2$ des normalen. Die klinische Sehschärfe müsste umgekehrt proportional den Quadraten des Minim. sep. sein. Zu Sehproben wären zu wählen die Minuskeln des gewöhnlichen Drucks, Zwischenräume ebenso gross wie die Buchstaben, die Reihe müsste fortschreiten nach dem Verhältniss 1 : 2 : 3 : 4 etc.

H.

IV. Recueil d'Ophth. von Galezowski. Juli 1879.

1) Vordere Synechien von Dr. Brière in Havre.

Ein seit Kindheit blindes Auge mit Leuc. adhaerens hatte seit Kurzem halbseitigen Kopfschmerz verursacht. Dieser wurde beseitigt durch Fortnahme der Synechien bei gleichzeitiger Vergrösserung der Pupille. Folgen 3 analoge Beobachtungen.

---

2) Ueber die Blenorrhoe des Auges von Dr. Galezowski.

Ein 6 jähriger Knabe schlief in demselben Bett mit seinem 16 jähr. Bruder, der an Urethr. blenorrh. litt und zog sich eine schwere Blenorrh. d. Conj. zu. Einstreichen von S. arg. nitr. (0,25) 10, Durchbruch der Cornea, später Iridectomie. Bei einem zweiten Fall war die Ursache ähnlich. Heilung unter Einträufelung von S. eserini s. (0,02) 10,0 und zweimaliger (pro Tag) Einführung von Arg. nitr. 0,05, Vaselini 10,0. Die Mutter des ersten Patienten steckte sich bei der Pflege an, verlor das linke Auge und acquirirte (durch Resorption des Eiters von der Conj. aus) arthritis humeralis und cubitalis. Derselbe Eiter kann bei einem neugeborenen eine heilbare, bei einem 2 jährigen Kinde eine schwerere, bei einem Erwachsenen eine deletäre Blenorrh. der Conj. bewirken [wie lange bekannt; s. auch p. 225 huj.]. Die Dichtigkeit des Bindegewebes bei Erwachsenen bewirkt Sphacelus der Hornhaut.

---

3) Ueber die Wirkung der Hitze und des Lichtes bei der Entwickelung der Choroiditis von Dr. Fournet. (Schluss.)

(S. das vorige Heft.)

---

4) Verletzungen des Auges von Dr. Yvert. (Forts.) H.

---

[1] Deutsche Leser werden dieses „Vierordt'sche Princip" kaum als neu anerkennen können. Vergl. Vierordt, Arch. f. Opth. IX, 1, 161, 1863 und Donders, ibid. Heft 2, S. 221. Snellen-Landolt in Graefe-Saemisch III, 4. Hirschberg, Verh. der physiol. Gesellsch. z. Berlin, 20. Mai 1878 in E. du Bois-Reymond's Arch. Endlich, um denen die nur Französisches lesen, entgegen zu kommen, v. Wecker-Landolt, Traité, 1878, I, p. 473, wo wörtlich dasselbe steht, wie bei Snellen-Landolt.

V. Archiv f. Augenheilkunde von Knapp u. Hirschberg, VIII, 3 u. 4, p. 241—514. VI Tafeln, Ausgegeben den 15. Juli 1877.

1) Drei erfolgreich operirte Fälle von Sarcom der Iris von D. Knapp.

Knapp gelang es dreimal das immerhin seltene Iris-Sarcom mit Erhaltung des Bulbus zu entfernen. In allen drei Fällen, welche Individuen in den 20er und 30er Jahren betrafen, war die auf das Irisgewebe beschränkte Neubildung von dem mittleren und äusseren Dritttheil des Irisstromas ausgegangen und Pupillar- sowohl wie Ciliartheil frei geblieben. Die Eröffnung der vorderen Kammer geschah wie zur Linsenextraction mittelst des Schmalmessers und zwar wurde der Schnitt, behufs leichterer Bewirkung des Prolaps der Geschwulst selbst und der benachbarten Irisparthie, recht gross und leicht gebogen gemacht, die Verwundung der Geschwulst mit der Messerspitze sorgfältig vermieden und endlich der Tumor nicht mit einer Irispincette, sondern mit einer grösseren gezahnten Pincette gefasst und die Iris dicht an der Cornea excidirt. Die anatomische Untersuchung ergab im ersten Falle ein weisses, im zweiten ein melanotisches und im dritten ein weisses Rundzellensarcom. Recidive sind während der Beobachtungsdauer von 1, resp. 3 Jahren und 4 Monaten nicht vorgekommen.

---

2) Beiträge zur Pathologie der Linse von G. Adamük. (Fortsetzung.)

Die Extraction der cataraktösen Linse wurde 100 Mal, an 66 Individuen, gemacht und zwar 83 Mal die Linearextraction mit nur einem ungünstigen Ausgang, trotzdem 21 Mal unregelmässiger Operationsverlauf stattgefunden (darunter 16 Mal (= 18 %) Glaskörperausfluss); 5 Mal wurde die Lappenextraction mit „erspriesslichstem“ Resultate, 2 Mal nach Wecker operirt, 2 Mal bei jugendlichen Individuen die einfache Linsenextraction mittelst der Lanze, 2 Mal die Küchler'sche Methode, wobei 1 Mal Synechia anter. tot. folgte, gemacht; von 2 Fällen linearer Extraction nach Bowmann endete der eine mit Pupillarverschluss; 1 Mal nach Jäger und je 1 Mal nach Critchett und Liebreich extrahirt. Verf. zieht aus diesen, auf numerisch so ausserordentlich verschiedener Basis beruhenden Erfahrungen, bei denen speciellere Endresultate nicht angegeben werden, den Schluss, dass die einzelnen Methoden keinen besonderen Einfluss auf das Endresultat haben, und dass nur Ernährungsstörungen des Auges, deren nähere Bezeichnung Verf. für schwierig hält, oder die „Vulnerabilität“ den ungünstigen Ausgang verschulden sollen.

(Schluss folgt.)

---

3) Ueber die Anwendung des Duboisins von W. W. Seely in Cincinnati.

Gleich Wecker und Galezowski fand S. als Vorzüge des Duboisins vor dem Atropin die Raschheit der Wirkung sowohl auf die Pupille als die Accommodation und Abwesenheit von Bindehautreizung. Die volle Wirkung trat durchschnittlich nach 4—7 Minuten ein und in vier Fällen von Iritis, wo Atropin wegen zu starker Conjunctivalreizung nicht vertragen wurde, konnte das Duboisin mit bestem Erfolge substituirt werden. In zwei Fällen jedoch folgten der von S. gewöhnlich angewandten $^4/_5$ %-Lösung des Duboisin nach 5 Minuten neben äusserster Mydriasis und Accommodationslähmung starken Schwindel und Somnolenz, nachdem Monate lang Atropin in derselben Concentration ohne merkliche Beschwerden gebraucht worden war. In einem dieser Fälle bewirkte bereits eine $^1/_5$ %-Duboisinlösung leichtes Unbehagen im Kopfe. Ausser diesem

wurde noch in 2—3 Fällen weniger ausgesprochener Schwindel beobachtet. S. glaubt, dass eine $^4/_5{}^0/_0$-Lösung ohne Gefahr angewendet werden kann, dass aber für gewöhnlich eine $^2/_5$—$^3/_5{}^0/_0$-Lösung ausreichen dürfte.

---

4) **Zur Anwendung von Jaborandi und Pilocarpin in der Augenheilkunde** von M. Landesberg in Philadelphia.

Unter den 16 von L. mit Jaborandi (7) und Pilocarpin (9) behandelten und geheilten oder gebesserten Fällen finden sich 4 traumat. Glaskörperblutungen, 5 Fälle von Iridochorioiditis, 2 Fälle von frischer Netzhautablösung (in 1 Falle erfolglos), 1 Fall von Amblyopia alcoholica (mit Delirium tremens) und je 1 Fall von Retinitis nephrit., Neuritis optici und Glaucoma absolutum. In letzterem Falle gelang es nach vorausgeschickter Sclerotomie die Schmerzen zu beseitigen. Verf. hält die genannten Mittel für mächtige Resolventien bei intraoculären Blutungen und Trübungen des Corpus vitr. und räth mit den kleinsten Dosen zu beginnen (die von L. angewandten Dosen bei subcutaner Anwendung des Pilocarpins schwankten von $^1/_{16}$—$^1/_2$ Gran, beim Extr. Jaborandi fluid. von 30—90 Tropfen) und dieselbe je nach der Toleranz und der Wirkung zu steigern; nur in seltenen Fällen wird man durch die unangenehmen Nebenwirkungen, die bei der subcutanen Anwendung des Pilocarpin viel weniger intensiv auftreten, von der weiteren Anwendung abstehen dürfen. Als Myoticum steht es dem Eserin in jeder Beziehung nach. Die von Schmitz angegebene haarbefördernde Wirkung des Pilocarpins konnte nicht beobachtet werden.

Landsberg.

Referate.

1) **Ueber die Entfernung eines zusammenhängenden, möglichst grossen Stückes aus der vorderen Linsenkapsel bei der mit Iridectomie verbundenen Staaroperation** von Dr. A. Colsman in Barmen. Juni 1879.

Nach kurzer Aufzählung und Begründung der hauptsächlichsten Vortheile der Entfernung eines grösseren Stückes der Linsenkapsel folgt die Beschreibung und Abbildung der Construction und Wirkungsweise des vom Verfasser zu diesem bestimmten Zwecke, mit Benutzung schon bekannter Theile und Principien, angegebenen und von Herrn G. H. Walb in Heidelberg recht sorgfältig ausgeführten Instrumentchens. Eine gewöhnliche Iridectomie-Pincette trägt auf der hinteren Seite jedes Endstückes sehr viele, dem gegenüberliegenden Arm zugekehrte, scharfe Zähne von der Form eines dreikantigen Keiles (gerade Sägezähne). Die Ebene, in welcher die Zähne fassen, ist im Gegensatz zu den gewöhnlichen Pincetten um 90 Grad gedreht, wie bei Liebreich's Pincette zur Kapselextraction (siehe Knapp's Archiv, I. Band, I. Abth., 1869). Die eine Fläche jedes Zahnes kommt auf die Kapsel zu liegen, zwei Flächen sehen nach oben. In die Lücken zwischen den Zähnen des andern Arms legen sich die Zähne des anderen Arms genau ohne Zwischenraum hinein. Das zahntragende Endstück ist gerade verlaufend und trägt auf der geraden Strecke von 5 Millimeter möglichst viele, bis zu zehn Zähne. Ein Zahn und Arm zusammen haben eine Breite von 1 Millimeter. Die Zähne sind vollständig cachirt, wenn die Pincette geschlossen ist, und liegen thunlichst in der Ebene der hinteren Kante der Pincettenbranchen.

Eine Stellschraube, wie Kuhnt sie neulich an einer Pincette für bestimmte Fälle von Iridectomie angebracht (siehe dieses Journal Maiheft 1879), verhindert übermässiges Auseinanderweichen der Zähne im Augeninnern.

Wird die Pincette auf die Kapsel aufgesetzt, mit vorsichtigem Andrängen an die Kapsel geöffnet und wieder geschlossen, so muss sie beim Zusammendrücken der spitzentragenden Arme die geringsten Erhabenheiten, welche die Kapsel bilden, von der Seite her durchbohren. Geschieht dies von allen zehn Zähnen, so hat die Kapsel auf beiden Seiten auf einer Strecke von 5 Mm. je 10 Einstichsöffnungen erhalten. Da die Zähne von der Spitze an breiter werden, so wird die Einstichsöffnung noch verbreitert; das Resultat wird sein, dass die Linie der zehn Einstichsöffnungen zu einem continuirlichen Riss wird.

Die Kapsel wird, wenn sie überhaupt richtig gefasst ist, auf der ganzen Strecke abgetrennt, gewissermaassen abgeschnitten oder abgerissen, und findet sich beim Herausziehen des Instruments zwischen den Zähnen aufgerollt.

Man kann damit ohne Schwierigkeit ein Stück Kapsel von 3 Mm. Breite und 5 Mm. Länge anspiessen, aufrollen, ausziehen.

Das haben manche Experimente an Thieraugen und ein Fall von Extraction einer verdickten Kapsel bei überreifem Staar (v. Graefe's Scleralextraction) bewiesen. Das nachher zwischen den Branchen aufgerollt liegende, sehr verdickte Kapselstück besitzt eine ovale Gestalt und eine Länge von $4^1/_2$ und eine Breite von 3 Mm. Die Pincette soll 1) sich mit allen Spitzen in die geringste, vorfindliche Erhöhung einbohren, 2) das Gefasste von der Umgebung möglichst sicher und vollständig abtrennen, 3) das Abgetrennte und Aufgerollte festhalten und mit herausbringen.

Aus diesem Grunde ist sie zur Iridectomie nicht zu gebrauchen.

Der Verfasser präcisirt die Indication für ihre Anwendung zunächst dahin, dass sie bei Verdickung der Kapsel zu versuchen sei, wenn die bisher bekannten Instrumente und Encheiresen nicht ausreichen, die Kapsel in befriegender Weise unschädlich zu machen, hält aber eine Erweiterung der Indicationen je nach den Erfahrungen, die noch mit dem Instrument gemacht werden, für nicht unmöglich.

Herr Walb liefert das Instrument für 7 Mark in sorgfältiger Ausführung.

Colsmann.

---

2) Stauungspapille und Hornhautsvereiterung des rechten Auges bei einem rechtsseitigen Sarcom des Kleinhirns von Burnett. Arch. f. A. u. O. VII. 2. 472—78.

Ein 23jähr. früher gesunder Neger erkrankte unter Lumbal- und Kopfschmerzen an linksseitiger Hemiplegie und rechtsseitiger Facialislähmung mit epileptischen Krämpfen; einige Monate später fanden sich Erscheinungen von Bulbärparalyse, Neigung nach vorwärts und links zu fallen, doppelseitige Stauungspapille (rechts stärker als links) und Anaesthesie der rechten Gesichtshälfte. Nach weiteren fünf Wochen entwickelte sich in dem mit Orbicularislähmung afficirten rechten Auge einige Tage vor dem Tode eine eitrige Keratitis am unteren Abschnitt der Cornea, die innerhalb acht Tagen zur Zerstörung der letzteren führte. — Die Section ergab ein Rundzellen-Sarcom auf der unteren Fläche der rechten Hälfte des Kleinhirns, das sich bis zum Pons erstreckte und mit Erweichung der benachbarten Gehirnsubstanz verbunden war. Die 3 cm lange, ebenso breite und 2,6 cm hohe Geschwulst drückte mehr oder weniger alle rechtsseitigen Gehirnnerven bis zum n. oculomotor. Die rechten Ventrikel enthielten alle etwa doppelt so viel Flüssigkeit als gewöhnlich. Die Sehnervenscheiden waren nicht „merklich" ausgedehnt und entleerten beim Oeffnen keine Flüssigkeit, die Papillen waren beide stark geschwellt, die Venen geschlängelt, linkerseits an zwei Stellen eingerissen mit Blutextravasaten umgeben;

die Schwellung durch Bindegewebswucherung und Gefässneubildung, so wie Zelleneinlagerung bedingt. Die Nervenfasern nicht verändert.

Verf. lässt es betreffs der neuroparalytischen Ophthalmie, die offenbar hier vorliegt, bei der gleichzeitigen Orbicularislähmung unentschieden, in wie weit die Paralyse des Quintus allein dieselbe verschuldet. Die Entstehung der Stauungspapille hält Verf. durch die mechanische (Schwalbe-Manz'sche) Theorie nicht für erklärbar und recurrirt zur Erklärung der Papillitis auf die Benedikt'sche Reflex-Theorie. Landsberg.

Vermischtes.

1) Am 14. Juni 1879 wurde die neue Universitätsaugenklinik zu München eröffnet (Prof. v. Rothmund).

2) Das von Herrn Stabsarzt Dr. Sellerbeck mittelst der Hornhauttransplantation so erfolgreich operirte Auge (vergl. v. Graefe's Arch. XXIV, 4, 1 u. 321, Dr. Sellerbeck; ibid. p. 318, Prof. Schweigger u. Centralbl. 1878, p. 123) zählt jetzt Finger mühsam auf 6—8 Zoll, ist also von einem durch optische Störung erblindeten Auge nicht mehr so wesentlich unterschieden.

Bibliographie.

1) Dr. Lutaud berichtet über eine grosse Zahl von Vergiftungen durch Atropin-Augenwässer (Union méd. 1879, April). [Wir haben in einer 13jähr. Beobachtungsperiode bei so vielen Tausenden, denen Atropin applicirt wurde, nur ein einziges Mal eine ernstere Atropinvergiftung beobachtet, und zwar in der v. Graefe'schen Klinik, bei einem Engländer, welcher der deutschen Sprache nicht mächtig war und wahrscheinlich die Augentropfen eingenommen hatte. Es war ein acuter Anfall, unter Morphiuminjectionen etc. trat Heilung ein. Leichte Unbehaglichkeit, Trockenheit im Halse etc., wurde in wenigen Fällen wahrgenommen. Die praktischen Aerzte sind im Allgemeinen nur zu geneigt, Atropinintoxication zu fürchten. Die Irrenärzte wollen zum Theil das sogen. Delirium cataractos. auf Belladonnavergiftung beziehen; wie wir uns wiederholt überzeugt haben, ist diese Ansicht irrthümlich.

Bei dieser Gelegenheit mag auch erwähnt werden, dass auch die örtlichen Erscheinungen der Atropineinträufelung (Blepharoconj. u. s. w.) ausserordentlich selten bei uns zu Tage treten — es sei denn nach Wochen und Monate lang fortgesetztem Gebrauch; — weit seltener, als die neuesten Mittheilungen mehrerer für das moderne Mittel — Duboïsin — besonders eingenommener Autoren annehmen lassen. Das in Berlin käufliche Atropin. sulf. ist offenbar ein recht gutes Präparat.]

2) Ueber die operative Behandlung des intraoc. Cystic. cellul. Dissertation von Dr. Sergius J. Eliasberg aus Minsk. Berlin, 16./12. 1878. „Der Cyst. cell. ist in der Regel der Scolex der Taenia solium." [Wohl ohne Ausnahme.] „Das jüngste Individuum mit Cystic. war 8 Jahr alt" [In Virch. Arch. B. 54 sind zwei Fälle von 3-, resp. 2jähr. Kindern mitgetheilt.] „Es ist fraglich, ob dauernde Indolenz vorkommt." [In Graefe's Archiv XXII ist ein Fall von 20jähr. Dauer mit Indolenz mitgetheilt.] „Ich möchte hinzufügen, dass auch bei dem subretinal sitzenden Cysticercus eine Behandlung wohl möglich sein würde" [— nachdem eine solche von O. Becker, A. Graefe, H. Cohn bereits ausgeführt und publicirt worden!]. Ein Fall von Glaskörpercyst., operirt von Stabsarzt Dr. Sellerbeck durch meridionalen Scleral-

schnitt, ging aus in partielle Netzhautabhebung, ein zweiter, von Prof. Schweigger operirt, erhielt S = $^1/_{12}$ bei mässiger Grsichtsfeldbeschränkung nach oben. Folgt noch eine [sehr unvollständige] Wiedergabe der bisher operirten Fälle von intraocularem Cysticercus. .

3) Nierenhyperämie mit beinahe ganz eingestellter Urinabsonderung, Jahre lang ohne erhebliche Leiden bestehend, Choroiditis und Retinitis von Dr. Sigismund in Weimar. 54jährige Frau, r. Jäg. 3 in 6″, l. 6. Bds. Staphyloma posticum, weissliche Flecke, vor denen die Netzhautgefässe fortziehen, auf dem einen Auge eine grünlich blaue Figur in der Gegend der Macula, [folglich Veränderungen, die man schon bei excess. Myopie findet, dem entsprechend] Therapie erfolglos. — Bei Retinitis und Morbus Brightii einer Schwangeren war die künstliche Frühgeburt heilsam.

4) Ueber die Veränderungen der menschlichen Pupille bei der Chloroformnarcose von stud. Vogel. Petersb. med. Wochenschr. 1879, No. 13 flgd. In den typischen Fällen (58 von 93) und zwar bei allen narcotisirten Frauen und Kindern, tritt nach der Excitation im Toleranzstadium Erweiterung der Pupille ein, während der Bulbus innen oben steht; bald aber Verengerung der Pupille und Herabsinken des Bulbus: im Moment des Erwachens erweitert sich die Pupille. — In der zweiten Kategorie der Fälle bleibt die Pupille dilatirt und wird erst gegen Ende der (unruhigen) Narcose enger. — In der dritten Kategorie war (bei Collaps) die Pupille mässig contrahirt, reflexlos. Asphyxie wurde in 4 Fällen beobachtet: z. B. 12jähriger cachektischer Knabe, Erwachungserscheinungen, Chloroform in minimalen Dosen; plötzlich erweiterte sich die Pupille ad maximum, Respiration hört auf, Puls schlägt weiter; künstliche Respiration von zwei Minuten Dauer; Patient blieb in der Toleranz noch 15 Minuten, so dass die Operation vollendet werden konnte .... In der Narcose ist I. die Pupille 1) dilatirt, 2) später a. contrahirt sie sich. Dann bezeichnet der Moment, wo sie sich energischer zu contrahiren beginnt, den Anfang des Nachlassens der Narcose; oder b. sie contrahirt sich nicht während der tiefen Narcose, sondern erst im Beginn des Nachlassens derselben. Uebergänge zwischen beiden Formen kommen vor. 3) In tiefer Narcose erweitert sich die Pupille abermals, dann ist Asphyxie imminent. II. Die Bulbi stehen erst so verzogen, dass die Cornea nach oben gerichtet ist. 2) Dann tritt dieselbe in die Mitte der Lidspalte. 3) Das Hin- und Herspielen der Bulbi deutet auf Nachlass der Narcose.“

5) Ueber das Verhalten der Augen im Schlafe. Inaug.-Dissert. (den 21. Mai 1879, sub Dr. O. Rosenbach) von Ludwig Plotke in Breslau. „Im Schlafe ist die Pupille eng, und zwar um so enger, je tiefer der Schlaf; auf Lichteinfall wird sie um so enger, je weniger tief der Schlaf ist; im tiefsten Schlaf verändert sie sich auf Lichteinfall nicht. Auf sensible oder akustische Reize erweitert sich die Pupille, und zwar um so deutlicher und stärker, je weniger tief der Schlaf ist; im Augenblicke des Erwachens nimmt sie die grösste Weite an; die Erweiterung tritt bei starkem Lichteinfall genau eben so ein, wie ohne denselben. Die Enge der Pupille im Schlafe entsteht durch eine active Thätigkeit des Sphincter, die Erweiterung wahrscheinlich durch eine directe Hemmung oder durch Nachlass jener Thätigkeit; für ersteres spricht besonders, dass die im Schlafe atropinisirte Pupille weit wird, für letzteres, dass sie ihre grösste physiologische Weite annimmt. Ferner ist die Cornea im Schlafe matt und trübe, sehr wahrscheinlich wegen der daselbst fehlenden Lidbewegungen; und endlich bewegen sich die Bulbi im Schlafe, und zwar oft einzeln, unabhängig von einander.“

6) Niederrheinische Gesellschaft für Natur- u. Heilkunde in Bonn. Sitzung vom 16. Decbr. 1878. Vorsitzender Dr. Zartmann. (Sep.-Abdruck aus der Berl. klin. Wochenschr. 1879, No. 16.) Dr. Samelsohn stellt einen Fall geheilter Blepharoplastik vor, welchen er vor vier Jahren operirt habe. Es handelte sich um ein Epitheliom, welches von der linksseitigen Nasenwurzelgegend ausgegangen, durch Tiefen- und Flächenwucherung beide Augenlider und den Thränensack ergriffen hatte. Bei der Operation musste die ganze Haut der Nasenwurzel, das innere Drittel des oberen und über zwei Drittel des unteren Lides, desgleichen der Thränensack exstirpirt werden, und wurde die plastische Deckung durch Lappenverschiebung von der rechten und der linken Wangen-Schläfengegend nach der von Knapp angegebenen Methode unternommen. Die Heilung gelang per primam bis auf diejenige Stelle, wo der Schläfen- und Nasenlappen in verticaler Richtung zusammentreffen, da hier, besonders wegen des hohen Nasenrückens, keine genügende Annäherung der Lappen gegen die Unterlage zu erzielen war. Die Narbe, welche nach längerer Eiterung dieser Stelle zurückblieb, ist jedoch für die Spannung der Lappen so vortheilhaft gewesen, dass S. in Zukunft auf prima intentio an dieser Stelle a priori verzichten will. Das Endresultat in cosmetischer wie functioneller Beziehung ist besser, als es durch die gelungenste Lappeneinpflanzung erzielt werden könnte, so dass S. diese Methode auf's Wärmste empfehlen kann.

Dr. Samelsohn stellt sodann ein Mädchen von 17 Jahren vor mit einem Tumor in der vorderen Kammer des rechten Auges, welchen er für eine Tuberculose der Iris erklärt. Sich ein näheres Eingehen auf diesen seltenen Fall bis zur voraussichtlichen Demonstration des anatomischen Präparates vorbehaltend, entwickelt S. nur die klinische Differentialdiagnose des Falles. Vor vier Wochen trat ohne erhebliche Entzündungserscheinungen an der temporalen Seite der rechten Vorderkammer ein gelblicher Knoten auf, welcher durch sein Wuchern nach der Pupille zu das Sehvermögen bis auf quantitative Lichtempfindung vernichtete. Jedoch erst als der Knoten auch nach aussen durchbrach, erschien die Patientin bei S., der Folgendes constatirte. Die rechte Cornea leicht diffus getrübt, besonders in der temporalen Hälfte und mit einigen oberflächlichen Gefässen durchzogen; ihr Niveau etwas erhoben durch eine Wucherung, welche aus der vorderen Kammer an der Stelle der Cornealscleralgrenze nach aussen durchgebrochen ist und die Conjunctiva buckelförmig hervorgetrieben hat. Diese Wucherung, von gelblich weisser Farbe, zeigt in der vorderen Kammer die Form eines Dreiecks, dessen Spitze die Mitte der Pupille im horizontalen Meridian erreicht, und dessen Basis der Sclerocornealrand in etwa $^1/_3$ der Circumferenz an der temporalen Seite darstellt. An der Neubildung kann man deutlich zwei Schichten unterscheiden, eine weissliche, welche direct auf der Iris liegt, und eine gesättigt gelbe, welche die oberflächlichen Partien des Tumors einnimmt. Die Neubildung selbst ist völlig gefässlos, nur ziehen von der dem tiefst gelegenen Punkte des Tumors zunächst befindlichen Irispartie Gefässe auf die Oberfläche des Tumors, um sich daselbst nach kurzem Verlaufe zu verlieren. In diesem durch neugebildete Gefässe gekennzeichneten Iristheile zeigt sich nun ein kleines gelbweisses Knötchen, das sich schon am nächsten Tage mit der Hauptmasse der Neubildung vereinigte, während kurz darauf wiederum Gefässe aus der Iris hervorsprossten und abermals die Entwickelung eines neuen Knötchens einleiteten. Dieses Spiel wiederholte sich im Laufe einer Woche 4 Mal und demonstrirte S. ein solches frisch aufgetretenes Knötchen. Während so der Tumor durch Apposition von diesen discreten Knötchen aus nach unten zu wuchs, wurden zugleich die älteren Massen nach aussen

mehr hervorgetrieben und durchbrachen zuletzt die Conjunctiva. Die Iris ist leicht verfärbt und durch einige Synechien an die Linse gelöthet, der intraoculäre Druck sehr herabgesetzt, quantitative Sehschärfe mit gut erhaltener Projection. Kleine Massen des nach aussen durchbrochenen Neugebildes zeigen mikroskopisch kleine Granulationszellen und feinkörnigen Detritus. Es kann sich in diesem Falle allein um die Alternative eines Granuloms oder einer tuberculösen Neubildung der Iris handeln, denn ein Gumma war aus vielen Gründen, besonders aber wegen des Sitzes und der Art des Wachsthums auszuschliessen. Trotzdem die mikroskopische Untersuchung der kleinen entfernten Massen kein für die Tuberculose charakteristisches Element, besonders keine Riesenzellen nachwies, wurde dennoch die Diagnose auf Tuberculose der Iris gestellt, und zwar gestützt auf die in Knötchenform fortschreitende Art des Wachsthums, auf die besondere Trennung der Farbe der jungen und der älteren Geschwulstmassen, auf das schnelle und schmerzlose Wachsthum der Geschwulst, und besonders gestützt auf das Vorhandensein anderer tuberculöser Affectionen der Patientin. Es fanden sich auf der rechten Seite des Rückens und auf der Haut der rechten Claviculargegend zwei Geschwüre mit allen charakteristischen Zeichen der tuberculösen Geschwürsform; ferner ist in der rechten Lungenspitze ein verlängertes Exspirium und Catarrh nachzuweisen, während eine Dämpfung noch vermisst wird. S. hat die Absicht, wenn medicamentöse Versuche, wie vorauszusehen, keinen Erfolg haben, den Bulbus zu entfernen und verheisst sodann weitere Mittheilungen.

7) Fremde Körper in der Orbita. Inaug.-Diss. v. Dr. H. Falch (unter Prof. Schirmer, Greifswald den 10./5. 1879). Giebt die Pathologie, die Literatur und einen neuen Fall. „Bei der klinischen Demonstration dieses Falles wurde darauf hingewiesen, dass hier eine Verletzung vor einigen Monaten mittelst eines messerähnlichen Instrumentes vorliegen müsse, welches in der Richtung von oben nach unten geführt die Stirnhaut und das Oberlid gespalten hätte, ohne den Bulbus zu verletzen, und dann hinter dem Unterlide eingedrungen sei und die Conjunctiva und die untere Uebergangsfalte zerschnitten habe, indem es bis auf den Grund der Orbita eindrang; nur so sei auf Grund der vorliegenden Narbenbildung der Vorgang zu erklären.

Am 23. Februar wurde zur Operation vorgeschritten. Die Narbe ist mit dem margo infraorbitalis verwachsen. Ursprünglich sollte sie vom Knochen gelöst werden und ward zu diesem Zweck ein Einschnitt, etwa ein Ctm. breit, auf dem Orbitalrand und längs demselben ausgeführt und zwar von einer Länge von 1 Ctm., um dann die Narbe mit stumpfen Instrumenten zu lösen. Dabei zeigte es sich, dass die Spitze des Instrumentes, wodurch das Trauma verursacht, abgebrochen und in den processus orbitalis des Oberkiefers eingekeilt war. Das Messerstück stak so, dass sein Rücken nach dem Orbitalrand, seine Schneide nach dem Bulbus sah. Durch stumpfe, stählerne Instrumente konnte man den metallenen Klang des Fremdkörpers nachweisen.

Es kam nun zunächst darauf an, die Weichtheile rechts und links von dem Fremdkörper fortzuschaffen, damit man den nackten Fremdkörper fassen und extrahiren könnte. Diese Manipulation ging leicht von Statten, und zum Fassen des fest eingekeilten Metallstückes wurde ein massiver Nadelhalter gewählt. Mittelst dieses Instrumentes war es nur nach mehrfachen Ansetzen und unter Anwendung grösserer Kraft möglich, das Messerstück herauszuziehen, wobei eifrigst darauf Bedacht genommen wurde, dass die dem Bulbus zugewandte scharfe Kante keine zufälligen Verletzungen hervorriefe.

Aus diesem Grunde wurde der Zug nicht nur nach oben, sondern besonders

nach vorn ausgeübt. So kam aus der Cutis-Wunde ein unvermuthet langes Messerstück zu Tage."

8) Chancre inféctant de la paupière inférieure von Hamande. (Archives méd. Belges 1879. Mars; C. f. Chirurgie No. 21, 1879.) Es handelt sich um einen älteren Pat. mit granulöser Conjunctivitis, welcher in der Spitalwäscherei, wo auch die Wäsche von der syphilitischen Abtheilung von ihm besorgt wurde, sich eine Infection am linken unteren Augenlide zuzug. Der primäre Schanker begann in der Mitte des freien Lidrandes. Induration folgte bald. 6 Wochen später secundäre Symptome. Mercurialcur. Heilung.

9) * Traité element d'ophth. par le Dr. Sichel. I. Paris. G. Masson.

10) * Elements de physique appliqué à la méd. Optique par A. Moitessier, Prof. de physique, Montpellier. Paris G. Masson, 7 fr. 50.

11) * Traité d'optique . . . de l'oeil par G. Sous. Paris 1879.

12) Das räuml. Sehen von E. Jänike, M. Dr., Stuttgart, Enke, 1879.

13) * A Manual and Atlas of medical ophthalmoscopy by W. R. Gowers, M. D., F. R. C. P. London, Churchill 1879.

14) Clinique ophthalmologie du Dr. Badal. 1879. 208 pp. Paris, Delahaye. Die Abhandlungen, welche den Inhalt bilden, sind fast alle ohne vorher publicirt und im Centralbl. berührt worden.

15) * Die indirecten Läsionen des Auges bei Schussverletzungen der Orbitalgegend. Nach Aufzeichnung aus dem russ.-türk. Kriege (1877/78) von Dr. G. v. Oettinger, Prof. d. Augenh. a. d. Univ. Dorpat. Stuttgart, F. Enke, 1879. (Empf. 26. 6).

16) * Color light and Color blindness. By B. J. R. Wolfe, M. D., F. R. C. S. E., of Glasgow, London, J. u. A. Churchill, 1879.

17) Die methodische Erziehung des Farbensinns von Dr. H. Magnus, Doc. d. Augenh. a. d. Univ. zu Breslau. Mit 1 Farbentafel und 72 Farbenkärtchen. Breslau, J. W. Korn 1879.

„Mein System will weder einen wirklich defecten Farbensinn heilen, noch auch die gegenwärtige Organisation unseres Farbenempfindungsvermögens im darwinistischen Sinne verändern, sondern es beabsichtigt lediglich nur, dem Farbensinn diejenige Höhe seines physiologischen Werthes zu verschaffen und zu erobern, welche er gemäss seiner gegenwärtigen Organisation erreichen kann, aber wegen Mangel an Uebung und rationeller Erziehung meist nicht erlangt."

Der Unterricht zerfällt in zwei Abschnitte. Zuerst wird die farbige Tafel (zur Anschauung und Nomenclatur) benutzt, sodann auch der Satz farbiger Kärtchen zum praktischen Vergleich.

18) Die Commission der pariser Akademie „hat die Ueberzeugungen von Favre — betr. die Heilbarkeit des Daltonismus — nicht theilen können, aber sie wollte durch eine ehrenvolle Erwähnung die Wichtigkeit seiner Bestrebungen anerkennen". Compt. rend. d. 10. März 1879. Vgl. C. 1878, p. 253.

19) Chevreul, Comptes rendus d. 12. Mai 1878. Contrast rotatif (Sic.). Wird eine Cartonkreisfläche, die in einer ihrer beiden diametralen Hälften roth, in der andern weiss ist, langsam gedreht, so erscheint die eine Hälfte roth, die andere in den Complementärfarben.

20) Anat. und Entwicklung des vord. Theiles des Uvealtract. d. Vertebr. von Dr. Angelucci in Rostock. C. F. m. W. 1879, No. 24. Der Fontana'sche Raum ist der hinterste Theil der Vorderkammer, der Schlemmsche Canal ein Venenplexus. Eine offene Communication zwischen eins und zwei existirt nicht. Ein Canal zwischen den Zonularfasern existirt nicht. Bei den Säugern ist die vordere Hirnblase (vor der Bildung der Augenblase) vom Hirnblatt

geschieden durch Mesoderma. Dies ist Anlage des Glaskörpers. Die Zonula hat ihren Ursprung vom vordern Theil des Glaskörpers. Die Cornea propria gehört dem mittleren Keimblatt an. Die Entstehung des Fontana'schen Raumes fällt mit der Bildung der Vorderkammer zusammen. Der Schlemm'sche Canal entwickelt sich aus Fortsetzungen der Scleralgefässe.

21) Ueber die Regeneration der Hornhautepithelnerven von Ranvier, Comptes rendus 1879, den 12. Mai. Bei einem Kaninchen wurde das ganze Epithel der einen Hornhaut entfernt. Nach acht Tagen war es wieder gebildet, dreischichtig, etwas dicker, aber ohne Nerven. Der Versuch wurde bei einem andern Thiere wiederholt und vierzig Tage gewartet. Das Epithel war wieder gebildet, noch etwas dicker als in der Norm und enthielt zahlreiche Nervenfibrillen, die theils regelmässig, theils unregelmässig vertheilt waren. Die Regeneration des Hornhautepithels geht der der Nerven voraus; die letztere entsteht durch Granulation der amputirten Nerven. Beim neugebornen Menschen und Kaninchen enthält die Cornea weder sub- noch intraepitheliale Nerven; wohl aber beim neugebornen Meerschweinchen. Die ebengenannten Nerven spielen nach R. keine wesentliche Rolle in der Erhaltung der Cornea [?]; nach ihrer Entfernung vertheidigt das Thier sein Auge noch vollständig gegen die äusseren Unbilden. Die letzten Verzweigungen haben eine Tendenz gegen die Peripherie weiter zu wuchern und werden nur aufgehalten durch die Widerstände, welche sie finden, wie die Wurzeln der Pflanzen im Innern des Erdbodens. Das ist R.'s Théorie du developement continu du systeme nerveux.

22) Fuchs. Zur Anatomie der Blut- und Lymphgefässe der Augenlider. A. f. O., Bd. XXIV, 3 und Centralblatt f. d. med. Wissensch. 1878, No. 28. Die Anordnung der Lidgefässe ist derartig, dass bei pathologischen Schwellungen der Conjunctiva leicht Circulationsstörungen im Bereich des Lidblutstromes entstehen können; die bei Trachom sich entwickelnden Lidverkrümmungen beruhen wesentlich auf diesem Factor. Magnus (im Arch. f. A. VIII, 3 u. 4).

23) Anat. Untersuch. atroph. Sehnerven mit einem Beitrag zur Sehnervenkreuzung im Chiasma von M. Keltermann. Stuttgart, Enke 1879. (Auss. Beilageheft zu Zehender's Monatsbl. Für 1,20 M. extra zu beziehen).

24) * G. A. A. Krehbiehl. Die Musculatur der Thränenwege und der Augenlider mit spec. Berücksichtigung der Thränenleitung. Stuttgart, Cotta 1878. 36 Seiten, 2 Tafeln.

25) Van Bambeke (Anal. de la Soc. de méd. du Gand. 1879) fand in dem Auge eines erst vierwöchentlichen menschlichen Foetus die Linse noch nicht getrennt von der Cornea, den Glaskörper gefässlos, die Limitans int. retinae deutlich.

26) Die äusserste (durch Photographie auffindbare) Grenze der ultravioletten Strahlen des Sonnenlichtes entspricht der Wellenlänge 293 [Milliontel des mm., Helmholtz gab an 310]. Cornu, Comptes rendus, 2. Juni 1879.

27) Bei stärkerem Streichen der Dura mater (des Hundes) vorn, seitlich von der Falx, erweitern sich die Pupillen. Bochefontaine, Archiv de Physiologie 1879, Janv., Fevr.).

28) Lebendes Protoplasma (Flimmerzellen von der Speiseröhre des Frosches) scheint sich verschieden zu verhalten gegen Lichtstrahlen von verschiedenem Brechungsvermögen. (Dr. Uskoff, Russland, C. f. m. W., Nr. 25, 1879).

29) * Die Lichtempfindlichkeit der peripheren Netzhauttheile

im Verhältniss zu deren Raum und Farbensinn von Dr. G. Schadow, Assistent der Universitäts-Augenklinik zu Strassburg, Arch. f. Physiologie, Band IX, pag. 439.

30) *Die Differentialgleichungen der Dioptrik der geschichteten Krystalllinse von Ludwig Matthiesen in Rostock, Arch. f. Physiologie, Band IX, pag. 480—563.

31) Ueber das Verhalten der Schleimhaut der Paukenhöhle nach Durchschneidung des nerv. trigem. in der Schädelhöhle von Professor Hagen, Arch. f. experiment. Pathologie, 1879.

Gellé berichtet (Gazette médicale de Paris 1879, No. 1) dass Duval und Laborde nach Verletzungen der Medulla oblongata trophische Störungen der Augen und Nasenschleimhaut der entsprechenden Seite als Folge der durch die Operation gesetzten Durchschneidung der absteigenden Wurzelfasern des trigem. beobachtet; er selber fand constant eine deutliche Verstärkerung der Vascularisation und selbst Eiterung der Paukenschleimhaut. Er meint, das trophische Störungen anzunehmen seien, da die Schleimhaut in der Tiefe verborgen und vor Luftzutritt gesichert sei. — Hagen hat bei uneröffneter Schädelhöhle den Trigeminus durchschnitten. Nur in zwei von dreizehn Fällen fand er in der Paukenhöhle Exsudat, und lehnt Gellé's Schlussfolgerung ab.

32) Subjective Wahrnehmung des Sehroths [?]. Eine Staaroperirte sieht des Morgens die Fenster roth. Die Erscheinung ist vorübergehend und periodisch. (Dr. Galezowski, Gaz. méd. de Paris, 12. Juli 1879.)

33) Ueber die Bewegung der Lider von M. D. Gowers, Lancet, 14. Juni 1879. Unter normalen Bedingungen lassen die Lider die Hornhaut ziemlich unbedeckt bei allen Stellungen des Augapfels. Für diese Bewegungen und für die willkürliche Oeffnung und Schliessung der Lider giebt es nur zwei Muskeln, den Orbicularis und den Levator. Diese können nicht alle Bewegungen erklären. Es ist wahrscheinlich, dass der Augapfel selber die Lider bewegt durch den Druck der convexen Sclera. Diese Wirkung ist am grössten beim Oberlid, weil der Lidknorpel an seinen beiden Enden befestigt ist unterhalb der transversalen Axe des Augapfels. Die Lider sind nach dem Augapfel geformt, die Form der Lidspalte hängt von der Stellung des Augapfels ab und wird seltsam bei einigen Seitwärtswendungen verändert. Schliesst man die Lider sanft, so wird das Oberlid gehoben durch den Orbicularis, dreht man den Bulbus nach oben, so wird das Lid gehoben, aber durch Druck des Auges, und die Bewegung ist schwach, wenn der Augapfel stark hervorragt. Die Senkung des Oberlids beim Abwärtsblicken geschieht auch durch Druck von Seiten der Hornhaut. Das Oberlid wird in seiner Lage erhalten durch Spannungsgleichgewicht zwischen Levator und Orbicularis. Ist der letztere gelähmt, so ist das Lid ein wenig höher als in der Norm. Das Herabsteigen des Oberlids beim Abwärtsblicken geschieht nicht durch Contraction des Orbicularis, (denn dasselbe bleibt unbetheiligt bei Facialislähmung) sondern erfolgt nur durch den Druck der Sclera gegen den Lidknorpel. Das Lid wird erhoben bei Aufwärtsdrehung des Auges durch den Levator, dessen Contraction, wenn plötzlich, excessiv werden kann. Hiermit verbunden ist eine energische Wirkung des Frontalis. Die letztere ist manchmal habituell und dann wird der Frontalis schlaff zusammen mit dem Levator beim Abwärtsblicken. Die Zusammenwirkung des Levator mit dem oberen Graden ist unserer Willkühr entzogen und bei der simulirten Ptosis der Hysterie ist eine starke Contraction des Orbicularis nöthig, um das Lid herunterzubringen, während man den Patienten veranlasst nach oben zu blicken. Sanfter Lidschluss, wie im Schlaf, geschieht durch den Schliess-

muskel; der Levator ist erschlafft, die graden Muskeln passiv. Gewaltsamer Schluss geschieht durch den ganzen Schliessmuskel, der Levator ist dabei entlastet und seiner Wirkung gelöst von der des unteren Graden, der sich zusammenzieht und den Augapfel nach oben rollt. Vielleicht ist das Centrum für starke Schliessung der Lider physiologisch verschieden von dem für schwache. Wenn der Schliessmuskel gelähmt ist, so beobachtet man doch noch die associirte Hemmung des Levators beim Versuch des Lidschlusses. Aber wenn der untere Grade gelähmt ist, so ist der fruchtlose Versuch, den Augapfel nach unten zu rollen, nicht verbunden mit Hemmung des Levators, was schwer zu erklären ist.

G. stellt eine Patientin vor, bei der die willkürlichen Bewegungen des Oberlids getrennt sind von der des oberen Graden. Sie hat leichte doppelte Ptosis und kann die Lider nicht willkürlich in normale Lage bringen, wenn sie aber nach oben blickt, contrahirt sich der Levator vollständig. Dr. Baxter fragt nach Erklärung von der von Graefe beobachteten Erscheinung bei Basedow'schen Krankheit, dass das Oberlid den Augapfel nicht bei seiner Bewegung nach abwärts begleitet, eine Erscheinung, die er auch in zwei Fällen beobachtet hat ohne Exophthalmus. G. kann keine Erklärung geben [v. Graefe recurrirte bekanntermassen auf die glatten Muskelfasern der Lider, die vom Sympathicus innervirt werden].

34) Aus einer klinischen Vorlesung von Prof. Macnaughton Jones in Cork, Lancet 24. u. 31. Mai 1879.

1. Transplantation. Einem Manne war in einem Sturm zur See das Steuerruder gegen das Gesicht geschlagen. Unter anderem war das linke Unterlid gänzlich fortgerissen und nur eine breite rothe Schleimhautfläche übrig. J. machte einen V-förmigen Einschnitt, welcher ein Stück Haut umschloss, dessen Basis gleich war dem Unterlide, während die Seitenränder des V von den beiden Enden der rauhen Oberfläche anfingen und etwa einen Zoll nach abwärts sich vereinigten. Der dreieckige Lappen wurde abgelöst und damit auch die rauhe Oberfläche, in die Form eines Unterlides gebracht und mit Nähten fixirt, der Defect durch einen Schläfenlappen gedeckt und die Schläfenwunde sofort wieder geschlossen.

2. Enucleation des Auges. Eine 60jährige Frau hatte im October 1878 eine warzige Geschwulst auf der inneren Seite des linken Auges; sie war tiefblau, häufig blutend, aber beweglich gegen den darunter befindlichen Augapfel und bedeckte zum Theil die Hornhaut. Mit feiner Seide durchbohrte J. die Basis der Warze und strangulirte dieselbe mit einer Achter-Tour. Am dritten Tag fiel die Warze ab, es erfolgte aber Hornhautsupuration und das Auge musste enucleirt werden, das Augeninnere war voll Blut. — Im December 1877 kam ein Mann wegen einer Cystengeschwulst des rechten Augapfels. Vier Jahre zuvor war die Sehkraft desselben verloren gegangen; der Patient bezog sein Leiden auf eine Verletzung des Auges durch einen Brombeerstrauch im Jahre 1872. Die Geschwulst sass zwischen Carunkel und innerem Hornhautrande. Der Grund war nicht mehr zu erleuchten. Enucleation wurde verweigert. October 1878 kehrte Patient wieder, die Geschwulst hatte erheblich zugenommen. Die Enucleation wurde jetzt gemacht; Orbitalgewebe und Sehnerv gesund.

3. Angeborene Cataract bei einem 14jährigen Knaben durch die Solutionsmethode geheilt.

35) Medicinische Gesellschaft in Basel, 6./3. 1879. (Schweizer Correspondenzblatt No. 12, 1878). Schiess hat in 20 Fällen Pilocarpin angewendet, bei Entzündung des Uvealtractus, Glaskörpertrübung, Netzhautablösung,

Retinitis pigmentosa. Er konnte keinen Vortheil gegenüber den früheren schweisstreibenden Mitteln nachweisen.

Derselbe spricht über eine Epidemie bösartiger Coujunctivalerkrankung bei 5 Mitgliedern einer neungliedrigen Familie. Erst blenorrh. Katarrh bei einer erwachsenen Tochter, Heilung; dann Conjunct. croup. bei einem kleinen Bruder, Heilung; darauf erkrankte die Mutter an blenorrh. Katarrh links, bald blasige Abhebung des gesammten Hornhautepithels und Tags darauf Abstossung der ganzen Hornhaut. Der Vater erkrankte auch mit Lidschwellung etc., wozu bald beiderseitige Hornhautaffection trat, aber heilte.

Ein Zimmermann hat rechts eine Verletzung erlitten, traumatischer Cataract, Punction, Heilung mit vorderer Synechie; später Amblyopie, Drucksteigerung. Patient entleibte sich. Bei der Section stellte sich eine enorme Verdünnung der Formhäute des Auges heraus. Hornhaut 0,35 Mm.

Endlich berichtet er über ein kreisrundes Atherom nach aussen von der Carunkel eines jungen Mannes.

36) Neunter Jahresbericht der New-Yorker Augen- und Ohrenklinik f. 1878 (H. Knapp). 4084 Augenkranke, 355 klin. Patienten, 355 Operationen, 51 Extr. nach v. Graefe. Knapp's Zuschuss zu den 13777 Dollar betragenden Kosten der milden Stiftung betrug 5126 Doll. in der Klinik vereinnahmtes Honorar und 296 Doll. zur Deckung des Deficits.

37) Neben Klagen über Mattigkeit und Kopfschmerz zeigte sich bei einem 5jähr. unsicherer Gang, Schielen des rechten Auges und rechte Facialislähmung. Dann wurde die Sprache undeutlich, Schlingbeschwerden stellten sich ein, Krämpfe, und endlich rechtsseitige neuroparalytische Augenentzündung, es bestand auch Neuritis optica. Zuletzt wurde auch der linke Arm gelähmt. — Grosse und kleine Tuberkel in Rinde, Streifenhügel, Sehhügel, Boden des ersten Ventrikels, Kleinhirns, ein 8 Mm. langer, 21 breiter Knoten im Pons. (Dr. Lüderitz, Thüring. ärztl. C. 1879, C. f. m. W. 1879, No. 25).

38) Geheimrath Prof. Dr. Bardeleben in Berlin (Börner's Zeitschrift, No. 22, 1879) hatte bis zum Jahre 1876 bei 30000 Narcosen keinen Chloroformtod. 1876 in der Charité 4 Todesfälle (1200 Narcosen jährlich). Seitdem nur Chloralchloroform, das sich vortheilhaft bewährt hat. [Auch in der Praxis des Ref.].

39) Sclerotomie, in 2 Fällen „erfolgreich“ von Dr. Jany in Breslau (Börner's Zeitschr. No. 21, 1879): 1) Chron. Glaucom — 5 Wochen beob. 2) Chron. Glaucom mit concentrirtem verengtem G.-F. (5—20°), S = $^6/_9$. — Besserung, Beobachtungsdauer 11 Tage.

40) In einem Fall von Hemianaesth. sin. hyst. bei einer Dienstmagd fand Weber in Darmstadt 30./1. 1879 beiderseits On, rechts Sn, links S = $^6/_{50}$, Einschränkung des G.-F. auf die Hälfte und aller Farbenfelder bis hin zu der normalen Grünfeldgrenze; auch Herabsetzung des centralen Farbenperception bis auf $^3/_5$—$^3/_7$ für die verschiedenen Farben. Nach Application des Magneten (4./2. 79) S = $^2/_7$, G.-F. und Farbenfelder normal. C. f. Nerv. No. 7, 1879.

41) Der Patellarreflex (vgl. C. 1878, p. 95) fehlte in 22 Fällen unter 1400 Gesunden, also in 1,56%. Im Blindeninstitut von Breslau waren 84, darunter 9 mit Atroph. n. opt.; von diesen (meist Gesunden) liessen 2 den Reflex vermissen. Prof. Berger, C. f. Nerv. 1879, No. 4.

42) Embolische Hemiplegie mit optischer Neuritis von H. Mackenzie (Brain, III, 1878, 400; C. f. m. W. 1879, No. 22). Bei einer 16jähr. stellte sich im Verlaufe einer ulcerösen Endocarditis, welche zu Embolie verschiedener Organe führte, auch links Hemiplegie ein. Nach 3 Wochen

Stauungspapillen, mit weissen Flecken und Blutungen der Retina. † 5 Wochen nach dem Anfall. Art. fossa Sylvii d. verengt, aber durchgängig, Corp. striat. und Thal. opt. rechts weicher.

43) B. z. plötzlichen Amaurose von Dr. Lasinsky in Breslau (No. 24, Börner's Z. 1879). Tags nach einer wegen Gesichtsschmerz (bei einem Kutscher) gemachten Resection des rechten N. infraorb. trat Herabfallen des Oberlides ein. Drei Wochen später $S = \frac{1}{\infty}$, On, Fistelgang, Chemosis, Protrusion. Nach weiteren 3 Tagen „Atroph. nerv. opt.". [Vf. hatte erst an „Simulation" geglaubt. Er meint, dass die Operation nie Ursache einer Erblindung des betr. Auges gewesen. Das ist unrichtig. Es ist sogar neuroparalyt. Zerstörung des Augapfels danach vom Geheimrath Prof. v. Langenbeck beobachtet worden.]

44) Zur thierärztlichen Augenheilkunde. (Mitth. aus der thierärztl. Praxis von Prof. Müller und Roloff. Berlin 1877, pag. 114, 1876, pag. 93).

1. Schwarzer Staar in Folge grosser Blutverluste. Eine 5jährige Stute hatte sich beim Durchtreten durch eine Brücke die grosse Schienbeinarterie verletzt und dadurch einen sehr starken Blutverlust zugezogen, weil die Blutung erst nach einer Stunde durch Druckverband hatte gestillt werden können. Danach war das Pferd, dessen Sehvermögen bis dahin völlig ungetrübt gewesen, durch schwarzen Staar erblindet. Einreibungen von Collod. canthar. hatte in den nächsten 14 Tagen keine Besserung zur Folge. Die Pupillen beider Augen waren und blieben erweitert und verengten sich nicht im Mindesten bei starkem Lichteinfall. Erst nach 4 Wochen war die Sehkraft wiedergekehrt und das Uebel beseitigt. [Exper. Blutentziehungen bei Hunden blieben negativ. H.]

2. Schneeblindheit. Ein Jagdhund war 2 Stunden lang zur Jagd auf einer durch hellen Sonnenschein blendend weissen Schneedecke gebraucht worden, als er anfing zu taumeln, sich niederlegte und nicht mehr im Stande war seinem Herrn zu folgen. Am Abend wurde festgestellt, dass die Pupillen nicht auf Licht reagirten und das Thier gegen die im Wege befindlichen Hindernisse stiess. Der Thierarzt verordnete jeden Lichtschein fern zu halten. Am nächsten Morgen hatten sich die meisten Krankheitserscheinungen verloren.

45) J. W. Hulke. Case of recovery after evacuation of a traumatic abscess in brain by trephining and incision. (Brit. med. Journ. 1879. vol. I. p. 388. Londoner roy. med. chir. soc.) Ein Laufbursche rannte mit dem Vorderkopf gegen einen Zaun, wurde sogleich besinnungslos, blieb aber die nächsten 6 Wochen in Thätigkeit mit mehr oder minder heftigen Schmerzen im Vorderkopf; dann aber kamen Brechneigungen und halbseitige Lähmung. H. trepanirte das Stirnbein am Orte der Verletzung, und sah an dem entfernten Stück eine Fissur. Obwohl die Dura gesund erschien, so machte H. dennoch einen Aspirationsversuch und bekam Eiter; jetzt eröffnete er die Dura mit dem Messer und entleerte 3 Drachmen Eiters. Pat. genas mit Verlust des Sehvermögens; eine beiderseitige Neuritis optica war eingetreten. C. f. Chir. No. 28, 1879.

46) Parinaud. (Atrophie der Sehnerven nach Erysipel, Arch. genéral. de méd. Juni 1879) bezweifelt das Vorkommen von Neuritis optica. [Es ist aber von guten Beobachtern gesehen worden. Vgl. Leber, Netzhaut- und Sehnervkrankheiten p. 802.]

47) Ueber das Augenspiegelbild bei tuberculöser Meningitis der Kinder von Georg Garlick, roy. med. and chirurg. Soc. 10. Juni 1879, Lancet den 14. Juni. Der Augenspiegel zeigt Veränderungen in dem Sehnerven bei ungefähr 80% der Kinder, welche an tuberculöser Meningitis sterben:

Neuritis optica oder Erweiterung der Netzhautvenen allein. Bei einer geringen Anzahl von Fällen kamen die Veränderungen sehr früh. Besonders wichtig ist zunehmende Veränderung. Man muss die Fälle von Tag zu Tag beobachten. Choroïdaltuberkel sind nur eine seltene Complication bei Meningitis tuberculosa. Das letztere wurde von Gowers, Coupland und Baxter bestätigt.

48) Boucheron, le strabisme converg. Compt. rend., den 17. März 1879.

49) Bei 32 Fällen gewöhnl. Hemiplegie, frischen wie alten, fand Prof. Berger in Breslau (C. f. Nerv. 1879, No. 12) eine wohl deutliche, aber schwache Betheiligung des Orbic. palp. Es muss auch für den Augen-Facialis ein von der motor. Grosshirnrinde durch die Basalganglien resp. innere Kapsel nach abwärts ziehendes corticobulbäres Faserbündel constatirt werden. Auch der Sympath. kann bei corticaler Hemiplegie betheiligt sein (sc. Verengerung der Lidspalte und der Pupille auf der Seite der Lähmung.)

50) Bei fest Schlafenden sind die Bauch- und Sehnen-Reflexe geschwunden, oft auch der Cornealreflex[1], die Pupille eng. In der Narcose schwinden zuerst die Bauch- und ziemlich gleichzeitig die conjunctivalen resp. cornealen und patellaren Reflexe, endlich werden die Pupillen eng wie im Schlafe. Aehnlich bei gewissen Hirnleiden mit Sopor und Coma. Dr. Rosenbach in Breslau. C. f. Nerv. No. 9, 1879.

51) Eine 34jähr. etwas benommene Patientin zeigte Parhese des rechten Trochlearis, nach 2 Monaten Kopfschmerzen, Delirien etc. Decubitus †. Der ganze Raum des dritten Ventrikels ist angefüllt von einer wallnussgrossen röthlichen Geschwulst, einer cystoïden Entartung der Zirbeldrüse. (Dr. Nieden, Bochum, C. f. Nervenkr., 1879, No. 8).

52) Aconit. cryst. 0,01; Alkohol, Aq. $\overline{aa}$ 60,0 : 3 mal tägl. 1 Theelöffel voll zu nehmen, gegen Trigeminusneuralgie. Von 6 Fällen wurden zwei gebessert, drei geheilt. (Seguin, New-York, M. J. 1878, Dez. C. f. m. W. 1879, No. 23).

53) C. S. Jeaffersen. Aneurism of carotid etc. (The Lancet 1879. vol. I. p. 329. C. f. Chir. 1879. No. 26). Die 45jährige, unverheirathete Person bekam plötzlich vor 5 Wochen Kopfschmerzen, heftige Schmerzen im hinteren Theile des linken Auges, Verschlechterung des Sehvermögens. Dann bildete sich Ptosis aus, es trat ein locomotivartiges Brausen im linken Ohre, isochron mit dem Herzschlage, auf; allmälig bildete sich Exophthalmus aus. Trotz knapper Diät, Ruhe, Jodkali blieben die Erscheinungen constant, ja es gesellte sich Ptosis des rechten Auges hinzu. Da die versuchte Digitalcompression nicht vertragen wurde, so führte J. in der Narcose die Ligatur der Carotis comm. über der Kreuzungsstelle des M. omohyoid. mit carbolisirter Seide aus. Das aneurysmatische Schwirren in der linken Kopfseite erlosch subjectiv gänzlich, objectiv zum grössten Theile; bald ging der Exophthalmus zurück, die Ptosis nur theilweise, 2 Tage später die Aphasie. Am 4. Tage hohes Fieber, am 6. rechtsseitige Hemiplegie, am 7. Tage Bewusstlosigkeit und Tod. — Section nicht gestattet.

54) Ueber die conjugirte Abweichung von Dr. Grosset de Montpellier (Recueil d'ophth., Juli 1879). Wenn bei Läsion eines Hemisphäre conjugirte Deviation beider Augen besteht, betrachtet der Kranke seine Läsion, falls Paralyse besteht und seine Glieder, falls Excitation besteht.

55) Der wahre Ursprung der moterischen Nerven des Auges (3, 4, 6 Paar) von Dr. M. Duval. (Gaz. hebd. No. 27, 1879). Nach Unter-

[1]) Dieser Name ist aber bereits in katoptrischen Sinne verbraucht.

suchungen beim Affen. Ein sehr deutliches Bündel geht vom Kern des dritten Paares zu dem des sechsten der entgegengesetzten Seite. So erklärt sich die gleichzeitige Contraction des rechten inneren Graden und des linken äusseren Graden. Dieses Bündel ist doppelt beim Affen, einer der beiden Zweige geht über in den Kern des oberen Schiefen. Dieser Nerv bezieht seinen Ursprung vom Kern des äusseren Graden. Kein Wunder also, dass er einen Nerven versorgt, der nach aussen dreht. Bei der Seitwärtsbewegung des Kopfes wirkt er zusammen mit der kleinen Schiefen der entgegengesetzten Seite, aber im entgegengesetzten Sinne. Dem entsprechend vermischt sich der Kern des Patheticus mit der hinteren Parthie des Kerns vom Oculomotorius. Der Patheticus decussirt in der Valv. Vieuss. und geht über zu dem der entgegengesetzten Seite. Die gemeinschaftliche Wirkung der beiden Obliqui erklärt sich aus dem gemeinschaftlichen Ursprung ihrer Nerven.

Recepte.

The pharmacopoea of the Royal London Ophth. Hospital.
London 1879.[1]

1) *Decoct. papaveris.*
Mohnköpfe 25,
Wasser 500.

2) *Decoct. quercus.*
Eichenrinde 25
Wasser 500.

3) *Foment. belladonn.*
Belladonn. extr. 2,5
Wasser 500.

4) *Glycerinum acid. tannic.*
Gerbsäure 25
Glycerin 100.

5) *Glycerinum Boracis* Mischung wie bei 4.

6) *Gly. Belladonn.*
Belladonn. extr. 25
Wasser 12,5
Glycerin 87,5.

7) *Gly. plumbi.*
Bleiessig 150
Bleioxyd 100
Glycerin 600
Wasser 200.

8) *Gutt. argenti nitratis.*
a. Silbersalpeter 0,05
Wasser 30,0.
b. enthält S. 0,1.

9) *Gutt. atrop. sulfatis.*
a. schwefels. Atropin 0,05
Wasser 30,0.
b. enthält Atropin 0,1.

10) *Gutt. atrop. c. alumine.*
schwefels. Atropin 0,05
Alaun 0,15
Wasser 30,0.

11) *Gutt. atrop. c. zinc.*
schwefels. Atropin 0,05
schwefels. Zink 0,05
Wasser 30,0.

12) *Gutt. cupri sulfatis.*
schwefels. Kupfer 0,1
Wasser 30,0.

[1] Die wichtigsten Formeln werden mitgetheilt und in unser Maass übersetzt.

(Fortsetzung folgt.)

Berichtigung. Im Juniheft, p. 176, Z. 8 v. u. lies *verdeckt* st. *verdickt*.

Um Einsendung von Separatabdrücken wird gebeten.

Einsendungen für die Redaction sind zu richten an Dr. Hirschberg, Berlin, NW., 36 Karlstr.

Verlag von Veit & Comp. in Leipzig. — Druck von Metzger & Wittig in Leipzig.

Centralblatt

für praktische

AUGENHEILKUNDE.

Herausgegeben von

Dr. J. Hirschberg,

Privatdocent der Augenheilkunde an der Universität Berlin.

Monatlich eine Nummer. Preis des Jahrganges 10 Mark. Zu beziehen durch alle Buchhandlungen und Postanstalten.

August-Septbr. Dritter Jahrgang. 1879.

I. Ein Fall von Embolie eines Astes der Arteria centralis retinae.

Von Dr. **Herter** in Weissenfels.

Anna K., ein 19jähriges Dienstmädchen von blühender Gesundheit, consultirte mich am 15. März d. J., weil sie am Morgen desselben Tages beim Aufstehen plötzlich einen Defect des Sehvermögens in der oberen Gesichtsfeldhälfte des rechten Auges bemerkt hatte.

Die Augenspiegeluntersuchung ergab folgendes: Die Blutsäule des unteren Hauptastes der Centralarterie hört noch im Bereiche der Papille mit einem ganz dunkel-, fast schwarzroth gefärbten Pfropf auf, welcher eine etwa der doppelten Breite der Blutsäule entsprechende Längenausdehnung hat und das Lumen des Rohres anscheinend völlig ausfüllt. Peripherisch von diesem Propf ist die Arterie eine Strecke weit, und zwar noch etwas über die erste Theilung hinaus vollständig blutleer, weiss; weiterhin zeigen sich die beiden Aeste wieder gefüllt und zwar ungefähr in demselben Maasse, wie die übrigen Zweige der Centralarterie. Venen von normaler Weite. Retina völlig zart. Linkes Auge normal. Centrale Sehschärfe rechts = $^1/_2$. Das Gesichtsfeld zeigt einen absoluten Defect der ganzen oberen Hälfte, die Trennungslinie verläuft annähernd horizontal, dicht oberhalb des Fixirpunktes.

Vor einem Jahre soll vorübergehend Anasarka an den Füssen bestanden haben, sonst werden einschlägliche Krankheiten in Abrede gestellt. Urin zur Zeit völlig normal, am Herzen nicht die geringste Veränderung nachweisbar.

Am nächsten Tage war eine beginnende Retinaltrübung in Richtung der Art. temporalis inf. zu constatiren.

Am 23. März zeigte sich bei der Untersuchung, dass der Embolus seinen Platz verändert hatte, er war durch den Blutstrom weiter peripher fortgerissen und ritt jetzt auf der Stelle der Theilung des unteren Hauptastes in die Art. tempor. und nasalis inf. dergestalt, dass die Art. temporalis verlegt, die Art. nasalis dagegen für den Blutstrom frei geworden war. Jetzt sind die Art. tempor. und ihre Aeste wesentlich enger, und die Retinaltrübung in ihrem Bereiche erheblich dichter als zuvor. Letztere hört hart an der Macula lutea mit scharfem Rande auf, ohne dass der bekannte rothe Fleck daselbst sich zeigte. Entsprechend dem Freiwerden des nasalen Astes besteht jetzt im temporalen Theil der oberen Gesichtsfeldhälfte wieder geringe Lichtempfindung, so dass daselbst die Lampe in etwa 1 Meter Entfernung wahrgenommen wird. Der übrige Theil des Gesichtsfelddefectes ist auch jetzt noch für Licht völlig unempfindlich.

Am 10. Juni, also 3 Monate später, sah ich die Patientin noch einmal wieder.

Die Verzweigungen der Art. tempor. waren jetzt sehr eng, von weissen Adventitialstreifen eingefasst, an der Stelle des Embolus zeigte sich das Gefäss etwas unregelmässig höckerig, die Retinaltrübung war verschwunden. Functionell keine weitere Aenderung.

Venen- oder Arterienpuls war während des ganzen Verlaufs nicht zu beobachten.

II. Prolapsus bulbi.

Von Dr. **Steinheim** in Bielefeld.

Die Beobachtung eines prolapsus bulbi bei einem Neugeborenen, veranlasst durch künstliche Entbindung mit der Zange, verdient ihrer Seltenheit wegen in diesen Blättern eine kurze Mittheilung.

Am 4. Juli, Morgens 8 Uhr, wurde mir das Neugeborene gebracht, welches am 3., Morgens 2 Uhr, also vor etwa 30 Stunden, mit der Zange entwickelt war. An demselben war Folgendes zu beobachten: Das linke Stirnbein war flach gedrückt und zeigte eine tiefe Impression. Der linke Augapfel hing vollständig aus der Augenhöhle heraus und lag die Hornhaut tief nach unten und aussen gewendet auf dem unteren Augenhöhlenrande. Das obere Lid war als schmaler Saum hinter dem Bulbus oben zurückgepresst, während das untere unter dem Bulbus von demselben bedeckt verborgen lag. Die Schleimhäute waren sanguinolent geschwollen, trocken; an der inneren Bulbusseite in der Gegend des inneren Muskels ein Riss in der Conjunctiva, welcher bis in die Muskelsubstanz hinein zu greifen schien. Der ganze Bulbus war in seinem Umfang leicht zu umfassen. Die Hornhaut glanzlos, ihr Epithel vertrocknet; die erstere hatte ein rauchiges Aussehen, ähnlich der eines Auges, welches einige Stunden enucleirt ist. Vordere Kammer erhalten, Iris verfärbt, Pupille klein; ein Einblick in das Innere war nicht möglich, ein rother Reflex durch den Spiegel nicht zu erzielen. Das kleine Wesen befand sich in einem unaufhörlichen kläglichen Winseln. — Beim Anblick dieses höchst traurigen Zustandes drängte sich mir die sofortige Nothwendigkeit einer Enucleation auf, da die Aussicht auf eine Gangränescenz der ganzen Partie sehr nahe liegen musste. Da sich indessen dieser Eingriff auch wohl noch einen Tag verschieben lassen konnte, so versuchte ich die Reposition, und es gelang dieselbe ohne Schwierigkeit soweit, als eine ziemlich erhebliche Protrusion übrig blieb, während die Lider den Bulbus vollständig deckten. Dabei zeigte sich dann noch, dass das untere Lid von dem inneren Lidwinkel in einer Ausdehnung von ungefähr 1 Cm. Länge abgerissen und mit einem Faden wieder angeheftet war, welcher jedoch nur lose anhing. Ein Compressivverband hielt das Auge zurück. Fast unmittelbar nach dem Verband schien das Kind beruhigt, denn das klägliche Winseln hörte auf. Nach Lüftung des Verbandes am nächsten Morgen blieb der Bulbus in seiner Lage, allerdings noch protundirt und stark nach Aussen gerichtet. Die Hornhautoberfläche erschien glatt, in ihrer Substanz jedoch durchweg grünlich-gelb infiltrirt, humor aqueus trübe, so dass die Pupille kaum sichtbar war. Die Schleimhaut sonderte eine schmutzig gelbe Flüssigkeit ab. Unter aromatischen Fomenten, abwechselnd mit Druckverband, trat in den nächsten Tagen eine auffällige, kaum zu erwartende Lichtung der Hornhautsubstanz ein;

nur an einer kleinen circumscripten Stelle etablirte sich eine grünlich-gelbe Infiltration, welche sich nach wiederum einigen Tagen unter Fortsetzung der Behandlung und Einträufelung von Atropin sichtbar bis auf einen nadelkopfgrossen Flecken verkleinert hatte. Kleine Bewegungsexcursionen des Bulbus wurden bemerkbar; nur nach Innen bestand vollständige Paralyse.

Bis zum 15. Juli machte die Klärung der Hornhaut die auffälligsten Fortschritte; man sah die mittelweite Pupille, die Iris nahte sich der normalen Färbung. Nur eine mässige Protrusion des Bulbus war noch zu constatiren. Noch immer blieb nach Unten im Hornhautparenchym das bezeichnete gelbliche Infiltrat, aber so klein, dass man an eine vollständige Resorption desselben, vollständige Klärung der Hornhaut, des Kammerwassers und an eine Erhaltung des Bulbus keine Ursache hatte zu zweifeln. Da plötzlich war am 16. Morgens eine totale eitrige Infiltration der ganzen Hornhaut eingetreten; es erfolgte Ulceration, Perforation und Panophthalmitis, mit welcher Phthisis als Endausgang eingeleitet war. Der Grund dieser plötzlichen Umwandlung des bis dahin absolut günstigen Verlaufs binnen wenigen Stunden war kaum zu eruiren, und es dürfte schwer sein, sich ein Bild von dem ursächlichen Momente dieses plötzlichen deletären Ausgangs zu machen, nachdem über 11 Tage in vollständig günstiger Rückbildung des Processes vergangen waren.

III. Ueber Staarextraction.

(Brief an den Herausgeber.)

Paris, den 2. Septbr. 1879.

Sehr verehrter Herr College!

Wie Sie aus dem Jahresberichte meiner Klinik für 1878 ersehen, habe ich mich der Extractionsmethode nach unten und, in den meisten Fällen, ohne Iridectomie zugewandt. Erlauben Sie mir, über die oft discutirte Frage der Extractionsmethode in Ihrem ausgezeichneten Blatte meine Meinung zu sagen.

Die Vortheile der Extraction ohne Iridectomie sind:

1) Die Abwesenheit der Blutung während der Operation. Dieser Vortheil scheint mir so gross zu sein, dass ich oft die Iridectomie erst nach Entfernung des Cataract mache. Findet man doch selten Leute intelligent genug, sich einer vorläufigen Iridectomie zu unterziehen, namentlich wo sie „habile“ Chirurgen finden, die ihnen die ganze Sache in einem Male bestens zu vollenden versprechen.

2) Die Integrität der Irismusculatur, in Folge deren sich die Iris gleich nach der Operation vollständig zurückzieht, und später

3) Die Regulirung des Lichteinfalls normal vollzieht.

4) Die Möglichkeit, nach unten zu operiren. Dies scheint mir ein Hauptvortheil, und zwar aus folgenden Gründen:

a. Der Ecarteur wird überflüssig, d. h. die Operation wird für den Patienten viel erträglicher. In jedem Momente der Operation, wenn ich sehe, dass der Patient unruhig wird, lasse ich die Lider fallen, halte einen nassen Schwamm darauf und spreche dem Patienten Muth ein.

b. Die Fixirpincette fällt weg. Ich brauche sie nur bis zur Contrapunction. Hernach ist sie überflüssig, da das Operationsfeld immer in der Lidspalte zu Tage liegt, während man bei der Extraction nach oben beständig mit dem unter das obere Lid fliehenden Bulbus im Kampfe liegt.

c. Die Instrumente zur Herausbeförderung des Cataract werden ebenfalls überflüssig, da das Reiben mit dem oberen Lide und der Gegendruck mit dem unteren dazu vollständig genügt.

Die beiden letzteren Punkte tragen auch nicht wenig dazu bei, die Operation dem Patienten zu erleichtern, und dies ist jedenfalls ein nicht zu unterschätzender Vortheil.

d. In der Nachbehandlung ist die Wunde leichter zu überwachen. Ich weiss, dass vorsichtige Collegen sich vor Beobachtung und Beleuchtung der Wunde in den ersten drei Tagen hüten, und zwar mit Recht. Doch ist es nicht das Licht, welches auf die Wunde fällt, das schadet, sondern dasjenige, welches dabei nothwendiger Weise in das innere Auge dringt, wenn die Wunde oben liegt, und ferner die Anstrengungen, die man macht, das obere Lid genügend zu heben, oder das Auge genügend nach unten sehen zu lassen.

Als Hauptargument gegen die Operation nach unten wird angeführt, die Wunde liege in der Lidspalte, in welcher sich das Conjunctivalsecret ansammle, und sei also der Infection ausgesetzt. Was das Conjunctivalsecret anbelangt, das sich angeblich in der Lidspalte sammelt, so hat es damit keine Gefahr. Die Wunde und ihre Nachbarschaft lässt sich vermöge ihrer Lage leicht reinigen. Vergegenwärtigen wir uns aber Fälle alter, chronischer Conjunctivitis, so werden wir uns wohl erinnern, dass die Fetzen dicken Conjunctivalsecretes nicht in der Lidspalte, sondern besonders unter dem oberen Lide, in der oberen und auch unteren Uebergangsfalte liegen. Die oberen Theile des Bulbus aber, und die obere Uebergangsfalte lassen sich viel weniger leicht reinigen, als die untere, und ist also die Gefahr der Infection oben grösser als unten.

Nachtheile der Extraction ohne Iridectomie sind:

1) Die Schwierigkeit, in manchen Fällen alle Corticalreste herauszubringen und die Quetschung, der dabei die Iris ausgesetzt ist.

2) Die Gefahr des Prolapsus iridis in den ersten 24 Stunden bei unruhigen Patienten, und die grössere Sorgfalt, deren die Nachbehandlung bedarf.

Daraus folgt, dass diese Operationsmethode eben, wie jede Operationsmethode, nicht für alle Staarformen sich eignet, sondern nur für die reifen Altersstaare, für ganz weiche jugendliche Staare, d. h. für alle, in denen die Corticalis leicht herausgeht. Man kann sich aber die Operation bedeutend erleichtern

1) Durch einen grossen Schnitt.

2) Durch die Verlegung des Schnittes in den Cornealrand, wodurch die Gefahr der Einklemmung der Iris bedeutend vermindert wird. Nach meiner bestimmten Erfahrung klemmt sich die Iris um so leichter in die Wunde, je näher der Schnitt der Cornealmitte liegt. — Eserin ist in vielen Fällen rathsam und wirkt offenbar besser auf eine intacte Iris, als auf eine zerschnittene.

Auch in Fällen, wo man von vornherein auf die Iridectomie angewiesen ist, scheint mir die Extraction nach unten, aller obigen Vortheile wegen, rathsam. Dabei wird man natürlich keine breite Glaucomiridectomie machen, sondern eine kleine in der Art, wie sie College von Wecker neulich (Annales d'Oculist. Mars-Avril p. 118) beschrieben hat und wie ich sie seit längerer Zeit ausführe. Die Höhe derselben verlege ich so peripher als möglich und die Reinigung des Operationsfeldes wird so sehr leicht. Auf letztere lege ich sehr grossen Werth und lasse, nach Entbindung der Cataract, einen in desinficirende Flüssigkeit getauchten Schwamm auf dem Auge, das Kammerwasser meist mehrmals sich ansammeln, um alle Unreinigkeiten herauszubringen.

Zur Reinigung des Auges wird nur Bor- oder Salicylsäurelösung gebraucht, dagegen habe ich bisher den trockenen Verband mit Schaffhauser hydrophilem Stoffe, Watte und gestrickter Binde beibehalten.

Empfangen Sie, verehrtester Herr College, meine herzlichsten Grüsse und die Versicherung der Hochachtung Ihres ganz ergebenen

Dr. Landolt.

Gesellschaftsberichte.

I. Subsection für Augenheilkunde in der 47. Jahresversammlung der British med. Association, Cork, den 5.—8. August 1879. (Vgl. Brit. med. Journ., den 30. Aug. 1879.)

Es war dies die erste ophthalmologische Section in einer Jahresversammlung der British med. Association. Diese wichtige und erfreuliche Neuerung bewog auch den Ref., der Einladung des Secretairs, Dr. Nettleship, zu folgen und an den Vorträgen und Debatten Theil zu nehmen.

1) Ueber Knapp's periphere Kapselspaltung von Dr. C. G. Fitzgerald, Dublin. (Vgl. Centralbl. 1878, p. 45 u. Arch. f. Augenheilk. 1878, p. 203.) F. hat 25 Extractionen mit Knapp's Verfahren ausgeführt ohne

einen Verlust. Der Hauptvortheil ist die rasche und reizlose Heilung, der Nachtheil die grössere Häufigkeit von Nachoperationen (Discision).

2) Ueber die Verringerung der üblen Ausgänge nach Staaroperation von Dr. J. R. Wolfe, Glasgow. Bei infantiler Cataract öffnet W. die Kapsel weit und extrahirt die erweichte Linse nach 2—3 Tagen mittelst broad needle (Schmal-Lanze). Hierdurch werden alle Pumpinstrumente überflüssig. — Bei seniler Cataract macht er 2—3 Wochen zuvor eine schmale Iridectomie nach unten und lässt den Ciliarrand der Iris stehen. Bei der Extraction gebraucht er Speculum und Pincette und trennt mit v. Graefe's Messer unten die Cornea von der Sclera (1''' mehr als $1/3$ des Umfangs), lässt aber in der Mitte des Schnittes eine schmale Brücke stehen.[1] Dann wird das Messer, die Pincette und das Speculum entfernt, die Kapsel eröffnet, der Schnitt mit einem vorn abgerundeten Messerchen vollendet und die Linse mittelst sanften Fingerdrucks entleert.[2] Chloroform wird möglichst vermieden. Traumatische Cataract, wenn in situ, wird ebenso behandelt; wenn nach vorn luxirt, ohne Iridectomie entfernt; wenn nach hinten, erst mit einer Nadel in die Vorderkammer gebracht.

Hieran schloss sich eine animirte Discussion (Walker aus Liverpool, Vose Solomon aus Birmingham, Andrew aus Shrewsbury, Jacob aus Dublin, Hirschberg aus Berlin, Little aus Manchester und Fitzgerald).

3) Tabak- und Alkoholamblyopie war eines von den programmgemässen Themen, welches vom Secretariat an Dr. Hirschberg aus Berlin übertragen worden war. Derselbe gab (natürlich in englischer Sprache) zur Eröffnung der Discussion eine historische Uebersicht und einen kurzen Abriss seiner eigenen Beobachtungen, indem er sich hierbei wesentlich auf seine in B. Fränkel's Zeitschrift (1878) erschienene Arbeit stützte, deren Inhalt bereits im Centralbl. 1878, p. 188 referirt ist.

Auch hieran schloss sich eine lebhafte Discussion (Swanzy, Walker, Nettleship, Wolfe, Hirschberg).

4) Aus Dr. Swanzy's Vortrag über Farbenblindheit sei hervorgehoben, dass er 1320 Personen nach Holmgren's Methode prüfte und unter

90 weiblichen 0 Farbenblinde,
1230 männlichen 82 „ oder 6,6% fand.

5) Die Discussion über Glaucom eröffnete Prof. H. Power (London, Bartholomew's Hospital). Das Wesen der Krankheit ist Spannungsvermehrung (A. v. Graefe, H. Müller). Als Ursache derselben galt Entzündung (Beer, Lawrence, v. Graefe) oder Nervenreizung (Donders) oder Haemostase durch Rigidität der Sclera (Coccius, Stellwag, Cusco) oder Lymphostase (Knies, Weber, Brailey, Wecker).

Der Vortragende legt grossen Werth auf Nervosität und Rheumatismus. Er übt meist die Iridectomie, hat aber auch — bei acutem Glaucom — von Hancock's Operation vortreffliche Resultate gesehen. Dr. Brailey aus Lon-

---

[1] Die Brücke ist ursprünglich von Alexandre und Guthrie angegeben und von Desmarres d. V. vielfach geübt worden. (Vgl. dessen Augenheilk., deutsch von Seitz, 1852, p. 499.) Wir sahen so Desmarres d. S. operiren. (Vgl. die Pariser Augenkliniken, Berl. klin. Wochenschr. 1876, No. 43.) von Hasner bildet einen unteren Lappen, lässt die Bindehaut undurchschnitten, führt dann eine kleine Scheere zwischen Bindehaut und Sclera und trennt die erstere bis auf eine schmale Brücke. H.

[2] Wir hatten Gelegenheit, einige Wochen später in Glasgow uns von der eleganten und zufallsfreien Ausführung dieser Extractionsmethode persönlich zu überzeugen. H.

don (Curator des Museum von Moorfields) zeigte mikroskopische Präparate von 100 glaucomatösen Augen, die er untersucht hatte. Die Veränderungen bestanden in Verwachsung zwischen der Basis der Regenbogenhaut und der Peripherie der Hornhaut, Atrophie des Ciliarmuskels, besonders der circulären Fasern; Erweiterung und Wandverdünnung des Circ. art. major und in der Hälfte der Fälle auch der langen Ciliararterien. Der Schlemm'sche Canal war oft verschmälert. Die Veränderungen des Ciliarmuskels und der Iris beschränkten sich in manchen Fällen auf einen Theil des Kreisumfangs, und in manchen Fällen, die nach Verletzung entstanden, auf den verletzten Theil, als Beweis, dass die atrophischen Veränderungen die Ursache und nicht die Folge des glaucomatösen Processes waren. In seltenen Fällen fand B. Flüssigkeitsanhäufung im Suprachoroïdalraum und Erweiterung der Scheide um die lange Ciliararterie, aber ohne die vorher erwähnten Veränderungen. Nur wenige Fälle betrafen frisches Glaucom; hier fanden sich mitunter entzündliche Veränderungen an der Basis der Iris, sonst nirgends. Dieselben sind als Folge und nicht als Ursache der Druckerhöhung zu betrachten. B. hat verschiedene iridectomirte Augen untersucht und fand gewöhnlich, dass die Iris unvollständig entfernt war; in sclerotomirten Augen fand er aber ausnahmslos die Iris mit der Schnittnarbe verwachsen.

Hierauf wurde eine Mittheilung von L. de Wecker aus Paris verlesen. In seiner „Chirurgie oculaire“ empfahl er Sclerotomie unter folgenden Bedingungen: 1) im Beginn des Glaucom, wo zwischen den Attacken vollkommen normale Sehkraft besteht; 2) bei Glaucoma simplex, wenn Sc. und Se. so gut wie normal sind; 3) in Glaucoma simplex, wenn die Grenze des Gesichtsfeldes den Fixirpunkt nahezu erreicht. Jetzt ist er der Ansicht, bei jeder Form des chronischen Glaucoma simplex die Iridectomie aufzugeben und ausschliesslich die Sclerotomie zu verrichten. Er hatte die letztere Operation auch ausgedehnt auf diejenigen Fälle des entzündlichen Glaucoma, welche durch Myotica in einfache Formen umgewandelt sind und wo Eserin deutlich Myosis bewirkt hat. Dem entsprechend reservirt er die Iridectomie gegenwärtig nur für die Anfälle von acutem Glaucom oder für solche entzündliche Fälle, in welchen die Spannung zu hoch ist, als dass Myotica irgend einen wesentlichen Effect haben können.

Um sich eine richtige Ueberzeugung von der Heilwirkung der Sclerotomie zu verschaffen, muss die Operation sorgsam ausgeführt werden. Das Graefe'sche Messer wird, wie zur Bildung eines Lappens von 3—4 Mm. Höhe, 1 Mm. von der durchsichtigen Hornhaut entfernt in die Sclera gestochen und durch langsame Sägebewegung der Schnitt so weit vollendet, dass das mittlere Drittel der Sclera als Brücke stehen bleibt. (Natürlich wird vorher Eserin eingeträufelt.) Der Autor sah in keinem Fall Verschlimmerung, in den meisten (von über 40) Verbesserung der Sehkraft nach der Operation.

Walker und Wolfe plaidirten für Hancock's Operation als die beste in verschiedenen Glaucomfällen. Hirschberg fand, dass die regelrecht ausgeführte Iridectomie sehr befriedigende Resultate gab in der überwiegenden Majorität aller seiner Glaucomfälle und ist sehr wenig geneigt, irgend ein Surrogat der Iridectomie anzuwenden. Er berichtet kurz über eine Statistik von 78 Fällen, welche er im Archiv für Augenheilkunde veröffentlicht hat, nämlich 18 Fälle von acut, 10 von chronisch entzündlichem und 23 von einfachem Glaucom, abgesehen von den Fällen von complicirtem und absolutem Glaucom. Viele der operirten Fälle waren Jahre lang in Beobachtung geblieben.

Vose Solomon zieht eine Modification von Hancock's Operation vor: einen Schnitt von zwei Linien Länge in der Sclera, nahe und parallel zum

Hornhautrande. Prichard aus Bristol zieht einen dem Hancock'schen ähnlichen Schnitt vor, der von vorn nach hinten geht und einen geringen Glaskörperausfluss gestattet. Dr. Nettleship aus London meint, dass bei der Beurtheilung des Werthes von Hancock's Operation und von ähnlichen Scleralpunctionen bei acutem Glaucom nicht vergessen werden darf, dass Anfälle von acutem Glaucom mitunter ohne Behandlung heilen, wenigstens für eine gewisse Zeit, und dass auch die Paracentese der Hornhaut sich in solchen Fällen öfters hilfreich bewiesen hat.

6) Dr. Nettleship's Vortrag über Diphtherie der Bindehaut kam wegen Abreise des Autors nicht mehr zur Verhandlung. Die von ihm behandelten Fragen waren die folgenden: 1) Soll Graefe's Unterscheidung zwischen diphtherischer und membranöser Ophthalmie aufrecht erhalten werden? 2) Was ist das Verhältniss zwischen diphtherischer Ophthalmie (einschliesslich der membranösen) und a) primärer Rachendiphtherie; b) secundärer Rachendiphtherie und analogen Erkrankungen? 3) Wirft die diphtherische Ophthalmie Licht auf die prädisponirenden Ursachen der Rachendiphtherie u. s. w.? 4) Ist diphtherische Augenentzündung so selten in England, wie man es annimmt?

1) Die erste Frage wird negativ beantwortet, weil beide Formen oft unter den nämlichen Bedingungen vorkommen, mit denselben Zuständen der Gesundheit verbunden sind und Uebergänge häufig vorkommen. Die Aufmerksamkeit wird auf gewisse Fälle gelenkt, wo die Krankheit chronisch wird und in charakterisirter Form Monate lang andauert. 2) Diphtherische Ophthalmie erscheint selten in Verbindung mit diphtherischer Rachendiphtherie. Die grosse Majorität der epidemischen Fälle betrifft Patienten, welche an Masern leiden oder eben gelitten haben, oder an Scharlachfieber, schwerer Diarrhöe und acuten Lungenkrankheiten. Der Gegenstand erheischt genaueres Studium und kann Aufklärung geben über die Verbreitung contagiöser Erkrankungen.

3) Alle Augenärzte stimmen darin überein, dass eine kranke und besonders eine frisch entzündete Bindehaut mehr geneigt ist zur Diphtherie, als eine gesunde. Patienten mit Granulationen und masernkranke Kinder sind dazu prädisponirt. Ebenso prädisponirt ein abnormer Zustand des Rachens zur Diphtheritis.

4) Die angenommene Seltenheit der Diphtheritis in England und anderen Gegenden, verglichen mit der Häufigkeit in Norddeutschland, scheint zum grossen Theil abzuhängen von der Thatsache, dass aus Deutschland auch viele leichte Fälle publicirt wurden, aus England und Frankreich meist nur die schlimmsten. Aber dass diphtherische Ophthalmie in Deutschland häufiger ist als in England, kann nicht überraschen, da auch purulente Ophthalmie dort häufiger ist und die ärmeren Klassen in Deutschland sorgloser gegen die Uebertragung sind.

[Zusatz des Referenten. Die Wichtigkeit des Gegenstandes erheischt, dass ich einige nothwendige Erwiderungen gegen die Anschauungen meines werthen Freundes Nettleship hier einschalte. Amicus Plato, magis amica veritas. ad 1) Da wir die Diphtherie anatomisch definiren als die hochgradigste, bis zur Necrose gesteigerte Bindehautentzündung, so können wir die membranösen Formen nicht dazurechnen und am wenigsten die über Monate sich hinschleppenden Fälle; ad 2) verweise ich auf meinen Aufsatz: Ueber die Aetiologie der Diphtheritis conjunctivae und ihre Combinationsverhältnisse mit den diphtherischen Affectionen des Rachens und des Kehlkopfs (Berl. klin. Wochenschr. 1869, No. 3); ad 4) So übertrieben häufig, wie man zu glauben scheint, ist Bindehautdiphtheritis auch bei uns nicht, wenigstens nicht in meinem Beobachtungskreise von 1869—1879. In den 7 Jahren von 1870—77 hatte ich unter ca. 22,000 neuen

Patienten 45 Diphtheritisfälle, die leichteren aber noch charakteristischen mit eingerechnet, d. h. 2 pro Mille sämmtlicher Erkrankungsfälle. Auch konnte ich nicht die Ueberzeugung gewinnen, dass so schwere Epidemien von Augendiphtherie während dieser Zeit in Berlin geherrscht haben, wie ich sie von 1866—68 als Assistent der v. Graefe'schen Klinik beobachtet hatte. Abgesehen von den durch Complication tödtlich endenden Fällen ist mir, bei mehr exspectativer Behandlung (der Kinder), überaus selten ein Auge verloren gegangen. Aus den letzten Jahren ist mir nur ein einziger und zwar einseitiger Fall erinnerlich. Diphtheritis der Bindehaut ist aber nicht blos bei uns seltener als man gewöhnlich annimmt, sondern auch anderswo häufiger, nur vielleicht nicht immer richtig aufgefasst. Dies beweisen neuere Mittheilungen aus Wien und auch aus England. Dass vollends die Blennorrhoe in Deutschland häufiger sein soll als in England ist durchaus nicht zuzugeben. Dagegen spricht nach meiner Ansicht schon die Lecture des klassischen Buches von Lawrence, die eigene Anschauung, die ich mir in England habe bilden können und endlich das unerbittlichste Beweismittel, — die Zahlen. Unter 20,000 Patienten von Moorfields aus dem Jahre 1875 sind 267 Fälle von purulent inflammation of the conjunctiva, d. h. 13,3 pro Mille. Unter 22,000 meiner Patienten waren 325 Blennorrhoen der Bindehaut, d. h. 15 pro Mille. Der Unterschied ist irrelevant und kann um so weniger in's Gewicht fallen, als von meinen 325 Fällen 314 Neugeborene betreffen, bei denen wir auch die leichteren Formen als Blennorrhoe zu bezeichnen pflegen.

Schliesslich möge man es nicht blos für einen Ausfluss meines Patriotismus, sondern als Ausdruck direkter vergleichender Beobachtung ansehen, wenn ich behaupte, dass die sociale Stellung und Alles, was daraus hervorgeht, unserer niederen Klassen in Deutschland den Vergleich mit ihren englischen Brüdern vollkommen aushält. Von grösserer Sorglosigkeit gegen Infection ist bei uns bestimmt nicht die Rede. Ueberhaupt spielt bei der Bindehautdiphtheritis die Uebertragung von Individuum auf Individuum eine sehr untergeordnete Rolle. Die Combination von Rachen- und Bindehautdiphtheritis kann man nicht in dem Sinne als Selbstinfection auffassen, wie die gonorrhoische Ophthalmie und die letztere figurirt in meiner Statistik (leichtere, abortive Fälle mit eingerechnet) mit 1,18 pro Mille sämmtlicher Augenkranken.]

7) Ueber Eserin, Pilocarpin, Gelsemin, Duboisin von Prof. Dr. Macnaughton Jones in Cork. Der Vortragende fand Eserin wirksam bei Hornhautgeschwüren, besonders marginalen, bei Hornhautdurchbruch, bei traumatischer Entzündung der Hornhaut und bei Eiterung der Hornhautwunde nach Staarextraction; bei Mydriasis, Diplopie [wohl monoculärer], Asthenopie, Accommodationsstörung und endlich in glaucomatösen Fällen. Er benutzte das Hydrobromat des Eserin. Gelseminlösung (0,3 : 30,0) verwendete er für ophthalmoskopische Zwecke und vermeidet so die Unannehmlichkeiten einer verlängerten Mydriasis. Sulphat von Duboisin war hilfreich, wo Atropin wegen localer Reizung hatte aufgegeben werden müssen. Aber Atropinvergiftung hat er nie beobachtet.[1]

Die Herren Andrew, Swanzy und Story aus Dublin und Nettleship berichten über relativ häufige Duboisin-Intoxication.

8) Ueber den Augenverband nach Operationen von Prof. Macnaughton Jones. Er empfiehlt das Verfahren von Levis (Jan. 1877, Philadelph. med. and surg. Rep.). Einige Stücke von „black silk“ werden auf das Ober-

[1] Vgl. Centralbl. 1879, p. 127.

lid gelegt, als Schiene, um es steif zu machen und dann ein Pflasterstreifen von der Nasenwurzel zum os zygomat. gelegt.

9) Glaskörperverflüssigung nach übertriebenem Theetrinken beobachtete Dr. J. R. Wolfe aus Glasgow. Das Tannin mag der schädliche Factor sein.

10) In ausgewählten Fällen von Epiphora — neurotischen Charakters — gab Dr. Vose Solomon innerlich 3 Mal tägl. 1—2 Gran von Belladonnablätter-Pulver, bis zur physiologischen Wirkung des Präparates, und hat mitunter ohne, mitunter mit Schlitzung des Canaliculus Besserung und selbst Heilung erreicht. H.

II. Der **Heidelberger Ophthalmologencongress** hielt im August d. J. statutengemäss seine öffentliche Sitzung. Ein officieller Bericht wird erscheinen. Da die Vertreter des Centralblattes der Redaction meldeten, dass die Majorität der diesjährigen Versammlung keinen anderen als den officiellen Bericht wünscht, so kommen wir — nach unseren publicistischen Gepflogenheiten — mit Vergnügen diesem Wunsche nach, der uns so erheblich entlastet. Die Erfahrung hat übrigens gelehrt, dass fast alle werthvollen Vorträge der Heidelberger Gesellschaft (meist in erweiterter Form) sehr bald nach der Sitzung in den verschiedenen Archiven, Zeitschriften etc. veröffentlicht werden. H.

III. Transact. of the american Ophth. Society (15. Jahresversammlung, Newport 1878). Published by the Society, New-York 1878, p. 365—510.

1) Nitrooxygen-Anaesthesie für Schieloperation von Dr. Mathewson in Brooklyn. Dies Anaestheticum wird meist in der Zahnheilkunde[1] gebraucht, von Jeffries 1873 zur Korelyse, von Giberson und Rushmore in Brooklyn zur Amputation, d. h. zu Narcosen von 20 Minuten, aus denen die Patienten unmittelbar wieder zum Bewusstsein kamen. — Beispiel: Anaesthesie erfordert eine Minute Einathmung, Operation eine zweite. 35 Secunden nach Entfernung des Apparats ist Patient vollkommen bei Bewusstsein, keine Nachwehen. 5 Fälle, auch bei Kindern. Volle Erschlaffung der Muskeln, wie zur Staaroperation nöthig, trat nicht ein. Der Preis des verbrauchten Gases war 1 Dollar Maxim. für die Narcose.

2) Ophthalmologische Beiträge von Dr. Strawbridge zu Philadelphia. I. Sehnerventumor, entfernt mit Erhaltung des Augapfels. Eine 24jähr. hatte prominente Bulbi von Geburt, im 20. Jahre erblindete das eine Auge. Exophthalmus d. von 12 Mm.; Entfernung des Tumor, der pulsirte, mit Erhaltung des Augapfels. Die Cornea trübte sich nach 24 Stunden und platzte nach zehn Tagen, so dass Atrophie eintrat. Die Frau erblindete unter Cerebralsymptomen auch auf dem anderen Auge. Der Tumor besteht im Centrum aus kurzen Spindel- und Rundzellen mit wenig Zwischenmasse, in den äusseren Lagen aus langen Spindelzellen mit elastischen Fasern. [Auch in einem meiner Fälle — Tumor retrobulbaris, langsam wachsend bei einer jungen Frau — der durch Zufall in eine andere Klinik gelangte und von einem Collegen mit Erhaltung des Bulbus operirt wurde, trat neuroparalytische Destruction der Hornhaut ein, Atrophie des Bulbus und absolute Verwachsung mit dem oberen Orbitalrand, Recidiv des Tumors. Grösste Vorsicht erscheint geboten, ehe man sich bei Entfernung eines Sehnerventumors etc. zur Enthaltung des Bulbus entschliesst, ja ehe man sehr langsam wachsende Orbitaltumoren überhaupt anrührt.]

---

[1] Von unseren Zahnärzten ziemlich wieder aufgegeben, da es keineswegs absolut gefahrlos ist. H.

II. Iriscyste, traumatischen Ursprungs, bei einem 14jährigen. Punction der Cornea mit Graefe's Messer, Vollendung des Schnittes mit der Scheere, so dass der Tumor vollständig extrahirt werden konnte. Die Cystenwand besteht aus Irisstroma mit Musculatur, die Innenfläche besteht aus squamösen, verfetteten Epithelzellen.

III. Bei einem sechswöchentlichen Kinde war bds. die äussere Hälfte der Hornhaut bedeckt von einer Bindehautneubildung, die bis zur äusseren Commissur reichte. S gut, wie es schien.

3) Die Beziehungen der Blepharitis ciliaris zur Ametropie (Hypermetr. u. Ast.) von Dr. D. B. St. John Roosa. Vgl. Centralbl. 1877, p. 129.

4) Ueber Conjunctivitis lacrimalis und einige andere nachtheilige Wirkungen der Thränenstauung von Dr. Prout, Brooklyn.

5) Abtragung der vorderen Hälfte eines phthisischen Bulbus, Entfernung des Inhalts incl. der verknöcherten Aderhaut etc. von Dr. H. W. Williams in Boston. Die Sclera wurde durch fünf feine Nähte vereinigt. Es erfolgte nur mässige Schrumpfung und ein guter Stumpf.

6) Seltene Liderkrankungen von Dr. Charles Stedmann Bull, New-York. a) Tarsitis gummosa. Ein 42jähriger zeigte, vier Jahre nach der Infection, eine solide Schwellung des Oberlids, die nach zehn Tagen antispecif. Behandlung zu schmelzen begann und nach sechs Wochen verschwunden war. b) Amyloide Infiltration des Lids und der Orbita. Ein 7jähriges scrofulöses Kind zeigte l. solide Lidschwellung, On; dann Exophthalmus, Ulcus corneae. Probeincision zeigte die Orbita erfüllt mit dickem hellbraunem Gewebe. † nach einigen Wochen. Die mikroskopische Untersuchung eines bei der Incision aus der Orbita entfernten kleinen Gewebsstückchens war nicht ganz befriedigend: „die Wände der Blutgewebe verdickt, die Zwischenmasse structurlos."

7) Gummata der Bindehaut von Demselben. Ein 56jähriger, der 16 Jahre zuvor Gonorrhoe, aber nicht Lues gehabt haben will, zeigte eine Art von Pemphigus, auch auf den Lidern. Rings um die Hornhaut sitzt (bds.) ein Wall von Bindehautgeschwülsten ($^1/_3{}'''$ breit, hellgelb, knotig). Auf jeder Sclera sitzt zwischen Superior und Externus ein Gumma. On. Roborantien, Mercurialia. Lungenaffection, Zahnfleisch- und Nasenbluten, Diarrhoe, Semicoma. Die ocularen Geschwülste schwinden. Schwellung des Arms, der Wange, die aufbricht. †.

8) Ein Fall von Spontanheilung der Netzhautablösung (bei Rückenlage) von Dr. Webster in New-York. Aus der Zusatznote scheint hervorzugehen, dass die Spontanheilung nicht lange anhielt.

9) Ein Fall von multipler Ruptur des Sphincter pupillae ohne andere Verletzung des Augapfels, nach heftiger Contusion, bei einem 18jährigen von Dr. J. J. R. Vermyne in New-Bedford, Mass.

10) Tumor der Bindehaut von Dr. R. H. Derby in New-York. Eine 9jährige zeigte — einige Wochen nach Conj. granul. — eine Neubildung auf der Innenseite des Augapfels, von der Uebergangsfalte bis zur Carunkel, 3''' von der Hornhaut entfernt bleibend. Sie wurde entfernt, bestand aus einer leeren Cyste mit dicker bindegewebiger Wandung.

11) a. Sarcom an der Aderhaut v. Dr. Lewis S. Dixon, Worcester, Mass. Ein 50jähr. klagte über Schmerz im l. Auge; Pericornealinjection, Sn, On. Der Schmerz nahm zu, der Glaskörper wurde trübe. Iridectomie half nur für wenige Tage. Bald S = 0. Enucleation. Ein flacher Tumor (1''' dick) occupirte $^1/_3$ der Ciliarregion, Ciliarkörper und Aderhaut; Netzhaut vollständig abgelöst. „Rundzellensarcom". Sechs Monate später Röthung und Schmerz am

andern Auge. †. [Verf. nimmt im zweiten Auge denselben Zustand an, die Geschichte ist unvollständig und zweifelhaft.]

b. Retinitis album. von Demselben. Ein gesunder Mann zeigte Ret. album. Das typische Spiegelbild; S = $^{20}/_{20}$, resp. $^{10}/_{20}$; keine Spur von Albumen und Cylindern im Harn. Nach vier Monaten Sn bds., Spiegelbild stärker, Albumen und Cylinder vermehrt. Nach acht weiteren Monaten Convulsionen, Blutungen, †.

12) Intraoculare Circulation von Dr. O. F. Wadsworth und Dr. J. J. Putnam in Boston. Vgl. Centralbl. 1879, p. 26.

13) Ueber einige Augenaffectionen, bei denen erzwungene Einwirkung des Lichtes wirksam war, von Dr. C. R. Agnew in New-York. Eine 6jährige zeigte, bei phlykt. Keratitis, enorme Lichtscheu, trotz Atropin, Canthotomie etc. Unter Aether wurde das Auge geöffnet und durch Sperrer für kurze Zeit offen gehalten, dies jeden zweiten Tag wiederholt, bis nach dem sechsten Male die Augen spontan geöffnet wurden. Die erzwungene Einwirkung von Licht und Luft war heilsam,[1] vielleicht hat die Narcose mitgewirkt. Aber bei traumatischer Photophobie (Keratitis) Erwachsener wirkte das erste Moment (Speculum etc.) sofort, ohne dass das 2. (Narcose) angewendet worden. — Ein 21jähr„ der sich 9 Jahre lang in's dunkle Zimmer eingeschlossen, wurde allmählich an's Licht gewöhnt und geheilt. Tageslicht soll nicht ausgeschlossen werden von dem Zimmer der Augenleidenden, die durch Schirme, Brillen etc. ihre Augen schützen können. In der Regel erfordern Iritis, Keratitis nicht den Ausschluss des Tageslichtes und werden öfters verschlimmert oder hoffnungslos [?] durch diesen Ausschluss. Kaum vergeht ein Tag, wo wir nicht einen oder mehrere Fälle sehen, wo Schaden (oft unersetzlicher) gethan ist durch die entgegengesetzte Praxis.

14) Photopsie, 8 Monate nach der Enucleation eines verletzten Auges andauernd, von Dr. J. J. B. Vermyne in Bedford, Mass.

15) Eine schnelle u. praktische Methode der Refractionsbestimmung v. Dr. W. Thompson in Philadelphia. „Die vollständige Erschlaffung der Accom. durch Atropin ist nothwendig für diese wie für jede Refractionsbestimmung." [Diese Proposition kann nun und nimmer zugegeben werden.] Das Instrument besteht im wesentlichen aus 2 punktförmigen Gasflammen, deren gegenseitiger Abstand beliebig variirt werden kann von 0 bis 30 Cm. Der Patient blickt mit dem atropinisirten Auge auf die beiden kleinen Lichtflammen, die er, wenn ametropisch, als Zerstreuungskreise sieht, er schiebt langsam ein rothes Glas von der Seite her vor das Auge, so dass die Hälfte der Zerstreuungskreise gefärbt wird. Ist die Färbung an derselben Seite wie das Glas, so besteht M; H, wenn auf der entgegengesetzten. Müssen die beiden Flammen 2,5 Cm. entfernt werden, damit sich die Zerstreuungskreise gerade berühren, so besteht Ametropie von 1 D.; u. s. f. für jede weiteren 2,5 Ctm. Ebenso bedeutet die Distanz von 1 Zoll Ametropie $^{1}/_{36}$. [Das Register hat ein Loch, — die Pupille aller Menschen müsste unter Atropin stets dieselbe Grösse haben, von 5 Mm. Vf. will allerdings dies als neue Constante dem Donders'schen reducirten Auge beifügen. Dann hätte er aber doch angeben müssen, dass eine Metallplatte mit centraler Durchbohrung von 5 Mm. Breite dem atropinisirten Auge vorzuhalten ist. Aber auch nach dieser Richtigstellung wird die Methode schwerlich mehr leisten als etwa Stampfer's Optometer — ohne Atropin.]

---

[1] v. Graefe erzwang dies durch Eintauchen des Gesichts der Kinder in ein Wasserbecken. Das Princip ist keineswegs ein neues. H.

16) Prüfung des Brechzustandes gesunder Augen (mit S $^{20}/_{20}$) nach Atropineinträufelung von Dr. Roos. 14 Fälle, von 20 bis 40 Jahren, 3 blieben e., 11 wurden h. ($^{1}/_{40}$—$^{1}/_{24}$).

17) Einige instrumentelle Verbesserungen von Dr. Green, St. Louis, Missouri. a) Astigmatismustafeln. b) Stereosk. Tafeln. c) Ophthalmoscop mit Doppeldiscus.

18) Eine neue Modification des Augenspiegels von Dr. Edward G. Loring, New-York. Discus mit 16 Gläsern und Quadrant mit 4. Wippspiegel. Eines der zierlichsten Instrumente, das Ref. bisher zu sehen Gelegenheit fand.[1] Zu beziehen von W. H. Hunter, 1132 Broadway, für 35 Dollar.

19) Ueber die Aetiologie der Retinitis pigment. von Dr. D. Webster, New-York. Konnte Blutsverwandschaft der Eltern nur in 3 von 22 Fällen finden = 13 %. „So oft mögen Heirathen zwischen Blutsverwandten in den Vereinigten Staaten vorkommen."

20) Enucleation eines Augapfels, gefolgt von unmittelbarer und starker Verminderung der Urinsecretion in einem Falle von Diabetes insipidus von Dr. Stevens, Albany, N. Y.

21) Ein gekrümmtes Messer für gewisse Stricturen des unteren Thränenröhrchens von Dr. C. B. Angnew, New-York. H.

IV. Ueber den **internationalen Congress zu Amsterdam** ist uns bisher nur ein kurzes Compte-rendu zugegangen.[2] Prof. O. Becker aus Heidelberg sprach in der ersten allgemeinen Sitzung (6./9.) über Augenkrankheiten mit Rücksicht auf Localisation von Hirnleiden. Mr. Bouchut aus Paris sprach im Anschluss hieran über den Zusammenhang von Augen- und Hirnkrankheiten.

In der chirurgischen Section sprach Aniello d'Ambrosio über ein neues Verfahren der Blepharoplastik.

In der ophth. Section zeigte Prof. Saemisch Präparate von Conj. granulos. u. follic., Prof. Nuel vom Sarcom des Auges und Schlauchdrüsen der Bindehaut; Dr. Brailey von Glaucom. Dr. Coppez spricht über bizarre Pilocarpinwirkungen, Doyer über Myotica und Mydriatica, Landolt über sein Pupillometer, Dransart über Nystagmus der Bergleute, Warlomont über optische Instrumente, Kuhnt über Veränderungen der Sehnerven, Martin über Heilung des Narbenectropium nach Dr. Wolfe's Methode.

In der allgemeinen Sitzung vom 11. September sprach Javal über die Physiologie der Schrift. An demselben Tage sprach in der ophth. Section Prof. Gayet über Caut. der Hornhaut und über Entropiumop., Prof. Donders über ein Reglement der Sehprüfung von Eisenbahnbeamten.

Ausserdem waren noch Vorträge angekündigt von Appia, Snellen, Manolescu und Martin.

V. Assoc. franç. pour l'avanc. des lettres. 1) Sitzung vom 18. Sept. 1879. Progrès med. 13. Sept. 1877 (u. in anderen No.).

1) Herr Jaumas liest eine Arbeit von L. de Wecker über die Sclerotomie gegen Glaucoma chronicum (s. oben p. 236.)

2) M. Nicati aus Marseille macht eine interessante Mittheilung über die Kurzsichtigkeit in den Schulen von Marseille. Nachdem Dor ähnliches über

[1] In Cork (Aug. 1879) durch seinen Freund Dr. Swanzy.

[2] Ein inzwischen eingelaufener Originalbericht unseres geschätzten Mitarbeiters, Herrn Dr. Gori (zu Amsterdam), wird im nächsten Heft erscheinen.

Lyon mitgetheilt, muss man den Einfluss beachten, den schlechte Schuleinrichtungen auf die Sehkraft der Schüler ausüben.

N. untersuchte 3434 Augen. Die Proportion der Kurzsichtigen ist grösser unter den Israeliten. Das hängt von der Vererbung ab. Die Vorfahren der israelitischen Schüler beschäftigen sich meist mit Handel[1] seit langer Zeit und bewohnen Städte seit mehreren Generationen; während man bei den andern Schülern, wenn man bis zur dritten Generation zurückgreift, meist auf Landbewohner stösst, deren Beschäftigung weniger zur Myopie Anlass giebt.

Die braunen und schwarzen Augen scheinen der Myopie stärker zu widerstehen als die blonden und grauen. Für erstere ist der Procentsatz 11, für letztere 18. Alle Läsionen, welche S herabsetzen, wirken für die Myopie ebenso, wie Herabsetzung der Beleuchtung. Das Internat scheint die Myopie zu begünstigen.

Mr. Thaon hebt hervor, dass nach Trélat im Süden die Beleuchtung immer ausreichend sei. Der Vergleich der Ziffern von N. mit denen von Cohn zeige, dass man auch im Süden die Beleuchtung zu berücksichtigen habe.

3) Bindehautcysten von Frieuzal. Die eine von Maronen-Grösse, welche sich seit langer Zeit, zum Theil auf Kosten des Msc. rect. ext. entwickelt hatte, wurde exstirpirt und enthielt Haken und Blasenreste. „Es war offenbar eine Echinococcus[?]cyste.“ Aus der zweiten, bei einem 3jähr. Kinde, entschlüpfte nach der Oeffnung ein lebender Cysticercus.[2]

Journal - Uebersicht.

I. Archiv f. Augenheilkunde von Knapp u. Hirschberg, VIII, 2 u. 3, p. 241—541. Tafel VII—XII, 15. Juli 1879. Fortsetzung.

5) Beiträge zur Entwickelungsgeschichte des Auges von Dr. Th. von Ewetsky. Aus dem pathol. Institute der Univ. Heidelberg.

Verf., der fast nur Rindsembryonen untersuchte, beginnt mit der Entwickelung der Augenlider, in der er drei auf verschiedenen Phasen der Genese beruhende Perioden unterscheidet: die erste Anlage der Lider bis zum Schluss der Lidspalte, Differenzirung der einzelnen Bestandtheile der Lider und weitere Ausbildung und Wachsthum der bereits gelösten Lider. Mit dem Wachsthum des Augapfels entsteht ein von letzterem selbst gebildeter flacher, allmählich steiler werdender, vom Hornblatte bedeckter Hügel, welcher nach unten durch eine ziemlich tiefe Rinne begrenzt wird: der hintere Abschnitt der Thränenfurche. Letztere zeigt mit der Lageveränderung des Bulbus zwei Abschnitte, die vordere grössere Furche als Thränenfurche, die hintere, der nach unten dislocirte Abschnitt als Anlage der Lidrinne, welche letztere entsprechend der Form des Bulbus ein fast horizontal liegendes Oval darstellt. Im weiteren Wachsthum wird die Lidrinne tiefer, ihr Grund (Fornix) liegt anfangs hinter dem Aequator, dann mit dem stärkeren Wachsthum des hinteren Bulbusabschnittes vor dem

---

[1] Sie pflegten aber auch die Wissenschaften und konnten lesen und schreiben, als während der Barbarei des Mittelalters dieses für eine seltene Kunst gehalten wurde. H.

[2] Es ist höchst merkwürdig, dass in Frankreich die Bindehautcystic. relativ nicht so selten sind, wenigstens nicht wesentlich seltener als in Deutschland, während es mit den intraocularen sich anders verhält. Bekanntermassen ist der Mensch, in dessen Cadaver bisher die grösste Anzahl von Cysticerken gefunden wurde, vor mehr als einem Menschenalter in Paris secirt worden. H.

Aequator des Bulbus. Bald erhebt sich am oberen und unteren Rande der Lidrinne das Mesoderm faltenförmig (Lidwulst der Autoren). Anfangs kurz und kaum den Cornealrand überschreitend bestehen diese Falten aus rundlichen indifferenten Zellen, die allmählich spindelförmig werden und zwischen denen sich Intercellularsubstanz entwickelt. Bei dem weiteren Wachsthum des Bulbus nimmt der verticale Durchmesser desselben rascher zu, als der horizontale, wodurch der obere und untere Fornix, die zu dieser Zeit etwas vor dem Aequator liegen, sich etwas von einander entfernen und die nach aussen ragenden Lider mit ihren Rändern gegen einander gerichtet werden, also die äusseren und inneren Abschnitte der Lidrinne eine mehr winklige Stellung gegen einander einnehmen. Es werden dadurch die Commissuren gebildet, von denen durch Wucherung des Epithels die Verwachsung der Lidspalte ausgeht; die Verwachsung schreitet von beiden Commissuren gleichmässig zum Centrum vor; die lineare Naht in der Peripherie der Lidspalte wird nach der Mitte der letzteren immer breiter und bildet daselbst eine Membran, die allmählich ebenfalls einer nahtförmigen festeren Verbindung weicht. Durch das Atrophiren der die Verklebung der Lidränder bewirkenden Epithelwucherung wurden die Lider gedehnt und einander genähert. Störungen in der Verwachsung der Lidspalte lassen Ausbuchtungen der Lider zurück, ein Colobom, das also keine Spaltbildung ist; gänzliches Ausbleiben der Verwachsung der Lidspalte bedingt Ablepharia totalis.

In der zweiten Periode wandert der Fornix, der bis dahin stetig nach vorn bis an den Cornealrand gerückt war (wenigstens in vertical. Merid.), mit der weiteren Ansdehnung des Conjunctivalsacks wieder nach hinten und vor Allem tritt jetzt eine Differenzirung in der Substanz der Lider ein: es entwickelt sich der Orbicularis, Bindegewebe zwischen seinen Bündeln und es hebt sich die Conjunctiva palpebr. als deutliche Membran von der hinteren Orbicularisfläche ab; die Substanz der Lider wird durch Wucherung der oberflächlichen Epithelzellen dicker, namentlich an den Lidrändern, welche Höhlungen und durch solide Wucherung des Epithels und Mesoderms Drüsenbläschen, die Meibom'schen Drüsen, erhalten; es entwickeln sich die Cilien, indem zunächst durch localisirte Wucherung des Strat. Malpighii und des Mesoderms eine Verdickung, dann eine Senkung derselben nach dem Mesoderm zu, eine seichte Delle, bemerkbar wird, die immer tiefer wird und schliesslich die Form eines soliden Epithelialcylinders annimmt, dessen Zellen sehr bald verfetten; es entsteht so ein Canal, durch welchen dann das erst sichtbar gewordene Haar hindurchtritt. Früher als die Cilien finden sich die Talgdrüsen derselben und die Schweissdrüsen. Die Lösung der Lider kommt durch Verfettung der der vorderen Fläche der Lidnaht anliegenden Zellen zu Stande; letztere collabiren, mit ihrem Verschwinden sinkt die Lidnaht allmählich trichterförmig ein, so dass die Lidnaht von vorn nach hinten progressiv bis zum Verschwinden abnehmen muss.

Die erste Anlage der Conjunctiva findet sich in dem schmalen Raume zwischen der Anlage des Müller'schen glatten Muskels und der Sclera, der nach vorn vom Fornix begrenzt wird und hinten in die Orbita übergeht. Der mit der weiteren Entwickelung nach hinten sich verschiebende Fornix dringt in diesen Raum, theilt denselben und schiebt die in demselben gelegenen Zellen zur Seite, so dass das Epithel des Fornix sowohl von der Sclera, als vor dem muscul. palpebr. durch die in jenem Raume gelegenen Zellen geschieden ist. Letztere sind „als Matrix der Conjunctiva bulbi und des hinteren Abschnitts der Conjunctiva palpebrae aufzufassen.“ Durch das weitere Abrücken des Fornix vom Cornealrande werden beide Räume weiter.

Die Thränendrüse erscheint an der Lidrinne zunächst dem Fornix als eine gegen die Kopfplatten vorspringende Verdickung des Hornblatts, die mit ihrem weiteren Wachsthum die Form eines langen, schmalen und hohlen Schlauches annimmt; der schmale Ausführungsgang besteht aus zwei Zellreihen und geht continuirlich auf die Lidrinne über; allmählich wird sie länger und bildet vom hinteren Ende aus Knospen, die ebenfalls hohl sind.

Betreffs der Entwickelung des Thränenganges vertritt Verf. im Gegensatz zu der Ansicht von Born, nach dessen Untersuchungen an Amphibien und Vögeln der Thränencanal als eine von der Oberfläche in die Haut eindringende und vom Auge bis zur Naht verlaufende Epithelleiste entsteht, die sich dann strangförmig abschnürt und kanalisirt, die Meinung der älteren Autoren, wonach die Thränenfurche zum Canal wird. Die Thränenröhrchen entwickeln sich von der unteren Wand der Lidrinne als Epithelzapfen, der sich in der Gegend des späteren inneren Winkels in zwei secundäre Zapfen spaltet.

Zum Schluss theilt Vf. seine Untersuchungen über die erste Anlage der Linse mit, bei der es hauptsächlich auf die Entscheidung der Frage ankommt, ob die Linse bei Säugern als hohle Einstülpung des ganzen Hornblatts angelegt ist (J. Arnold) oder ob sie erst nachträglich durch Einschmelzung der centralen Zellen etc. hohl wird (Kölliker, Kessler u. A.). E. konnte nun in Uebereinstimmung mit Arnold und Mihalkowics mit Bestimmtheit (bei Rindsembryonen) Zellen in der Linsengrube nachweisen, welche letztere als Propf ausfüllen. Wo diese Zellen freilich entstanden, ob sie in loco, also als Abkömmlinge des Hornblattes aufzufassen, oder von irgend einer Stelle aus in die Linsengrube eingewandert sind, lässt Verf. unentschieden. Die von allen Autoren angenommene Lage von Mesoderm zwischen dem Hornblatt und der primären Augenblase wird auch von E. — im Gegensatz zu Kessler's negativem Resultate — bestätigt, „dagegen war er nicht im Stande, während und unmittelbar nach der Einstülpung eine Mesodermlage hinter der Linse nachzuweisen.“

---

6) Vier Fälle von Coloboma vaginae nervi optici, ohne weitere Spaltbildung im Uvealtractus von Dr. A. Nieden in Bochum.

Der erste Fall betraf einen 9jährigen Knaben (aus der Bonner Augenklinik), bei welchem sich bds. eine 2—3fache Vergrösserung des Papillardurchmessers fand; die Papilla war unregelmässig längsoval mit breit abgeplatteter Basis, so dass der untere Rand nicht rund, sondern in eine mehr weniger gerade Linie übergegangen war. Der Opticus war ausserdem, wie aus den Grenzen der Gef. zu ersehen, nach unten und hinten zurückgewichen. Rechts war Sc = $^{10}/_{40}$, Gesichtsfelddefect in der oberen Gesichtsfeldhälfte; links wegen centralen Leucoms nur Finger in 2′. Anamnestisch liess sich ermitteln, dass diese Anomalie congenital war. Im dritten Falle, einer 25jährigen Person, fand sich neben einer ähnlichen Bildungsanomalie des rechten Opticus: sehr grosse Papillen mit unregelmässiger, nach unten ausgezogener Gestalt und tiefer Excavation der unteren Hälfte des Opticus — bei sonstiger Integrität des übrigen Fundus — linksseitiges Colobom des Tractus uveae et retinae, ein Beweis, dass es sich hier auch rechts um eine Entwickelungsanomalie handelt. S war übrigens r. = $^{2}/_{3}$, l. Finger in 16′. Der vierte Fall (19jährige) betraf einen exquisiten Microphthalmus mit ebenfalls mangelhafter Entwickelung der unten stark excavirten Sehnervenhälfte und hochgradiger Amblyopie (Finger in 5′ und fast vollständiger Defect des oberen inneren Quadranten).

Diese vier Fälle stellen verschiedene Stadien der Hemmungsbildung des

Sehnerven dar, der bekanntlich in einer gewissen fötalen Periode in der Nähe der Sclera an seinem unteren Theil rinnenartig vertieft ist, um als Leitgebilde den intrapapillären Gefässen zu dienen. Hat nun die Entwickelungshemmung stattgefunden, bevor es zu einer ringförmigen Vereinigung gekommen ist, so muss die Papille eine nach hinten und unten zurückgezogene Fläche bilden und die Centralgefässe, die wegen mangelnden Materials nur theilweise in Sehnervensubstanz eingebettet sind, auch nur theilweise an ihrer normalen Stelle gesehen werden.

---

7) **Bericht über ein sechstes Hundert Staarextractionen** von H. Knapp in New-York. S. 378—400.

Auf 89% „guter“ Erfolge (S v. 1—$^1/_{10}$) 10% Verluste und 1% mittelmässiger Erfolge (S = $^5/_{200}$). 76 davon waren reife Staare mit 72 guten, 1 mittelmässigen Resultate und 3 Verlusten; 3 unreife wurden alle gut; 9 überreife hatten 3 Verluste und 4 volle Erfolge, und 12 complicirte hatten auf 8 volle Erfolge 4 Verluste. 80 Mal war der Operationsverlauf glatt, und in diesen Fällen 77 volle Resultate und 3 Verluste; 20 Mal mit Zufällen und davon 7 Verlusten, 12 vollen und 1 mittelmässigen Erfolge. Ausser den 10 Verlusten (3 Mal totale Hornhautvereiterung, 5 Mal Glaskörpereiterung und 2 Mal Cyclitis) ging noch ein Auge durch sympath. Ophth. nach Ausbruch der Iridocyclitis auf dem operirten Auge zu Grunde. Die übrigen Unregelmässigkeiten der Heilungsvorgänge waren: verzögerte Wundschliessung 1 Mal, Wiedereröffnung der Wunde 3 Mal, Nachblutung 8 Mal, cystoide Narbe 1 Mal, Iriseinklemmung 8 Mal, Iritis 10 Mal, einfache Hyalitis 2 Mal und einfache Capsulitis 1 Mal. — In allen Fällen wurde die v. Graefe'sche Linearextraction gemacht, in den ersten 34 Fällen ein viereckiges Kapselstück excidirt, in den übrigen die Kapsel an der Peripherie, entweder durch eine horizontale oder durch eine T förmige Incision geöffnet. Nachoperationen waren 39 erforderlich, von denen 13 auf die erste Kategorie von 34, 26 auf die nach der letzten Methode operirten 66 fielen; die relative Häufigkeit würde also mit Rücksicht auf die zweifellos noch nothwendig werdenden Nachoperationen der mit peripher. Kapselspaltung Extrahirten für letztere viel grösser ausfallen. Die Nachoperation wurde nur in einem Falle mit einem v. Graefe'schen Staarmesser sonst mit einer als zweckmässig ermittelten einschneidigen Nadel (also eigentlich einem feinen Sichelmesser. R.) durch Ausführung des erwähnten T förmigen oder selbst eines Kreuzschnittes gemacht; Entleerung von hum. aq. ist bei diesem Verfahren streng zu meiden. Andere Nachoperationen waren nicht vorgekommen.

Bei einer kritischen Prüfung der von ihm geübten Extractionsmethode vertheidigt K. zunächst das Princip der linearen Wunde, verwirft aber die Excision eines Kapselstückes, die leicht Einklemmungen von Kapselstücken in die Wunde und Verunreinigungen derselben, vor Allem eine wesentliche Vergrösserung des Extractionskanals und des Wundreizes bewirke; das wichtigste Princip müsse möglichst geringe Verletzung der Kapsel sein, deren Oeffnung aber nur zum leichten Lichtenaustritt ausreichen solle und namentlich müsse die Berührung der Kapselzipfel mit der Cornealwunde oder Iris verhütet werden; bei der centralen Kapselöffnung sei dies nicht immer möglich und deshalb verrichtet K. seit länger als in Jahresfrist die periphere Kapseleröffnung. Die lineare Kapselwunde darf indess auch nicht zu klein sein, damit der Staar leicht austritt und die Kapselwunde selbst ohne entzündliche Zustände der Kapsel zu erzeugen, in der ersten Nacht sich schliesst.

Der wesentlichste Vortheil dieser Methode liegt darin, dass in dem geschlossenen Kapselsacke selbst erhebliche Mengen von Rindenresten ohne Reizzustände zu erzeugen sich resorbiren. Als Nachtheile der peripher. Capsulotomie sind indess die vom Verf. häufiger beobachteten Adhaesionen zwischen Kapsel und Cornealnarbe, theils an den Wundecken, theils auch im Centrum zu erwähnen. Gegen diese vordere Kapselsynechie, mit der übrigens weder Protrusion, noch cystoide Narbenbildung, noch Reizzustände verbunden waren, wurde mit Erfolg die Kapselspaltung angewandt.

---

8) **Zwei Fälle von beiderseitiger Cataracta diabetica, operirt durch Suction, nebst einigen Bemerkungen über dieses Operationsverfahren und die Genese der diabetischen Cataracta** von Dr. Jany in Breslau.

Der erste Fall betrifft einen 17jährigen Diabetiker mit 5,6%, der zweite eine 22jährige mit 6,4% Zucker im Urin. In beiden Fällen wurde die Suction nach 2, in Abständen von wenigen Tagen ausgeführten Discisionen, von denen die zweite Discision jedesmal sehr energisch die Linsenmassen durchwühlte, mittelst des von Pridgin Teale angegebenen Saugapparates verrichtet; die mittelst der broad needle 2 Mm. vom Scleralbord entfernte verticale Cornealwunde war 3—4 Mm. gross. Dreimal wurde ein vollkommenes Resultat erreicht (S $^1/_2$ und 2 Mal = 1) beim 4. Auge, wo wegen Glaskörpereintritts in die Wunde auf die vollständige Entfernung der Linsenmassen verzichtet werden musste, trat ausser Synechia ant. Pupillarverschluss ein, gegen welchen dann 4 Monate später Iridectomie mit Durchschneidung der Pupillarschwarten (S. Finger in 4 Meter) gemacht wurde.

Als Ausgangspunkt dieser übrigens stark gequollenen Cataracten erwies sich die hintere Polargegend und Verf. vermuthet desshalb, dass die „trübende Ursache im Uvealtractus" gelegen. Vf. verkennt zwar die Gefahren der Suction gegenüber der linearen Extractionsmethode nicht, glaubt aber, dass jene schneller zum Ziele führe. (Das Minimum der Heilungsdauer war 22 Tage und ausserdem 3 Operationen! Rf.) Er empfiehlt, abweichend von Critchet, stets à deux temps zu operiren, hebt ferner die Nothwendigkeit einer ausgiebigen Kapsel-Discision hervor und warnt endlich vor Verletzungen der Zonula und der Iris, welche letztere sehr leicht beim Saugen in die Curette hineingezogen werden kann. Dr. Landsberg (Görlitz).

II. Annales d'Oculist. par Warlomont, Tome LXXXII, 1—2. Juli-August 1879.

1) **Ueber Sehnervenentzündung bei Hirnleiden** von Dr. Parinaud, p. 1—77.

Der Verf. giebt in dieser umfangreichen Arbeit eine Discussion der bisherigen Theorien, neue Beobachtungen und Experimente und zieht daraus seine Schlussfolgerungen. a) Beobachtungen: 1) Bei einer 12jährigen bestand Hydrocephalus, welcher einen Hirntumor vortäuschte. Doppelseitige Neurit. opt. mit Netzhautblutungen. — Die Ventrikel sind erweitert durch beträchtliche Flüssigkeitsanhäufung. Die Hirnsubstanz ist ganz erweicht, aber sonst nicht verändert. Hydrops des subvaginalen Raums des Sehnerven und Erweiterung der äusseren Scheide. 2) Grosser Tumor des Kleinhirns bei einem 14jährigen Knaben. Doppelseitige ausgesprochene Neurit. opt. mit fast normaler Sehkraft. Hydrocephalus und ödematöse Erweichung der Hirnsubstanz. 3) Enormer Tumor des linken Stirnkeilbeinlappens bei einer 37jährigen. Keine Neuritis

optica, kein Hydrocephalus. 4) 7jähriges Mädchen, blind, mit doppelseitiger Stauungspapille. Multiple Tuberkel des Hirns und Hydrocephalus. — Verf. erklärt starken Hydrops ventriculorum für das nothwendige Mittelglied zwischen Tumor cerebr. und Neurit. opt.[1] Der subvaginale Raum communicirt nicht mit dem Arachnoïdalraum, — der nach Virchow in jenen pathol. Fällen immer leer ist, — sondern mit den Subarachnoïdalräumen. 5) Schädelbruch bei einem 9jährigen. Leichte Trübung der Papillen. Beträchtlicher Bluterguss in die Maschen der Pia mater, Hirn und Bulbus continuirlich umhüllend. Das coagulirte Blut ist eingedrungen in den 4. Ventrikel und den Subvaginalraum der Sehnerven. Der Arachnoïdalraum ist frei von Blut. b) Experimente: 1) Unter constantem Druck wird lösliches berliner Blau in die Schädelhöhle des Kaninchens gespritzt. Erweiterung der Netzhautvenen und Hyperhämie der Papille im Beginn des Versuches. Man lässt die Hgsäule auf 0 fallen, die Venenerweiterung persistirt. In dem Augenblick, wo das Thier von Convulsionen ergriffen wird, vermindert sich das Caliber der Netzhautgefässe beträchtlich, obwohl das Gehirn zur Zeit unter hohem Druck steht. Die gefärbte Flüssigkeit ist in die Ventrikel eingedrungen, in den Subarachnoïdalraum und die Scheide der Sehnerven. Der Arachnoïdalraum enthält nichts davon. 2. Injection von Wasser unter constantem Druck in die Schädelhöhle eines Hundes. Rasche Absorption der Flüssigkeit und Speichelfluss. Keine Netzhaut-Hyperhämie, wohl aber Anhämie gegen das Ende des Versuches.

c) Schlussfolgerungen. Die verschiedenen intracraniellen Affectionen bewirken Stauungspapille nur, wenn sie sich mit Hydrocephalus verbinden. Bei der acuten Meningitis besteht keine Beziehung zwischen der Heftigkeit der Entzündung, dem Sitz der Ausschwitzung, der Erkrankung der Hirnsubstanz und zwischen der Veränderung der Papille, die ihrerseits immer gleichzeitig vorkommt mit Erguss in die Ventrikel. Bei den Hirntumoren kommt dem Sitz und dem Umfang derselben nur eine secundäre Bedeutung zu. Die Stauungspapille kann fehlen bei grossen Geschwulsten und vorkommen bei kleinen, wenn dieselben sich mit Hydrocephalus verbinden. Um Stauungspapille hervorzubringen, muss der Hydrocephalus beträchtlich sein und in den Wänden des Schädels einen genügenden Widerstand finden, so dass der intracranielle Druck ansteigt. Die verschiedenen Theorien, durch welche man die Einwirkung des intrakraniellen Drucks auf die Papille erklärt hat, sind ungenügend. Diejenige, welche die Veränderung der Papille auf venöse Stauung zurückführt, steht im Widerspruch mit der klinischen Beobachtung, wie mit den Resultaten des Versuches. Es giebt keine unmittelbare Beziehung zwischen dem intracraniellen Druck und der Circulation des Augengrundes. Die Theorie der Stauungspapille durch Migration, bei welcher man eine Zurückdrängung der Hirnrückenmarksflüssigkeit oder der entzündlichen Exsudate von der Schädelhöhle bis in die lamina cribrosa und bis in die Papille zulässt, durch Vermittelung des subvaginalen Raums oder des Sehnerven selber, ist zwar mehr in Uebereinstimmung mit der Beobachtung, aber doch nicht frei von Einwendungen. Man hat der in den subvaginalen Raum ergossenen Flüssigkeit eine übertriebene Bedeutung beigelegt. Die Neuritis optica könnte entstehen, auch wenn dieser Raum nicht bestände. Der intracranielle Druck scheint für sich allein ungenügend, um auf der Papilla optica deutlich zu werden. Hydrocephalus erzeugt Stauungspapille nur durch

[1] Für eine Entdeckung kann das nicht ausgegeben werden. Vgl. u. A. das hinlänglich bekannte Werk von Leber über Krankh. der Sehnerven und der Netzhaut, 1877, p. 786.

das Oedem der Hirnsubstanz, welches er hervorruft. Das Oedem des Sehnerven ist von derselben Natur, wie das des Gehirns. Es ist die Folge der Lymphstauung, welche durch Ventrikelerguss erzeugt wird. Das Lymphgefässnetz des Sehnerven ist eine Dependenz von dem des Gehirns. Es ist natürlich, dass der Sehnerv die Wirkungen des Hydrocephalus verspürt, genau so wie das Gehirn selber. Die histologischen Veränderungen liefern mächtige Beweisstücke zu Gunsten dieser Anschauungsweise. Man kann auch keinen Einwand dagegen finden in den entzündlichen Veränderungen, welche sich im Laufe der Zeit einstellen; die nämlichen Veränderungen beobachtet man auch bei dem passiven Oedem anderer Theile des Körpers. Die Stauungspapille (oder besser gesagt das Oedem des Sehnerven) liefert keine specielle Indication über den Sitz oder die Natur der ursächlichen Hirnerkrankung; sie hat nur eine Bedeutung, sie beweist die Anwesenheit von Hydrocephalus und Hirnödem.

2) **Naevus angiektodes der Orbita, bis auf den Nasenrücken reichend, geheilt durch Electrolyse** von Dr. G. Martin (de Cognac).

$1\frac{1}{2}$jähriges Kind in 7 Sitznngen, 6 Leclanché'sche Elemente. Heilung nach 3 Jahren constatirt.

3) **„Reflectorische" Keratitis nach einer Verletzung der Orbitalgegend derselben Seite** von Dr. Brière in Havre.

Ein Capitain war vom Pferde geschleift worden. Bewusstlosigkeit, Nasenbluten. Rechts Lid-Bindehautecchymose etc. Nach 4 Tagen Exfoliation der rechten Hornhautmitte. Die übrige Hornhaut ist empfindlich. Heilung.

4) **Ueber die erworbenen Störungen des Farbensinns** von Prof. Nuel de Louvain.

Die erworbenen Veränderungen des Farbensinns sind gefährlicher für den Betrieb der Eisenbahnen etc. als die angeborenen.[1] Die ersteren können anfangs nicht mit Holmgren's Probe ermittelt werden.

Ein Eisenbahnarbeiter wurde rechts blind, Sehnerv bleich. Besserung. Nach 1 Jahre aber Gesichtsfeld beschränkt und Fehlen des Farbensinns. Bald auch links Roth-Grün-Blindheit und Gesichtsfeldeinengung, $S = \frac{1}{3}$. Im Beginn dieser Periode hat er ein grünes Signal für ein rothes aufgestellt und nur mit Mühe den Fehler noch corrigirt. Fortschreitende Ophthalmoplegia externa und überhaupt nach unten fortschreitende, oben heilende Lähmung sämmtlicher Hirnrückenmarksnerven. Die Daltonisten haben gelernt, einigermassen nach der verschiedenen Lichtintensität die verschiedenen Signale zu unterscheiden. Wer plötzlich seinen Farbensinn verliert, ist in dieser Beziehung ganz hilflos. Jedes Mal, wo der Arzt eine erworbene Farbenblindheit vermuthet, muss das Farbengesichtsfeld aufgenommen werden. Man kann auch die numerische Bestimmung des Farbensinns nach Donders machen. Dass man hier Farbennamen sich sagen lässt, schadet nichts, da die Betreffenden ja einen normalen Farbensinn besessen hatten.

5) **Physiologie der Schrift** von Dr. Javal. Fortsetzung.

[1] Eine Ansicht, zu der auch wir bereits wiederholt uns bekannten. H.

III. Recueil d'Ophth. de Galezowski. August 1879.

1) Syphilitische Orbitalgeschwülste von G.

Das linke Auge einer 52jährigen zeigt Ptosis, ist vollkommen unbeweglich, etwas hervorragend; S herabgesetzt, Pupillen umgeben von einer leichten Suffusion. Kopfschmerzen. Heilung durch Jodk. und Hg. — Ein 12jähriger Knabe, dessen Vater vor 13 Jahren sich eine Infection zugezogen und noch jetzt exulcerirte Drüsen zeigt, leidet an Kopfschmerz, Betäubung, Erbrechen; wenige Tage darnach Doppeltsehen und Protrusion des linken Auges, das fast unbeweglich ist. Heilung durch Jodk. (0,5 täglich). — Eine 37jährige zeigt Protrusion des linken Auges, mit Lähmung des Abducens, Verdickung des Orbitalrandes. Kerat. punct. Heilung. — Die seltene gummöse Infiltration der Tenon'schen Kapsel bewirkt Exophthalmie und bildet eine Art von hartem Ring am hinteren Rande des Tarsus. Ein Fall (mit Heilung) wird mitgetheilt. Schlussfolgerungen: Die syphilitischen Orbitaltumoren entwickeln sich meist rasch, in wenigen Tagen oder 1—2 Wochen. Sie sind meist von Periorbitalschmerz begleitet, mitunter von Nausea. Die Lähmung einiger oder der meisten motorischen Nerven des Auges folgt bald; der Sehnerv wird selten und spät betheiligt; einseitige Atrophie der Papillen kann den Ausgang bilden. Die Peri- und Exostosen sind selten auf die Orbita beschränkt. Iritis, Choroïd., Ret., zuvor oder gleichseitig entwickelt, giebt sichere Aufschlüsse über die Ursache. Orbitaltumoren kommen ebenso bei ererbter wie bei erworbener Lues vor.

---

2) Ueber Heufieber und die davon abhängige Bindehautentzündung von Dr. Giffo.

Die Eingangspforte des Uebels ist die Nase (duct. nasolacr.), aber Schnupfen wie Fieber können verschwinden, während die Bindehautentzündung zurückbleibt. Jucken, Thränen, Lichtscheu sind die Symptome dieser catarrhalischen Bindehautentzündung. Adstringentien sind machtlos; Eserin wirksam, Pilocarpin langsamer, aber ohne die lästigen Nebenerscheinungen des Eserin. — Ein 32jähr. leidet seit 7 Jahren daran; alljährlich, nach den ersten 3—4 heissen Sommertagen beginnt ein höchst lästiges Niessen, Schnupfen. Dieses schwindet, die Bindehautaffection persistirt.

---

3) Verletzungen der Binde- und Hornhaut durch „Crachement du fusil gras" von Dr. Frank Fournet.

Es handelt sich um Pulverkörner, die nach dem Abfeuern auf der Vorderfläche der Cornea gefunden worden. Schlechte Construction der Patrone ist die Ursache.

---

4) Verletzung des Auges von Dr. Yvert (Fortsetzung). —

In dem referirenden Theil findet sich ein Bericht über die im Centralbl. erschienene Arbeit von Prof. H. Cohn über die Endausgänge der Drainage. Zu C.'s Satz: „Die Drainage ist gefahrlos" macht der Ref. (Parent) die folgende Anmerkung: „diese Schlussfolgerung kann schwerlich zugelassen werden, wenn man beobachtet hat, dass in Paris mehrere Operateure gezwungen waren, drainirte Augen, welche eine sympathische Entzündung veranlasst hatten, zu enucleiren." H.

IV. Recueil d'Ophthalm. von Galezowski. Sept. 1879.

1) Amblyopie méridienne par le Dr. Cuignet (de Lille).

„Es existirt H., besonders ausgesprochen in einem Meridian, mit einer gewissen Amblyopie für Verticallinien.“ (Wir ziehen es vor, für diesen Zustand den seit Donders bekannten Namen beizubehalten.)

---

2) Vision rouge von demselben.

Eine Flamme, durch einen grossen Hornhautfleck betrachtet, erscheint röthlich.

---

3) Ein Fall von Atrophie der Sehne des Internus, constatirt bei der Vornähung von Dr. Mengin.

Beobachtet bei alter Divergenz. (Das Factum ist keineswegs bisher unerwähnt geblieben, sondern wohl bekannt, wiewohl selten. Vgl. Klin. Beob. aus der Augenheilanstalt. Wien 1874 p. 83 „Die Sehne der r. Extern. ist auf $^1/_5$—$^1/_6$ ihrer Breite verschmälert. Die beiden Nähte müssen hintereinander durch die Sehne geführt werden.“)

---

4) De la persistance du cordon hyaloïdien par le Dr. Frank Fournet.

Ein Soldat mit S = $^1/_6$ r, = o l. zeigt beiderseits einen von den Papillen nach vorn gehenden Strang, der sich, ehe er die Linse erreicht, in feine Fäden auflöst. Rechts ist regelmässige Pulsation des Stranges sichtbar. Ein zweiter Fall zeigt einseitige Blindheit, weisse Papilla; von hier geht ein Strang aus, zum Centrum der Linsenhinterfläche, wo er mit glänzendem Knopf endigt. „Wenn Circulation erhalten ist, dann ist der Strang nicht fadenförmig; sondern 1—1,5 Ctm.“ [Dies erscheint unverständlich. Rechnet man selbst hierher die mehr taschenförmigen Bildungen in der Axe des Glaskörpers, die auch mit glänzend weissen Knopf nach vorn endigen und nach hinten mit der Papille zusammen hängen können, und die wiederholentlich mit Entozoen verwechselt wurden, so dürfte doch auch für diese eine Breite von 15 Mm. kaum annehmbar erscheinen.]

---

5) Ueber das Rothsehen der Staaroperirten von Dr. Galezowski.

„Einige Staaroperirte beklagen sich darüber, entweder immer oder unter bestimmten Bedingungen der Beleuchtung, einen rothen Glanz auf den Gegenständen zu sehen, welche sie fixiren wollen, ganz besonders wenn sie ihren Blick nach der dunklen Partie des Zimmers wenden. Bis jetzt konnte ich noch keine Erklärung finden. Vielleicht ist es Perception des Sehroths durch das Auge selber.“

---

6) Du traumatisme etc. par le Dr. Yvert (Fortsetzung). — Thèses de Paris (26./5.—6./8. 1879).

Giffo, Heufieber; Quioc über aequatorielle Kapselspaltung bei der Staaroperation; Dubois, Hemeralopie; Jacob, Bindehautentzündung durch Leukorrhöe; Batut, Melanosarcom des Auges; Briolat, Subconjunctivalluxation der Linse; Coiffier, klinische Indicationen von Seiten der Pupille; Parenteau, angeborene Erblindung; Thau, Bindehautgeschwülste.

V. Zehender's Monatsbl. f. Augenheilkunde. Augustheft 1879.

1) **Ueber die Brechungscoefficienten und die chemische Beschaffenheit cataractöser Linsensubstanz** (Forts. Vergl. C. 1877 p. 236) von W. Zehender, C. Mathiessen und O. Jacobsen.

„Während früher als Durchschnitt in 50 cataractösen Linsen 7 % Cholestearin gefunden, so steigt der stärkste Gehalt diesmal nicht über 2,75% und findet sich in der normalen Linse in Minimo 2,11% vertreten. Hiernach ist unsere frühere Annahme, wonach durchsichtige Linsen cholestearinfrei sein sollen, widerlegt. . . . Man kann . . . den Gedanken nicht abweisen, dass verschiedene Cataractformen vorkommen, von denen ein Theil stark cholestearinhaltig, ein anderer Theil wenig oder gar nicht cholestearinhaltig ist.[1] — Die Kernsubstanz enthielt dreimal soviel Cholestearin als die Corticalis, wodurch die an sich schon sehr wahrscheinliche Annahme, dass das Cholestearin nicht ein durch die Nahrungssäfte der Linse zugeführter fremder Bestandtheil, sondern ein Umsetzungsproduct der eiweissstoffigen Linsenfasersubstanz sei, volle Beglaubigung findet. Der Brechungsindex cataractöser Linsensubstanz ist [selbstverständlich] höher als der der normalen (1,3867 für die Rinde einer normalen jugendlichen Linse, 1,403—1,4154 für den Kern). Hieraus erklärt sich die seltene, im höheren Alter erworbene Kurzsichtigkeit.

---

2) **Ueber die Erfolge der keratoplastischen Versuche** von Dr. Dürr. (Vgl. C. 1877, p. 211.)

„Es ist gewiss ein sehr dürftiges Resultat auf 13 Operationen einen halben Erfolg (mit + $2^1/_2$" J. 24, bei Hornhauttrübung nach Staaroperation) zu erzielen."

---

3) **Totale Zerreissung der Musc. levat. plp. sup.** von Demselben.

Ein 4jähriges Kind hatte sich durch Fall auf eine Mistgabel verletzt. Bulbus intact. Aus dem r. oberen Augenlid ragt ein braunrother Wulst hervor. Er lag in einer Wunde in halber Höhe des Lides, unterhalb des Foramen supraorb. Die Wunde hatte eine Länge von 6 Mm., befand sich 13 Mm. oberhalb des Lidrandes und begann 14 Mm. vom oberen Thränenpunkt. Es war der Muskelbauch des Levat. plp. sup. Derselbe war vorn abgerissen. Reposition, Resection (4 Mm.), Naht. Heilung. Gleiche Beweglichkeit beider Lider nach 3 Monaten, durch die glatten Muskelfasern. Bei forcirtem Blick nach oben bewegte sich das rechte Lid gar nicht weiter.

---

4) **Pemphigus cj. vulgar. (cachect.)** von Dr. Borysiekiewicz in Wien.

Ein 76jähriger hatte Juni 1878 ein Geschwür des Penis bemerkt, das zunahm; später Geschwüre in der Hüftgegend, an den Vorderarmen, Hals u. s. w. Januar 1879 erkrankte das l. Auge: 1 Ctm. grosse Hautgeschwüre am äusseren wie inneren Augenwinkel, croupöse Conj., kleines Hornhautgeschwür. Auf der Bindehaut bilden sich weissliche, wie diphtheritische Stellen, es tritt vollständiges Symblepharon und Ankyloblepharon ein. Bald erkrankte das r. Auge in ähnlicher Weise mit ähnlichem Ausgang. [In dem Literaturnachweis fehlt der Fall von Pflüger, s. Centr. 1878, p. 163.]

---

[1] Dieses sieht man auch am Lebenden, vom blossen Auge.

5) Neuritis in Folge heriditärer Anlage[1] von Dr. Fuchs.

„Ich habe somit 3 Familien aufgeführt, denen 13 schwachsichtige Personen angehören. Von den meisten derselben ist entweder durch den Befund constatirt oder durch die Angaben der Verwandten wahrscheinlich gemacht, dass es sich um Neuritis mit nachfolgender Atrophie handle. Die Zeit der Erkrankung liegt zwischen dem 21. und 53. Jahre. In den befallenen Familien waren die weiblichen Mitglieder verschont geblieben, obwohl eine derselben die Krankheit auf ihre Kinder übertrug. Die Behandlung war auch in jenen Fällen, wo sie rechtzeitig eingeleitet wurde, von keinem Erfolge begleitet."

---

6) Ein Fall von Duboisintoxication von Dr. Carl.

Nachdem einer 9jährigen, um H. t. zu bestimmen, binnen $^3/_4$ Stunden 3—4 Tropfen einer 1 $^0/_0$ Lösung in den Bindehautsack geträufelt worden, trat nach $^1/_2$ Stunde Trockenheit im Halse, Somnolenz, Delirien auf, was einige Stunden andauerte. [S. oben p. 238.]

Kl. Monatsbl. f. Augenheilkunde von Zehender, Sept. 1879.

1) Amaurosis nach Blepharospasmus von Prof. Schirmer.

A. v. Graefe hat diese zuerst beobachtet. S. sieht jährlich 250 Fälle von Phlykt. (14,5 $^0/_0$ seiner Augenkranken), wobei sich viele heftige und andauernde Lidkrämpfe zeigen, doch nur 2 Mal hat er danach Amaurose eintreten sehen. Spiegelbefund normal, Ausgang günstig.

---

2) Cystöse Erweiterung eines Thränenröhrchens von Dr. Fuchs.

Vorn von Haut, hinten von Schleimhaut bedeckt. 2 Fälle.

---

3) Ein Fall von acquirirtem Nystagmus von Dr. Willbrand.

„Wir sahen:

1) den Nystagmus im 30. Lebensjahre bei vollkommen durchsichtigen Medien ohne fassliche Ursache sich entwickeln;

2) der Nystagmus von Scheinbewegungen des fixirten Objectes begleitet und zuerst bei starken Lichtcontrasten auftreten;

3) denselben anfallsweise sich entwickeln, mit ruhigen Intervallen von verschiedener Zeitdauer, die jedoch nach vielem Experimentiren auffällig kürzer werden;

4) die Anfälle von Zuckungen nach der linken Seite eingeleitet, die alsbald in Oscillationen übergehen, und bei dem Uebergang in letztere, das Auftreten von Scheinbewegungen;

5) nach selbstständigem Schliessen des einen Auges die Oscillationen sich vermehren, und dieselben bei ruhendem Bulbus sofort sich entwickeln;

6) das Vorhandensein eines elastischen Uebergewichtes des M. rect. externus des linken Auges, und des Obliq. infer. beider Augen;

7) das Auftreten der Oscillationen bei jeder Blickrichtung, jedoch auf kurze Zeit unterbrochen durch den Wechsel der Augenstellung und begleitet von Mitbewegungen des Orbicularis corrugator superciliorium beim Betrachten naher Objecte. (Die fortwährende Veränderung der Blickrichtung hindert beim Lesen

---

[1] Der Literaturnachweis ist nicht vollständig. Vergl. Beiträge zur praktischen Augenheilk. III. 1878 p. 75 (Veit & Comp.).

das Auftreten der Scheinbewegung, weil nach jedem Ortswechsel die Bulbi für einen Augenblick in Ruhestellung verharren.)

8) das Auftreten der Oscillationen unabhängig von Willensimpulsen;

9) vorhandene Empfindung der Muskelzuckungen als solcher;

10) das Auftreten des Nystagmus, abhängig von Helligkeitsunterschieden, aber unabhängig von der Qualität des Lichtes;

11) das Gesichtsfeld während der Oscillationen der Bulbi beschränkt, während der Ruhestellung der Bulbi erweitert.“

---

4) **2 Fälle von traumat. Defect des Thränenbeins** von Dr. Dürr.

Ein 40jähriger, der 14 Jahre zuvor einen Rappierhieb in den inneren Augenwinkel erhalten, zeigte eine pralle Geschwulst oberhalb des lig. plp. int. Nach der Eröffnung quoll Nasenschleim hervor; runde Knochenlücke von 6 Mm. Diese schloss sich unter Einspritzung, Drainage, Aetzung; es blieb aber eine Fistel. Der 2. Fall war ähnlich, aber geringer und nicht operativ behandelt.

H.

Referate.

1) **Beiträge zur Anatomie des embryonalen Auges** von N. Lieberkühn. Arch. f. Anat. u. Phys. Anat. Abth. 1879, p. 1—25, mit 2 Tafeln.

Die Cornea bildet sich in folgender Weise: zwischen Hornblatt und Linsenblase befindet sich eine Zellenlage des mittleren Blattes. Aus dieser geht das fasrige Gewebe zugleich mit den Hornhautkörpern und das Endothel hervor. Die elastischen Grenzmembranen sind selbst beim ausgewachsenen Huhn nur dünn und werden erst spät sichtbar. Sie entstehen aus dem mittleren Blatt. Nur das vordere Epithel rührt vom Hornblatt her. Bei verschiedenen Säugethieren kommt eine Mesodermlage zwischen primitiver Augenblase und Ectoderm stets vor, beim Vogelauge ist sie nur selten vorgefunden. Das Glaskörpergewebe schliesst sich der Gruppe der Bindesubstanzen an. Dass seine Zellen überall eingewanderte Blutkörper sind, ist nirgends erwiesen. Die Limitans hyaloidea ist ein Product des Mesoderm: denn sie folgt nicht der secundären Augenblase, sie verlässt sie im Bereiche des Kammes, sie ist neben dem Grenzsaum der secundären Augenblase vorhanden; sie besitzt in ihrem vordern Theil, der Zonula, Spindelzellen. Die secundäre Augenblase besitzt ihren besonderen Grenzsaum, der sich unter Umständen als feine Membran abhebt. Die Gründe, welche bisher für die Ableitung der Linsenkapsel aus dem Ektoderm beigebracht wurden (Kessler), sind unzureichend. Die erste Anlage der Iris besteht aus dem vorderen Rand der secundären Augenblase und dem Gewebe der Kopfplatten. Der Antheil des Mesoderm gliedert sich in Endothel der Hornhaut und eine circuläre Schicht grösserer Zellen, bevor er von der Augenblase erreicht wird. Das Colobom des Huhnes entsteht in folgender Weise: Die nicht verwachsenden Ränder der Augenspalte legen sich gegen das Kopfplattengewebe der Chorioidea um, werden von unregelmässigen Ciliarfortsätzen umfasst und wachsen von der Spalte abgewendet weiter. Das Gefäss der Spalte tritt nicht wie sonst aus ihr heraus. Dass die Zonula sich der Länge nach über die Spalte legt, während die Augenblasenränder ihre eigenen Grenzsäume besitzen, spricht für ihre Herkunft aus dem Mesoderm.

---

2) Ueber Regeneration des Sehpurpurs beim Säugethiere von W. C. Ayres und W. Kühne. Untersuchungen aus dem physiologischen Institute der Universität Heidelberg. Hrsgeg. von Dr. W. Kühne, Prof. u. Director des phys. Instituts. Bd. II. Heft 2. (Heidelberg, Winter.)

„Wir überzeugten uns zunächst, dass eine von allen Lebenszuständen der Gewebe unabhängige Regeneration derselben glücklicher Weise nicht störenden, schwachen Art, wie die von Ewald und mir am Frosche gefundene, auch in der Kaninchennetzhaut existire. Darauf wurde an isolirten Augen festgestellt, dass gleiches Licht in den ersten Minuten schwächer bleichend wirkt, als in wenig späterer Zeit nach dem Tode, dass also eine mit dem Absterben abnehmende Gegenwirkung besteht, während eine totaler Bleichung folgende Regeneration in der Ueberlebenszeit nicht constatirt werden konnte. Bei der Kürze dieser Zeit schien es gerathen nachzusehen, was geschehen würde, wenn die Bleichung im Leben vorgenommen und die ganze erste Ueberlebenszeit mit der postmortalen Regeneration zugelassen worden, und als sich auch jetzt keine solche ergab, das Experiment umzukehren, um den Gang der Regeneration unter den gewöhnlichen Lebensbedingungen kennen zu lernen, nachdem das Licht unter ähnlichen Verhältnissen wie im Tode gewirkt hatte. Wir beleuchteten dazu das Auge entweder während einer die Circulation hemmenden Pressung oder zur Zeit einer Unterbindung sämmtlicher Arterien des Halses und liessen das Blut in der gleich darauf folgenden Dunkelheit wieder zutreten. Dabei hatte uns der Gedanke geleitet, dass das Lebensoptogramm von dem des Ueberlebens durch die Möglichkeit der Entfernung der Bleichungsproducte (Sehweiss) verschieden sei, und dass die Regeneration bei normaler Erhaltung des Ernährungsstromes auf eine der Resorption beraubt gewesene Netzhaut hätte mächtiger wirken können. Wie man sehen wird, hat das Verfahren die Voraussetzung nicht der Zweifel enthoben.

Um die Einsicht in den Regenerationsprocess nach einer anderen Richtung zu fördern, wurde der Einfluss übermässiger und länger dauernder Beleuchtung untersucht, wobei sich Veränderlichkeit der Regenerationszeit ergab, wenn die Bleichung einmal vollkommen geworden; dauernde Belichtung des anderen Auges änderte daran nichts, ebensowenig Unterbrechung der Leitung des Lichtreizes nach Durchschneidung der N. optici.

Endlich haben wir die Frage nach dem secretorischen Charakter der regenirenden Thätigkeit des Retinaepithels in Angriff genommen, indem sowohl der Einfluss des N. trigeminus, wie des sympathicus untersucht wurde, und da wir auf diesem Wege keinen entscheidenden Thatsachen begegneten, zuletzt die Wirkung zweier auf Secretionen wirkender Gifte geprüft, des Atropins und des Pilocarpins. Nachdem von dem ersteren schon im Laufe der vorangegangenen Arbeit kein verzögernder oder hemmender Einfluss bemerkt worden, wurden unsere in anderer Richtung vielfach getäuschten Erwartungen um so mehr durch die Abkürzung der Regenerationszeit übertroffen, welche die Vergiftung mit dem bekanntlich die meisten Secretionen befördernden Pilocarpin erzeugte."

---

3) Herr Prof. Hermann Munk hielt in der Sitzung der Berliner physiologischen Gesellschaft vom 4. Juli 1879 einen ebenso interessanten wie wichtigen Vortrag über die **Physiologie der Sehsphäre der Grosshirnrinde.**

Meine Herren,

Der Fortschritt in der Kenntniss der Grosshirnrinde, über welchen ich

Ihnen heute zu berichten vorhabe, betrifft die Sehsphäre und insbesondere die Sehsphäre des Hundes.

Wie Sie sich von meiner ersten Mittheilung vom März 1877 her erinnern, ist der Ausgangspunkt meiner Untersuchungen die Erfahrung gewesen, dass nach beiderseitiger Exstirpation einer nahe der hinteren oberen Spitze des Hinterhauptslappens gelegenen Rindenstelle A_1 — selbstverständlich hier und in der Folge immer, wenn nach einigen Tagen die entzündliche Reaction und damit die Functionsstörung in der Umgebung der Exstirpationsstellen vorüber — der Hund seelenblind ist, d. h. wohl noch Gesichtswahrnehmungen hat und Alles sieht, aber die Gesichtsvorstellungen, welche er besass, seine Erinnerungsbilder der früheren Gesichtswahrnehmungen, verloren hat, so dass er Nichts kennt oder erkennt, was er sieht. Es ergab sich weiter, dass diese Seelenblindheit mit der Zeit sich verliert, und zwar dadurch, dass der Hund mittels seiner neuen Gesichtswahrnehmungen von Neuem Gesichtsvorstellungen gewinnt; da es ganz in die Hand des Experimentators gelegt ist, ob der Hund gewisse Gesichtsvorstellungen überhaupt wiedergewinnt, und ob dieselben früher oder später sich wieder einstellen, unterliegt es keinem Zweifel, dass der Hund wirklich von Neuem sehen lernt, d. h. das Gesehene kennen lernt. Ich schloss damals aus diesen Erfahrungen, dass an der Grosshirnrinde „ein der Gesichtswahrnehmung dienender Abschnitt, eine Sehsphäre, von grösserer Ausdehnung als die Stelle A_1 existire, dass in dieser Sehsphäre die Erinnerungsbilder der Gesichtswahrnehmungen in der Reihenfolge etwa, wie die Wahrnehmungen dem Bewusstsein zuströmen, gewissermaassen von einem centralen Punkte aus in immer grösserem Umkreise deponirt werden, und dass nach Exstirpation der zur Zeit alle oder die meisten Erinnerungsbilder beherbergenden Stelle A_1 der Rest der Sehsphäre in der Umgebung von A_1 mit neuen Erinnerungsbildern besetzt werde“. Indess vermochte ich diesen Schluss zunächst gar nicht weiter zu stützen, und auch noch in meiner zweiten Mittheilung vom Juli 1877 konnte ich nur entzündliche Erscheinungen, welche unter Umständen an seelenblind gemachten und restituirten Hunden auftreten, dafür geltend machen. Aber in meiner dritten Mittheilung vom März 1878 war ich im Stande, Ihnen gewisse Sehstörungen als regelmässige Folgen der in der Umgebung von A_1 ausgeführten Exstirpationen vorzuführen, Sehstörungen, welche keine andere Deutung zuliessen, als dass mit jeder solchen Exstirpation gewissermaassen ein zweiter blinder Fleck an der Retina des Hundes gesetzt war, jedesmal die Gesichtswahrnehmung für eine circumscripte Stelle der Retina erloschen, der Hund für diese Stelle, wie ich es nannte, rindenblind war. So liess sich die Ausdehnung der Sehsphäre (A) über den ganzen Hinterhauptslappen, die der Falx zugekehrte Seite des Gyrus medialis eingeschlossen, nachweisen. Auch war es mir zweimal gelungen, Hunde, welchen ohngefähr in dieser Ausdehnung die Rinde einer Hemisphäre exstirpirt war, längere Zeit am Leben zu erhalten: beide Hunde waren anfangs auf dem gegenseitigen Auge nicht blos seelenblind, sondern ganz rindenblind, und die Restitution innerhalb vier Wochen ging nur so weit, dass die Thiere beim langsamen Gehen die Hindernisse vermieden, während die Wiederkehr von Erinnerungsbildern sich nicht constatiren liess.

In derselben dritten Mittheilung konnte ich auch für den Affen die Rinde des hier scharf abgegrenzten Hinterhauptslappens als die Sehsphäre nachweisen. Beiderseitige gleiche partielle Exstirpationen hatten regelmässig Störungen der Gesichtswahrnehmung, manchmal auch den Verlust einzelner Gesichtsvorstellungen zur Folge. Einseitige totale Exstirpation der Rinde an der convexen Fläche machte den Affen für die Dauer hemiopisch, rindenblind für die der Verletzung

gleichseitigen Hälften beider Retinae. Endlich durch beiderseitige ebensolche Exstirpation wurde der Affe ganz rindenblind, und selbst in Monaten besserte sich sein Sehen nicht weiter, als dass er beim langsamen Gehen nicht mehr anstiess.

Bin ich auch in meiner vierten Mittheilung vom November v. J. auf die Sehsphäre nicht zurückgekommen, so habe ich dieselbe doch keinen Augenblick aus den Augen verloren. Ihre weitere Verfolgung, mochte sie auch zur Zeit nicht gerade die dringendste Aufgabe in Betreff der Grosshirnrinde sein, bot doch den besonderen Vortheil, dass sie in mehrfacher Hinsicht gewissermaassen die Probe auf das Exempel zu machen gestattete, dass sie die Richtigkeit des Vorgehens, welches zu den eben flüchtig skizzirten Ergebnissen geführt hatte, und die Richtigkeit dieser Ergebnisse selbst prüfen liess durch die Lösung der sich unmittelbar anschliessenden Aufgaben, wie ich sie in meiner dritten Mittheilung bereits angedeutet hatte.

Um das Nächstliegende zuerst zu nehmen, so war mit der beiderseitigen Hemiopie des Affen als Folge der Exstirpation der Rinde eines Hinterhauptslappens die Verbindung jeder Hemisphäre mit beiden Retinae zum ersten Male durch den Versuch erwiesen und die physiologische Bedeutung der partiellen Sehnervenkreuzung im Chiasma der höheren Säugethiere, wie sie auf Grund anatomischer und klinischer Erfahrungen längst vielfach behauptet war, nunmehr durch den Versuch aufgehellt. Aber im Widerspruche damit stand, dass ich beim Hunde jeder Sehsphäre die ganze Retina der entgegengesetzten Seite zugehörig gefunden hatte, da doch Hrn. v. Gudden's Untersuchungen auch für den Hund eine unvollständige Kreuzung der Sehnerven, nur mit beträchtlicherer Grösse der gekreuzten Bündel ergeben hatten. Dieser Widerspruch, welcher mich schon zur Zeit meiner dritten Mittheilung so beschäftigte, dass ich, trotz der gedrängten Kürze dieser Mittheilung, dem Vergleiche der Sehphären des Affen und des Hundes die Bemerkung hinzuzufügen nicht unterliess: „ich habe wenigstens trotz aller Mühe von einer der Verletzung gleichseitigen Sehstörung nie beim Hunde mich überzeugen können", — dieser Widerspruch war also zu beseitigen.

Zweitens hatte ich in den Ergebnissen der Exstirpationsversuche, welche die um A_1 gelegenen Stellen betrafen, den Nachweis des anatomischen Substrates für die Localzeichen der Gesichtsempfindungen gesehen. Denn wenn, sagte ich, „mit der Exstirpation einer zusammenhängenden Rindenpartie immer die Wahrnehmung für eine zusammenhängende Partie der lichtempfindlichen Netzhautelemente ausfällt, so kann es nicht anders sein, als dass die centralen Elemente der Sehsphäre, in welchen die Opticusfasern enden und die Gesichtswahrnehmung statthat, regelmässig und continuirlich angeordnet sind wie die lichtempfindlichen Netzhautelemente, von welchen die Opticusfasern entspringen, derart dass benachbarten Netzhautelementen immer benachbarte wahrnehmende Rindenelemente entsprechen." Demnach galt es nunmehr, die relative Lage der lichtempfindlichen Netzhautschicht einerseits, der wahrnehmenden Rindenschicht andererseits genauer festzustellen.

Was die erste Aufgabe betrifft, so sind mittlerweile einschlägige Versuche schon von anderen Seiten beigebracht worden.

Hr. Nicati hat an jungen Katzen — zwischen Katze und Hund kann hinsichts der fraglichen Verhältnisse kein wesentlicher Unterschied bestehen — die mediane Halbirung des Chiasma ausgeführt und danach constatirt, dass die Thiere sahen. Wie sie sahen, ist nicht ermittelt oder wenigstens nicht angegeben.

Andere Versuche haben die Hrn. Luciani und Tamburini mitgetheilt. Dieselben nehmen, in Folge nicht genügend sorgsamer Untersuchung, das Seh-

centrum des Hundes in der zweiten äusseren Windung (d. i. im Gyrus supersylvius R. Owen) gelegen an, und zwar in einer langen Rindenzone, welche sich von der Frontalregion bis zur Occipitalregion erstreckt. Einseitige Zerstörung dieser Zone oder auch nur ihres parietalen Theiles (welcher in meine „Fühlsphäre des Auges" und meine „Sehsphäre" fällt) sahen sie fast vollkommene Amaurose des gegenseitigen Auges und leichte Amblyopie des gleichseitigen Auges mit sich bringen, von welchen die letztere rasch verschwand, die erstere nur langsam sich besserte. Führten sie die gleiche Operation auch auf der zweiten Seite aus, so fanden sie, auch wenn die Sehstörungen in Folge der ersten Operation sich bereits ausgeglichen hatten, fast vollkommene beiderseitige Blindheit; und diese Blindheit besserte sich nur sehr langsam, so dass noch nach Wochen Sehstörungen bestanden.

Endlich hat hierhergehörige Versuche ganz neuerdings Hr. Goltz veröffentlicht. Hr. Goltz eifert gegen die Angabe der vorgenannten Herren, dass er gleich mir eine vollständige Kreuzung der Sehnerven beim Hunde angenommen haben sollte — ich muss bemerken, dass bis heute von der Kreuzung der Sehnerven bei mir überhaupt gar nicht die Rede gewesen ist —, und er betont, dass er schon 1876 seine „Ueberzeugung" dahin ausgesprochen hat, dass bei Hunden jede Grosshirnhälfte mit beiden Augen in Verbindung steht. Jetzt nun bringt Hr. Goltz zwei Versuche zum Beweise bei. Einem Hunde wurden 5 ^{grm} Rindensubstanz des linken Hinterhauptslappens herausgespült und das linke Auge ausgeschält. Nach 5 Monaten waren die Sehstörungen wesentlich zurückgebildet. Nun wurden $4^1/_2$ ^{grm} des rechten Hinterhauptslappens fortgenommen. Danach war es über 14 Tage hinaus überhaupt zweifelhaft, ob der Hund sah, und erst nach 3 Wochen folgte er der Bewegung der Hand mit dem Auge und dem Kopfe. Ein analoger Versuch an einem zweiten Hunde lieferte ähnliche Ergebnisse.

Sie beachten vielleicht beiläufig, dass Hr. Goltz diese Versuche, bei welchen die Exstirpationen immer am Hinterhauptslappen vorgenommen sind, dort berichtet, wo er gerade die Existenz insbesondere der Sehsphäre bekämpft und die ganze Grosshirnrinde zu dem Sehen in Beziehung setzt. Doch thut das hier Nichts weiter zur Sache. Dass jede Hemisphäre des Hundes mit beiden Augen in Verbindung steht, dafür kann die linksseitige Amblyopie, welche die Hrn. Luciani und Tamburini als die Folge ihrer linksseitigen Exstirpation angeben, als Nachweis nicht gelten; denn diese Amblyopie that sich ihnen nur darin kund, dass die Hunde in der ersten Zeit nach der Operation, mochten beide Augen offen oder das rechte Auge verschlossen sein, langsam und vorsichtig gingen, und das sieht man bei jedem normalen Hunde, welchen man auf ein Auge beschränkt, so lange er sich an diese Beschränkung noch nicht gewöhnt hat. Dagegen ist durch die Versuche von Hrn. Nicati, wie durch diejenigen Versuche einerseits der Hrn. Luciani und Tamburini, andererseits des Hrn. Goltz, bei welchen der linksseitigen Exstirpation später die rechtsseitige folgte und nunmehr neue Sehstörungen am rechten Auge bemerklich waren, jener Nachweis wohl geführt.

Ich bin inzwischen in anderer Weise vorgegangen. Mir kam es darauf an, wenn eine Beziehung jeder Sehsphäre zu beiden Retinae auch beim Hunde bestand, diese Beziehung sogleich genauer zu bestimmen. Dazu bot die totale Exstirpation einer Sehsphäre das Mittel dar, eine Operation allerdings, deren Misslichkeit ich Ihnen schon wiederholt zu erwähnen Gelegenheit gehabt habe. Nicht nur ist die Exstirpation an sich schwierig, weil sie die der Falx zugekehrte Rinde des Gyrus medialis und das ganze hintere Ende der Hemisphäre mit umfassen

muss, sondern es gehen auch, wie bei der grossen Ausdehnung der Verletzung und der Nachbarschaft der Sinus nicht zu verwundern, in Folge von Blutung, Entzündung, Eiterung, Durchbruch in den Ventrikel u. s. w. die operirten Thiere sehr häufig in früher Zeit zu Grunde. Trotz alledem bin ich durch Ausdauer und Uebung der Operation gut Herr geworden, und ich habe nach wohl ausgeführter Exstirpation, bei welcher ich sogar die Rinde auf eine grössere Tiefe als sonst, in der Dicke von 3 ^{mm} und darüber, abgeschnitten hatte, 7 Hunde weit über die Zeit der Verheilung hinaus, bis 13 Wochen am Leben erhalten. Die Ergebnisse aller Versuche stimmten überein und waren, immer unter der Voraussetzung der linksseitigen Exstirpation, im Wesentlichen folgende.

Wenn nach 3—5 Tagen das Fieber vorüber, fällt an dem sich freiwillig gut bewegenden Hunde blos auf, dass er, vor sich hingehend, häufig sich im Bogen linksum dreht; auf besondere Veranlassung dreht er sich auch gut rechtsum, nur stösst er bei solcher Drehung hin und wieder mit der rechten Seite des Kopfes an einen Gegenstand an. Der Hund sieht und erkennt Alles, und, was bei meinen Versuchen immer schon von selber sich versteht, Hören, Riechen, Schmecken, Empfinden, endlich alle Bewegungen sind normal. Hat man dem Hunde das rechte Auge verbunden, so ist Alles ebenso, und von einer Amblyopie ist Nichts zu bemerken. Hat man ihm dagegen das linke Auge verbunden, so bewegt sich der Hund nicht freiwillig, und wenn er durch Hunger und Durst oder durch Lockung zum Gehen veranlasst ist, so geht er langsam mit vorgestrecktem Kopfe, dreht sich sehr häufig im Bogen linksum und stösst auch häufig an Gegenstände mit der rechten Seite des Kopfes an; dabei kennt oder erkennt er Nichts, nicht die Fleischschüssel, nicht den Eimer, nicht den Menschen u. s. f. So erscheint der Hund, so lange man nicht auf besondere Prüfungen verfällt, wie ich es früher von zwei ähnlichen Versuchen angab, linkerseits normalsichtig, rechterseits vollkommen blind; und in den nächsten Wochen ändert sich das Verhalten nur so weit, dass der Hund bei verbundenem linken Auge mit der Zeit immer besser und schliesslich sogar beim langsamen Gehen recht gut die Hindernisse vermeidet, auch einzelne Objecte, z. B. die geschwungene Peitsche, wohl erkennt. Indess verfeinert man die Prüfungen, so zeigt sich sogleich bei der ersten Untersuchung, dass der Hund mit verbundenem linken Auge vor seinem rechten Auge und zu seiner rechten Seite allerdings gar Nichts sieht, dass er aber aufmerkt, sobald man vor seine Nase oder vor sein linkes Auge die Finger, ein brennendes Streichholz, den Peitschenstock und dergleichen bringt, und auch ein wenig das rechte Auge dreht, wenn man die vorgehaltenen Objecte bewegt. Der Hund sieht also mit der äussersten lateralen Partie der rechten Retina. Doch erkennt er das Gesehene nicht; denn nicht blos lassen das Streichholz und der Stock ihn im Uebrigen unbewegt, er greift auch nicht zu, so hungrig und durstig er ist, wenn man Fleisch oder ein Wassergefäss ebendort vorhält. Führt man dann ein Fleischstück und die Wasserschale, nachdem man sie vor dem linken Auge gehalten hat, an den Mund des Hundes und lässt ihn fressen und saufen, so schnappt der Hund fortan zu, wenn man wiederum die Hand, ob mit oder ohne Fleisch, dort vorhält, und dreht sich und schickt sich zum Saufen an, wenn man wieder die Schale oder ein ähnliches Gefäss, ob mit oder ohne Wasser, vor das linke Auge bringt. Das Streichholz und der Stock lassen den Hund auch ferner noch ganz kalt; aber brennt man ihn einmal mit dem ersteren an der Nase, oder schlägt man ihn mit dem letzteren, so zuckt später der Kopf zurück, wenn wieder ein Streichholz, bez. der Stock vor das linke Auge gebracht wird. Wirft man, während man, in der Fütterung des Hundes begriffen, gerade vor diesem

steht, ein Fleischstück, das man vor dem linken Auge des Hundes gehalten, vor eben diesem Auge vorbei, so folgt der Hund ausnahmslos, indem er sich rasch dreht, dem Fleischstücke und nimmt es gut auf, höchstens dass er es einen Moment zu suchen hat. Wirft man dagegen das Fleischstück von derselben Anfangsstellung aus vor dem rechten Auge vorbei, so schaut der Hund verdutzt darein, ohne sich zu rühren, oder sucht vor sich auf dem Boden nach. Alles dies ändert sich dann durch Wochen und durch Monate gar nicht weiter, als dass der Hund mit Hülfe des rechten Auges allein immer freier sich bewegen und desto mehr Objecte kennen lernt, je öfter und je länger man sein linkes Auge verbunden hält und sich mit ihm beschäftigt.[1]

Damit wäre dargethan, dass die äusserste laterale Partie der Retina nicht der gegenseitigen Sehsphäre zugehört, bliebe nicht das Bedenken, dass doch möglicherweise die volle Exstirpation dieser Sehsphäre nicht gelungen wäre. Das Bedenken zu beseitigen, kann man die Exstirpation noch grösser, besonders nach vorn und nach aussen und unten ausgedehnter vornehmen, in welchem Falle man dasselbe Resultat erhält; oder man kann später noch eine einfache kleine Exstirpation hinzufügen, die der lateralen Partie der rechtsseitigen Sehsphäre, eine Operation, deren Bedeutung für die vorliegende Frage die Folge ergeben wird. Indess ist überhaupt gar kein neuer Versuch nöthig; denn die Widerlegung des Bedenkens übernimmt unser in Rede stehender Versuch selber, wenn wir nur auch noch das linke Auge so genau wie das rechte untersuchen. Da finden wir, dass, so viel von der rechten Retina der linken Sehsphäre nicht zugehört, gerade so viel von der linken Retina eben dieser Sehsphäre zugeordnet ist. So normalsichtig unser Hund auf dem linken Auge anscheinend ist, er sieht, wenn ihm das rechte Auge verbunden ist, keinen Gegenstand, den man vor seiner Nase oder seinem rechten Auge hält oder dort bewegt, und er merkt erst auf, wenn der Gegenstand vor das linke Auge gekommen ist. Und wechselt man mit dem Verbinden des rechten und des linken Auges ab, so ist es überraschend zu sehen, wie genau der Defect des Gesichtsfeldes des linken Auges in Lage und Ausdehnung dem Reste des Gesichtsfeldes des rechten Auges entspricht. Auch giebt sich der linksseitige Defect schon im Groben darin kund, dass unser Hund mit verbundenem rechten Auge, wenn man Fleischstücke wirft, die man vor seinem linken Auge gehalten, diesen nur folgt, wenn sie an dem linken, nicht aber, wenn sie an dem rechten Auge vorbeigegangen sind. Durch Wochen und durch Monate erhält sich dann der Defect des linken Auges ganz unverändert: während der Hund mit der äussersten Partie seiner rechten Retina allmählich wieder die Objecte kennen lernt, bleibt er unverändert rindenblind für die äusserste Partie der linken Retina.

Es ist also jede Retina zum grössten Theile mit der gegenseitigen Sehsphäre und nur zu einem kleinen Theile, nämlich mit ihrer äussersten lateralen Partie, mit der gleichseitigen Sehsphäre in Verbindung. Die letztere Partie ist, nach dem Gesichtsfelddefecte des einen und dem Gesichtsfeldreste des anderen Auges zu schliessen, bei den verschiedenen Hunderacen von etwas verschiedener Grösse und zwar, wie mir aufgefallen ist, dort grösser, wo die Divergenz der Augen geringer ist; aber auch in den günstigsten Fällen dürfte sie nicht mehr als etwa ein Viertheil der Retina ausmachen.

An die Lösung der zweiten Aufgabe bin ich ganz systematisch mit partiellen Exstirpationen der Sehsphäre gegangen, habe — immer bei anderen Hunden — die einen Male die innere, die anderen Male die äussere, weiter die

[1] Darf man dies als Uebung einer an sich mangelhaften Se. bezeichnen? H.

vordere und dann wieder die hintere Hälfte der Sehsphäre fortgenommen, habe dazu kleinere Exstirpationen im Bereiche der Sehsphäre gemacht und habe jedesmal die Sehstörung möglichst genau zu bestimmen mich bemüht. Die Ergebnisse der gleichartigen Versuche kamen überein, und die der ungleichartigen reihten sich gut aneinander; ich stelle die wesentlichsten zusammen, indem ich immer die linke Hemisphäre als von der Exstirpation betroffen annehme.

Ist die innere oder mediale Hälfte der Sehsphäre exstirpirt, so bewegt sich der Hund, wenn das rechte Auge verbunden ist, ganz ungenirt, er sieht und erkennt aller Orten Alles in normaler Weise, und geworfenen Fleischstücken, sie mögen am rechten oder am linken Auge vorbeigegangen sein, folgt er sehr gut und gerade so gut wie ein unversehrter Hund. Hat man dagegen das linke Auge verbunden, so bewegt sich der Hund von freien Stücken nur wenig und immer nur langsam, auch bevorzugt er auffällig die Linksdrehung, und manchmal, besonders wenn er rechtsum sich zu drehen veranlasst ist, stösst er mit der rechten Kopfseite an. Wirft man Fleischstücke, so folgt der Hund blos dann gut, wenn der Wurf am linken Auge vorbei erfolgte, während er gar keine Bewegung macht oder höchstens vor sich auf dem Boden nachsieht, wenn das Fleischstück am rechten Auge vorüberging. Nähert man ein Fleischstück dem rechten Auge von seiner rechten Seite her, so fällt es auf, wie spät der Hund es erst bemerkt, aber er folgt danach der Bewegung gut mit dem Auge und dem Kopfe, so dass er das Fleischstück nicht aus dem Gesichte verliert. Nähert man umgekehrt das Fleischstück von der linken Seite her, so bemerkt es unser Hund so früh wie der normale Hund, aber er folgt dann der Bewegung nur eine Weile gut, und plötzlich ist ihm das Fleischstück verschwunden. Nähert man ein brennendes Streichholz oder die Peitsche von der linken Seite her, so merkt der Hund auf und zuckt auch meist sofort zurück sobald nur überhaupt das Bild auf der Retina entsteht; dagegen kann man dieselben Objecte von der rechten Seite her ganz nahe an das Auge heran und sogar etwas vor das Auge bringen, und der Hund bleibt unbewegt. Und so kann man weiter noch durch Fleisch und andere Objecte, welche man vor dem ruhig liegenden Hunde an verschiedenen Orten niederlegt, sicherstellen, dass der Hund kein Object sieht, dessen Bild auf der inneren Hälfte seiner rechten Retina entsteht, während er Alles sieht und meist auch gut erkennt, das auf der äusseren Hälfte derselben Retina sich abbildet. In Monaten ändert sich Nichts, als dass der Hund mit verbundenem linken Auge mit der Zeit immer freier sich bewegt.

Ist nicht die ganze innere oder mediale Hälfte der Sehsphäre exstirpirt, sondern blos etwa ihr innerstes Drittheil — noch nicht der ganze in den Gyrus medialis fallende Theil der Sehsphäre —, so ist Alles nahezu ebenso. Nur bewegt sich der Hund mit verbundenem linken Auge von vornherein sichtlich freier, und er folgt auch dem Fleischstücke, das man am rechten Auge vorbeiwirft, erst eine Weile mit dem Kopfe, ehe er es verliert, oder dreht sich sogar ein wenig rechtsum und fängt an seiner rechten Seite zu suchen an. Bei der genauen Prüfung mittels vorgehaltenen oder vorgelegten Fleisches habe ich mich hier wiederholt deutlich zu überzeugen vermocht, dass die rindenblinde mediale Partie der Retina nicht bis zur Mitte der Retina sich erstreckte.

Ganz anders sind die Beobachtungen, welche man macht, wenn die äussere oder laterale Hälfte der linken Sehsphäre exstirpirt ist. Zunächst ergiebt sich bei verbundenem rechten Auge Alles gerade so, wie wenn die ganze linke Sehsphäre exstirpirt wäre: der Hund sieht keinen Gegenstand, der vor seiner Nase oder seinem rechten Auge sich befindet, die äusserste laterale Partie

der linken Retina ist rindenblind. Verbindet man dann das linke Auge, so sieht der Hund die Objecte, welche man vor seine Nase oder sein linkes Auge bringt, sehr wohl, nur erkennt er sie nicht, und er sieht auch Alles und erkennt es meist, was an der rechten Seite des rechten Auges sich befindet. Aber wenn man, während der Hund das rechte Auge ruhig hält, diesem Auge von vorn und etwas von links her Objecte nähert oder die Objecte so vor dem Hunde hinlegt, dass ihr Bild auf der inneren Partie der lateralen Hälfte der Retina entsteht, so sieht der Hund die Objecte nicht. Die Lücke, welche demnach unser Hund inmitten des Gesichtsfeldes seines rechten Auges hat, und welche er für die Dauer behält, giebt sich auch in der ersten Zeit ganz im Groben kund, wenn das linke Auge verbunden ist. Bewegt man nämlich ein Object, nachdem der Hund aufgemerkt hat, mässig rasch von rechts nach links oder von links nach rechts, so folgt der Hund wohl eine Weile gut mit dem Kopfe, hat dann aber plötzlich das Object aus dem Gesichte verloren. Führt man ferner bei der Fütterung des Hundes die Fleischstücke immer von seiner linken Seite heran und lässt den Hund zuschnappen, so schnappt der Hund regelmässig zu weit nach links, so dass das Fleischstück an seiner rechten Seite bleibt. Wirft man endlich Fleisch bald am rechten, bald am linken Auge vorbei, so folgt der Hund zwar jedesmal, aber ungleich gut: gehen die Fleischstücke am linken Auge vorbei, so dreht sich der Hund rasch linksum, ist sogleich an der richtigen Stelle, an welcher das Fleischstück zu Boden gekommen, und hat dieses im nächsten Momente gefunden; gehen die Fleischstücke am rechten Auge vorbei, so erfolgt die Rechtsdrehung langsam und unzureichend, und der Hund fängt, noch weit von der richtigen Stelle entfernt, das Fleisch zu suchen an. Schon in der zweiten Woche haben diese Abnormitäten sich verloren: offenbar hat das Thier die neue Lücke im Gesichtsfelde durch Erfahrung ebenso überwinden gelernt, wie die normale Lücke des blinden Flecks.

Hat die Exstirpation nicht die ganze äussere oder laterale Hälfte, sondern etwa nur das äusserste Drittheil der linken Sehsphäre betroffen, so ist die äusserste laterale Partie der linken Retina ebenso, wie vorhin, rindenblind, dagegen ist am rechten Auge nunmehr gar keine Abnormität zu constatiren. Es ist also die äusserste laterale Partie der Retina gerade der äussersten lateralen Partie der gleichseitigen Sehphäre zugeordnet, und das an jene äusserste Partie nach innen anstossende Stück der lateralen Retinahälfte gehört dem an die äusserste Partie nach innen angrenzenden Stücke der gegenseitigen Sehsphäre zu.

Hunde, welchen die vordere, und andere Hunde, welchen die hintere Hälfte der linken Sehsphäre exstirpirt ist, bieten, wenn man ihnen das linke Auge verbunden hat, aber auch schon ohnedies, einen auffallenden Gegensatz in der Haltung und den Bewegungen ihres Kopfes dar. Die ersteren tragen den Kopf abnorm vorgestreckt und tief, manchmal fast am Boden, die letzteren abnorm zurückgezogen und hoch. Den Menschen, der vor ihnen steht, oder das Fleischstück, das etwas hoch ihnen vorgehalten wird, fixiren die ersteren, indem sie nur wenig die Schnauze heben, die letzteren, indem sie den Kopf ganz in den Nacken zurückwerfen und oft dabei auch rückwärts gehen. Um ein Fleischstück vom Boden aufzunehmen, schieben die ersteren den Kopf langsam und nahezu horizontal, dem Boden fast parallel, heran, die letzteren schiessen gewissermaassen auf das Fleischstück los, indem sie den Kopf steil von oben nach unten führen. Ist das linke Auge verbunden, so finden die letzteren Hunde vorgeworfenes Fleisch sofort, auch wenn sie es vorher nicht gesehen haben; die ersteren Hunde dagegen finden es gar nicht oder erst nach langem Suchen,

auch wenn man sie vorher es fixiren liess. Und was dies Alles schon erwarten lässt, das lehrt dann auch die genaue Untersuchung: die Hunde, welchen die vordere Hälfte der linken Sehsphäre exstirpirt ist, sehen keinen Gegenstand oder verlieren den Gegenstand aus dem Gesichte, sobald sein Bild auf die obere Hälfte der rechten Retina mit Ausschluss ihrer äussersten lateralen Partie oder auf die obere Hälfte der äussersten lateralen Partie der linken Retina fällt, sie sind rindenblind für diese oberen Retinaabschnitte; den anderen Hunden, an welchen die hintere Hälfte der linken Sehsphäre zerstört ist, geht es ebenso mit den entsprechenden unteren Retinaabschnitten, — nur von dem Verhalten der äussersten lateralen Partie der linken Retina habe ich mich hier noch nicht sicher überzeugen können.

Alles zusammengenommen ergiebt sich also Folgendes: Jede Retina ist mit ihrer äussersten lateralen Partie zugeordnet dem äussersten lateralen Stücke der gleichseitigen Sehsphäre. Der viel grössere übrige Theil jeder Retina gehört dem viel grösseren übrigen Theile der gegenseitigen Sehsphäre zu, und zwar so, dass man sich die Retina derart auf die Sehsphäre projicirt denken kann, dass der laterale Rand des Retinarestes dem lateralen Rande des Sehsphärenrestes, der innere Rand der Retina dem medialen Rande der Sehsphäre, der obere Rand der Retina dem vorderen Rande der Sehsphäre, endlich der untere Rand der Retina dem hinteren Rande der Sehsphäre entspricht.

Die Figg. 1 und 2 werden dies Ergebniss veranschaulichen. In Fig. 1 ist ein Frontalschnitt durch beide Sehsphären etwa in der Mitte der Stelle A_1 gelegt, und man sieht von vorn auf die hinteren Hälften der Sehsphären; die Augen sind horizontal querdurchschnitten. In Fig. 2 sieht man auf beide Retinae (das Centrum jeder ist mit *c* bezeichnet) von hinten, auf beide Sehsphären von oben. Die rechte Sehsphäre (A) ist punktirt, die linke (a) mit Linien ausgeführt, und die Stellen (A_1 und a_1), deren Exstirpation Seelenblindheit zur Folge hat, sind dunkler gehalten. Ebenso punktirt, bez. linirt sind dann die zugehörigen Partieen der beiden Retinae (R r), und ausserdem sind die correspondirenden Punkte von Sehsphäre und Retina durch Linien verbunden, welche entsprechend punktirt, bez. ausgezogen sind. Mit B und b sind die an die Sehsphären sich anschliessenden Hörsphären bezeichnet.

Erinnern Sie sich nun, dass beim Hunde die Stelle des deutlichsten Sehens an der äusseren Hälfte der Retina gelegen ist und nach den Bestimmungen der Hrn. Grossmann und Mayerhausen der Winkel zwischen der Gesichtslinie und der Hornhautaxe nahe 30° beträgt, so gehört, wie Sie sehen, die Stelle A_1 der Sehsphäre demjenigen Theile der Retina zu, welcher die Stelle des deutlichsten Sehens enthält. Mit dieser Erkenntniss ist die thatsächliche Unterlage gewonnen für die im März v. J. von mir versuchte Lösung des Räthsels, dass trotz der grossen Ausdehnung der Sehsphäre die Erinnerungsbilder der Gesichtswahrnehmungen so gesammelt in der Stelle A_1 sich finden. Nachdem ich für die Localzeichen der Gesichtsempfindungen den Nachweis des anatomischen Substrates geliefert hatte, meinte ich damals, das Räthsel fände „einfach dadurch seine Lösung, dass die Stelle A_1 der Sehsphäre coordinirt ist der Stelle des deutlichsten Sehens der Retina, welche beim Hunde an der äusseren Hälfte der Retina gelegen ist. Immer diese selbe Stelle der Retina wird für deutliches Sehen in Anspruch genommen; darum wird die deutliche Wahrnehmung der Objecte immer der zugehörigen Stelle A_1 der Sehsphäre zufallen; und darum werden hier — wie ich ohne Ahnung des Zusammenhanges bereits in meiner ersten Mittheilung es aussprach — die Erinnerungsbilder der Gesichtswahrnehmungen in der Reihenfolge etwa, wie die Wahrnehmungen dem

Bewusstsein zuströmen, gewissermaassen von einem centralen Punkte aus in immer grösserem Umkreise deponirt werden". Nichts, scheint mir, kann besser darthun, wie berechtigt das experimentelle Vorgehen auf Grund der einfachsten Annahmen auch auf dem Gebiete der Grosshirnphysiologie ist, als die Entwickelung, welche jener erste Versuch über die Seelenblindheit so weit genommen hat.

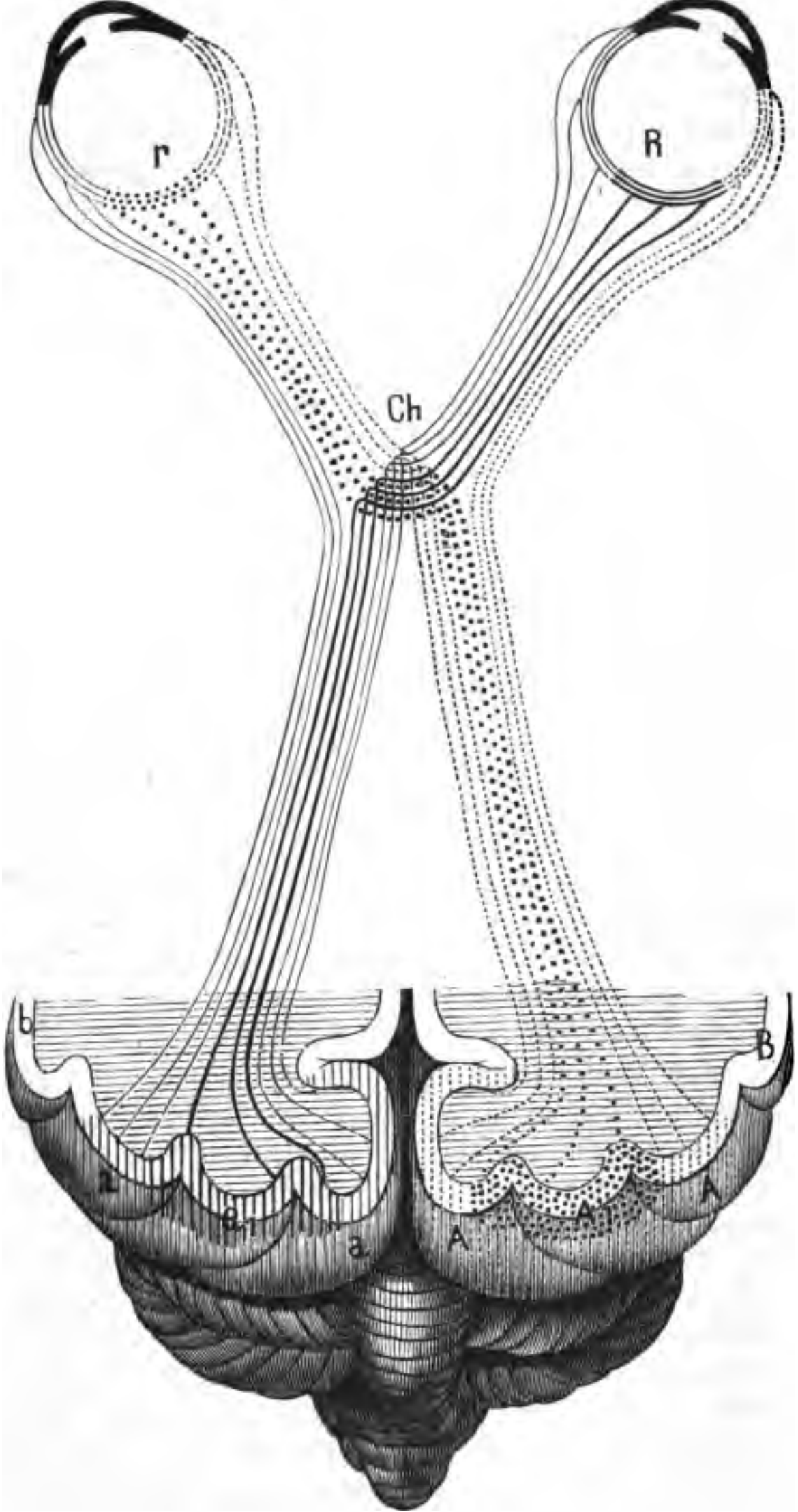


Fig. 1.

Werfen wir schliesslich noch einen Blick auf die Sehnervenfasern, welche die correspondirenden Netzhaut- und Sehsphärenpunkte, die zusammengehörigen lichtempfindlichen Netzhautelemente und wahrnehmenden Rindenelemente verbinden.

Mit der beiderseitigen Hemiopie des Affen nach der einseitigen Sehsphärenexstirpation und mit den Ihnen heute vorgelegten Ergebnissen am Hunde ist der Streit über die vollständige oder unvollständige Kreuzung der Sehnerven im Chiasma der höheren Säugethiere durch den Versuch zu Gunsten derer entschieden, welche, wie besonders Hr. v. Gudden, auf Grund der anatomischen Untersuchung des Chiasma und der Nervi und Tractus optici jedem Sehnerven ein gekreuztes und ein ungekreuztes Faserbündel zugeschrieben haben, von welchen das erstere Bündel vom Menschen zum Kaninchen hin immer grösser, das letztere Bündel entsprechend immer kleiner wird. Unsere Versuche lehren dann weiter, dass das ungekreuzte Bündel des Sehnerven die von der äussersten lateralen Netzhautpartie zur äussersten lateralen Sehsphärenpartie ziehenden Fasern enthält. Aber unsere Versuche lehren ferner noch, dass im Verlaufe des gekreuzten Bündels des Sehnerven eine Ver-

schiebung oder Umsetzung aller Fasern desselben der Reihe nach zu Stande kommt, derart dass die Fasern gerade so, wie sie anfangs von rechts nach links auf einander folgen, später von links nach rechts an einander gereiht sind. Ich sage: eine Verschiebung oder Umsetzung der Fasern; denn eine Drehung oder ein Umschlag des Bündels im Ganzen ist dadurch ausgeschlossen, dass für solchen Fall die anfangs unteren Fasern später zu den oberen und umgekehrt die anfangs oberen Fasern später zu den unteren werden müssten, wogegen die gefundenen Beziehungen der oberen Netzhauthälften zu den vorderen Sehsphärenhälften und der unteren Netzhauthälften zu den hinteren Sehsphärenhälften entschieden sprechen. Wo im Verlaufe des Bündels die Umsetzung seiner Fasern statthat, das lassen unsere Versuche freilich ganz unbestimmt, indess ist es doch am wahrscheinlichsten, dass dieselbe zugleich mit der Kreuzung der ganzen Bündel im Chiasma vor sich geht. Demgemäss habe ich in Fig. 1 die Kreuzung und die Umsetzung der Fasern im Chiasma für eine Horizontalschicht der Fasern dargestellt. Ich habe dabei wieder die einfachsten Annahmen gemacht, dass in allen Horizontalschichten des Chiasma, von der Zahl der Fasern abgesehen, Alles im Wesentlichen gleich ist, dass von den Fasern derselben Horizontalschicht nirgends mehr als zwei über einander zu liegen kommen, und dass überhaupt die Verwickelung der Fasern das unumgängliche Maass nicht überschreitet. Diese Annahmen brauchen in der Natur sich nicht erfüllt zu finden, und leicht lassen sich auch verwickeltere Anord-

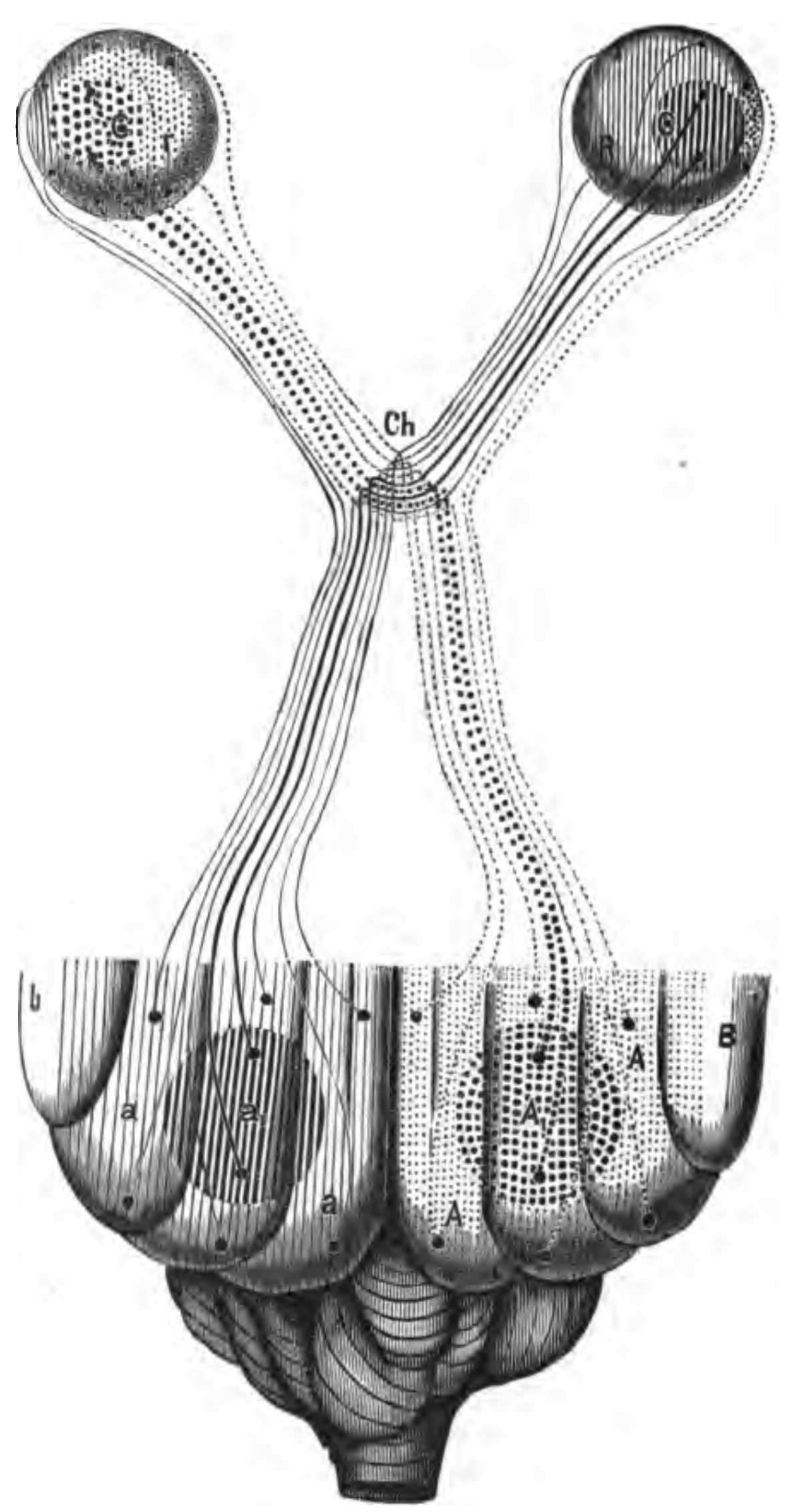


Fig. 2.

nungen herstellen. Aber alle Anordnungen kommen in einem Punkte überein, und diesen hervorzuheben, darum ist es mir zu thun: damit das Postulat unserer Versuche erfüllt werde, dass die Reihenfolge der Fasern des gekreuzten Bündels von rechts nach links in die entgegengesetzte umgewandelt wird, muss eine so eigenthümliche mattenartige Verflechtung der Fasern der beiden gekreuzten Bündel zu Stande kommen, wie sie Fig. 1 zeigt und noch besser ein danach aus farbigen dicken Wollenfäden hergerichtetes Schema, an welchem die jederseitige Verflechtung der Fasern deutlicher hervortritt.

Für den Affen habe ich in Folge der Seltenheit des Materiales die Untersuchung der Sehsphäre mittels partieller Exstirpationen noch nicht durchzuführen vermocht, und ich kann vorerst nur sagen, dass mit den Abweichungen, welche nach den verschiedenen Erfolgen der totalen einseitigen Exstirpation sich von selbst verstehen, beim Affen Alles analog sich zu verhalten scheint wie beim Hunde. Hoffentlich bin ich bald in der Lage, Ihnen auch über den Affen genauere Auskunft zu geben.

---

4) **Die Histogenese der Retina nebst vergleichenden Bemerkungen über die Histogenese des Centralnervensystems** von Dr. Ludw. Löwe. Archiv f. mikrosk. Anat. XV, 4, 596—627.

Nach einer historisch-kritischen Uebersicht über den bisherigen Stand der Histologie und Histogenese der Retina beschreibt L. die verschiedenen Stadien in der Netzhautentwickelung vom Kaninchen nach eigenen Untersuchungen. Im ersten Stadium bereits (3—4 Mm. Körperlänge) ist die Netzhaut nach aussen (die primäre Augenblasenhöhle) durch eine scharfe Linie begrenzt, die nicht etwa, wie bisher angenommen, mit der m. lim. ext. identisch ist, sondern die vielmehr die ganze Netzhaut nach aussen abschliesst und analog ist der Cuticula int. des Canalis centralis der embryonalen Medullarröhre; die Netzhaut selbst besteht aus grossen, rundlichen Zellen, sehr spärlichen, unregelmässig construirten Körperchen und grossen blasenförmigen Elementen mit excentrisch gelegenem Kern („geklärte Elemente"); zwischen den Zellen deutliche Kittleisten und in letzteren kleine dunkele, homogene Kügelchen. Im zweiten Stadium (4—5 Mm. Körperl.) liegt an der äusseren Grenzlinie eine einzeilige Lage geklärter Elemente, die Aussenglieder der Stäbchen und Zapfen, die also am frühesten gebildeten Retina-Elemente; sie sind metamorphisirte Zellen, deren Kerne bereits verloren gegangen sind. Im dritten Stadium findet sich ausserdem eine äussere Lage dunkler Elemente, den nachmaligen Stäbchen- und Zapfeninnengliedern, sowie den äusseren und inneren Körnern, eine Lage heller Elemente, der späteren inneren Molecularschichten, eine innere Lage dunkler Elemente (spätere Ganglienzellenschicht) und eine deutlich faserige Schicht (Faserschicht). Das vierte Stadium (neugeborenes Thier) unterscheidet sich von den vorhergehenden (2 Cm. langen Embryo) nur durch eine weitere Differenzirung der „äusseren Lage dunkler Elemente", welche in vier Schichten (Stäbchen- und Zapfeninnenglieder, äussere Zwischenkörner- und innere Körnerlage) zerfallen ist.

Die m. limit. externa kommt dadurch zu Stande, dass sich zwischen Stäbchen, Zapfen und äusseren Körnern eine zellfreie Zone ausbildet, in der die Kittsubstanz allein vorhanden ist. Sechs Wochen nach der Geburt ist der Aufbau der Retina vollendet. „Alles ist unzweifelhaft Product des inneren Blattes der secundären Augenblase, also ectodermaler Abkunft und von einer Betheiligung des Mesoderms bei dem Aufbau irgend eines specifischen Netzhaut-Bestandtheils kann nicht die Rede sein." Bei Thieren, wo jede Vascularisation der Retina fehlt

(Amphibien), ist letztere ein ganz bindegewebsfreies Epithelialgebilde; da wo Gefässe vorhanden sind, kommen diese aus der äussersten Glaskörper-Gefässlage in die Netzhaut, wobei die ganze äusserste Glaskörperlamelle durch einen secundären Lymphspaltenprocess vom Corp. vitr. abgetrennt und zur Retina hineingezogen wird.

Die embryologischen Befunde der Retina beweisen demgemäss 1) die nervöse Natur der molecularen Grundsubstanz und 2) für die Körnerschichten deren Werth als Ganglienzellen.

Betreffs des Entwickelungsmodus der einzelnen Schichten, so geschieht die Umwandlung der Zellen der Aussengliederanlage in die glänzenden, definitiven Schüppchen durch Verlust des Protoplasmainhalts, worauf auch der Kern homogen und glänzend wird, ein Vorgang, der morphologisch der Verhornung der Zellen des Strat. cornei der Epidermiss entspricht und sich auch an vielen Localitäten des Centralnervensystems, z. B. dem Rückenmark wiederholt.

Die Genesis des Zapfeninnengliedes muss man sich so vorstellen, dass sich das Protoplasma der Anlagezelle aufbläht, homogen wird und zu einem flaschenförmigen Gebilde wird. Die in den Zapfen mancher Wirbelthierklassen vorkommenden gefärbten, oder farblosen Oeltropfen sind mit der Fettbildung in den Talgdrüsenzellen zu parallelisiren. Die Stäbcheninnenglieder bilden sich aus Verwachsung dreier hintereinander liegender Bildungszellen der folgenden Schicht, ein Vorgang, der sich ebenfalls an den übrigen epidermoidalen Gebilden (Nagelzellen, Linsenfasern) häufig abspielt. Dass die Ausbildung der Zapfen und Stäbchen, die bis zur Geburt continuirlich zusammenhängen, immer erst einige Zeit nach der letzteren eintritt, wird erklärt durch die Boll'sche Beobachtung, dass durch das Licht die Pigmentzellen zur Aussendung von pigmentirten Fortsätzen, die sich zwischen je zwei Zapfen und Stäbchen hineinerstrecken, bewogen werden, indem man sich dabei die Pigmentzellenfortsätze durch ihre Wirksamkeit den homogenen Grenzsaum allmählich durchbohrend und in der weichen Grundmasse fortarbeitend denkt. Dem weiteren Vordringen der Pigmentzellenfortsätze auch bei äusserster Lichtintensität wird durch die nachmalige m. limit. ext., eine grössere Anhäufung von Kittleistengrundsubstanz, Einhalt gethan. Die Bildungszellen der äusseren Körner sind grösser, besitzen fast kein Protoplasma, sondern einen dunkeln, den Kern umgreifenden Contour, der Kern vergrössert sich und füllt schliesslich den ganzen Zellenraum aus. „Die innere Körnerschicht besteht aus grossen, kernhaltigen, protoplasmareichen polygonalen Gebilden von sehr verschiedener Form.“ Die innere moleculare Schicht, beim Erwachsenen aus einer hellen schleimigen Masse mit feinen Granulis und relativ grossen Lücken bestehend, entsteht aus hellen, blassen, homogenen, kernhaltigen Bildungszellen von unklarem Contour. Durch Ausscheidung allerfeinster ölartiger Bläschen in dem Zellprotoplasma verwandelt sich ihr Zellleib in eine moleculare Grundmasse; der Kern verschwindet zugleich durch Ausdehnung einer in ihm vorhandenen Vacuole und zwischen den Bläschen treten kleine Granula auf. — Die Ganglienzellen entstehen durch Vergrösserung der Zellkörper ihrer Bildungszellen; ihr Axencylinderfortsatz nach innen, der erst in einer späteren embryonalen Periode entsteht, ist ursprünglich ohne Verbindung mit dem Gehirn. Zuerst verbinden sich die dicht an der Papille gelegenen Axencylinderfortsätze mit den vom Gehirn kommenden Nervenfasern und zwar so, dass im Allgemeinen homologe Punkte beider Netzhäute sich mit identischen Punkten der beiden Gehirnhemisphären verbinden. Alle Opticusfasern endigen in Ganglienzellen und keine einzige tritt direct durch die Retina hindurch. Landsberg.

---

5) **Beiträge zur Anatomie des Auges** von Ludwig Löwe in Berlin. Unter Mitwirkung von Dr. N. v. Kries, vormals Assistent der ophthalmol. Klinik zu Halle a./S. — Arch. f. mikroskopische Anatomie, hrsgeg. von la Valette St. George in Bonn u. W. Waldeyer in Strassburg. 15. Bd. 4. Heft. Mit 3 Tafeln.

In den obigen Zeilen ist 1) das Verhalten der Begrenzungsschichten von Glaskörper und Retina besprochen. Dasselbe ist beim Kaninchen ein verschiedenes, je nachdem man einen peripherischen oder einen nahe der Papilla nervi optici gelegenen Punkt der Netzhautoberfläche ins Auge fasst. In ersterem Falle schliesst die Netzhaut mit den zu einer Art gefensterter Membran zusammengeflossenen Radialfaserkegeln ab. Durch die Löcher dieser Membran treten die Axencylinderfortsätze der Retina-Ganglienzellen. Letztere überragen also die Radialfaserkegel nach innen und verlaufen nach deren Glaskörperseite in einer weichen Kittmasse, welche weder dem Glaskörper noch der Retina angehört. Diese Kittmasse lässt sich schon bei ganz jungen Embryonen nachweisen und von da an durch das ganze Fötalleben verfolgen. Bei 2 Cm. langen Embryonen ist sie eben so gross, wie die Glaskörpersubstanz selbst. Später nimmt sie an Grösse ab und reducirt sich beim Erwachsenen auf eine ganz schmale Schicht.

In der Nähe der Papilla nervi optici sind die Verhältnisse andere. Hier sprossen bekanntlich die Glaskörpergefässe beim Kaninchen in die Netzhaut ein, welche letztere nur an dieser Stelle vascularisirt ist. Hierdurch kommt es an diesem Punkte zu einer festen Vereinigung von Glaskörpersubstanz mit Netzhautmaterial, welche so weit führen kann, dass durch einen secundär im Glaskörper entstandenen Lymphspalt die constante Glaskörperlamelle vom Corpus vitreum abgetrennt und zur Retina einbezogen wird. So erhält letztere in der Nähe der Papilla eine eigene bindegewebige Membrana limitans interna.

Beim Menschen sind diese Verhältnisse durchaus andere, da die menschliche Netzhaut überall vascularisirt ist. Demgemäss sprossen die Glaskörpergefässe von der ganzen Oberfläche des Corpus vitreum in die Netzhaut ein. Hier entsteht ebenso wie beim Kaninchen secundär im Glaskörper ein Lymphspalt. Wenn derselbe eine geringere Ausdehnung annimmt, so wird die Netzhaut vom Glaskörper auch nur in geringem Umfange getrennt. Im grössten Theil des Augenumfanges bleibt sie in diesem Falle verwachsen. Wenn aber der secundäre Lymphspalt weit nach vorn, fast bis an die Ora serrata reicht, so trennen sich Retina und Glaskörper im grössten Umfange des Auges und bleiben nur an der Ora verwachsen. Meistens scheint sogar der trennende Spalt auch durch die Ora durchzugreifen.

Was das Verhalten des Glaskörpers zur Linsenkapsel anbetrifft, so ist die hintere Linsenkapsel kein Product des die Linsenfasern liefernden Epithels, sondern eine Abscheidung des Glaskörpers. Sie ist beim Embryo mit letzterem untrennbar verbunden, beim erwachsenen Kaninchen aber durch einen lymphatischen Gewebespalt von letzterem getrennt.

Die vordere Linsenkapsel hängt beim Embryo ursprünglich continuirlich mit dem Irisstroma und dem Zonulatheil des Glaskörpers zusammen. Bei der Geburt wird sie durch einen in ihr entstehenden, der Corneawölbung parallelen Lymphspalt in eine vordere und eine hintere Lamelle zerlegt. Die vordere Haut kann gleichsam als Fortsetzung der auf der Irisoberfläche umgeschlagenen Membrana descemeti corneae betrachtet werden. Sie heisst Pupillar-Membran und reisst später ein. Die hintere Haut repräsentirt die eigentliche vordere Linsenkapsel. Zwischen den lateralen Partien der Membrana pupillaris und der Membrana capsularis spannt sich, den Pupillarrand umgreifend, ein drittes Häutchen,

die Membrana capsulo-pupillaris von Henle und Reich aus, welches vom Irisstroma ebenfalls durch eine neu entstandene Gewebslakune getrennt wird. Zur Herstellung der hinteren Kammer muss auch noch diese Verbindungshaut einreissen. So wiederholt sich also hinter der Iris ein zweiter Trennungsprocess, demjenigen homolog, der vor der Iris als Abreissen der Pupillarmembran bekannt ist. Die Zonula Zinnii ist ein reines Product des Glaskörpers und wiederholt genau alle Niveauschwankungen der Retina-Unterfläche. Daher ist ihre Configuration bei der Accommodation auf die Ferne eine ganz andere, als bei der Accommodation auf die Nähe. Die wirksamen Kräfte für die Accommodationsveränderung der Zonula sind einzig und allein im Ciliarmuskel zu suchen, denn die sogenannten Zonulafasern sind niemals muskulöser Natur. Die Reihenfolge der bei der Accommodation sich abspielenden Processe ist folgende: 1) Durch die Willensenergie wird der Ciliarmuskel zu einer Contraction bewogen; dadurch wird 2) die Gestalt der retinalen Ciliarfalten geändert. In entsprechender Weise machen 3) die Zonulafalten des Glaskörpers diese Veränderungen mit, indem sie einen getreuen Abdruck ersterer in allen Accommodationslagen darstellen; 4) dadurch wird die Glaskörpermasse in sich verschoben und so die Linsenkapsel entspannt oder gespannt, nach vorn oder nach hinten gedrückt; 5) verändert sich auch die halbflüssige Linsenmasse einerseits nach den ihr von aussen durch die wechselnde Zonulagestaltung beigebrachten Spannungen oder Entspannungen ihrer Kapsel, andererseits nach den Gesetzen ihrer eigenen ihr innewohnenden Elasticität.

Beim Menschen existirt kein postlenticulärer Spalt und ist die Zonula mit der Ora serrata retinae fest verwachsen. Erstere setzt sich normal noch eine Strecke weit in regelmässigen festonartig geordneten Vorsprüngen auf die Unterfläche der Iris fort. Die Glaskörpermasse beim Menschen ist nicht homogen und gleichartig gebaut, sondern durch fester gewebte Scheidewände in einzelne Unterabtheilungen zerfällt. Im Allgemeinen sind diese Septa radiär um eine mittlere der früheren Art. centr. corp. vitrei entsprechende Axe gestellt. Im hinteren Drittel befindet sich ein mit lymphatischer Flüssigkeit gefüllter, relativ grosser Hohlraum, den man als „hinteren Glaskörperspalt“ bezeichnen kann.

Die Untersuchung der anatomischen Verhältnisse des Auges bei den verschiedenen Accommodationszuständen ergab folgende Resultate: Was zuerst die Linse anbetrifft, so ist, abgesehen von den bereits ophthalmoskopisch festgestellten Veränderungen in den Dimensionen der Linsenaxe, hauptsächlich noch der Umstand zu berücksichtigen, dass bei verengerter Pupille der hintere Linsencontour in seinen lateralen Partien schwach convex nach vorn vorgebuchtet wird, während er bei erweiterter Pupille einfach gebogen und ohne Einkerbung von rechts nach links zieht. Ausserdem wird die Oberfläche der Linse bei verengerter Pupille von den Zonulafalten eingebuchtet, so dass sie am Rande einen deutlichen Abdruck derselben liefert. Bei erweiterter Pupille dagegen sind die Ciliarfalten über den Linsenrand zurückgezogen. Die Iris-Unterfläche besitzt zwei Lagen von Pigmentepithel, eine untere, grössere als Fortsetzung der Retina, und eine obere, kleinere als Fortsetzung des Tapetum. Der Umschlagsrand der Netzhaut in das hintere Blatt der secundären Augenblase liegt also auch noch beim Erwachsenen am Pupillarrand. Bei erweiterter Pupille überragt das Iris-Stroma noch ein wenig das Pigment nach innen, bei verengerter Pupille ist das Umgekehrte der Fall. Bei jungen Thieren findet man stets zwei Reihen von Epithelzellen, eine pigmentirte und eine unpigmentirte, auf allen Ciliarfalten. Nicht so beim Erwachsenen. Hier fehlen auf den sogenannten Nebenfalten stellenweise die der Retina entsprechenden unpigmen-

tirten Zellen. Dies erklärt sich durch das excessive Wachsthum dieses Theiles. Die Chorioidea besteht aus vier Schichten: 1) aus dem durch Verdichtung der Lamellen der Suprachorioidea hervorgegangenen Stratum pigmentosum; 2) aus dem Stratum vasculosum; 3) aus einer zuerst von Sattler beschriebenen und für das Verständniss der Chorioidea sehr wichtigen Schicht, dem Stratum intervasculare oder der Sattler'schen Schicht. Dieselbe ist am besten an stark pigmentirten Augen zu finden; 4) aus der Choriocapillaris. Eine eigene Bruch'sche Grenz-Membran existirt beim Kaninchen nicht. Das Pigment der Chorioidea erstreckt sich nur bis in die Sattler'sche Schicht. Deshalb bietet diese Schicht ein Mittel dar, um beim Uebergang auf die Iris den Antheil zu verfolgen, den die einzelnen Strata der Chorioidea an dem Anfbau der Regenbogenhaut und der Hornhaut nehmen. Die Gefässschicht der Chorioidea zeigt eine regelmässige Abwechselung viereckiger, sehr breiter Venendurchschnitte mit kleinen quadratischen Parenchymbalken, in denen jedesmal je eine Arterie gelegen ist. Beim Uebergange auf die Cornea biegt das Stratum vasculosum schräg nach vorn und aussen ab und findet sein Ende am Schlemm'schen Kanal. Auf die Iris gehen daher allein die Sattler'sche Schicht und die Choriocapillarschicht über. Da letztere unpigmentirt ist, so kann auch nur derjenige Theil der Iris Pigment führen, der von dem Stratum intervasculosum herrührt. Dies ist die vordere Irishälfte. An der hinteren kommt nur in der Scheide der Muskeln hin und wieder etwas Pigment vor. Die Ciliarfalten stammen einzig und allein aus der Capillarschicht der Chorioidea. Sie sind durch eigenthümliche blasige Bildungen zwischen Epithel und Stromagewebe ausgezeichnet.

An der Unterfläche der Iris und des Ciliarkörpers kann man bei allen Accommodationszuständen folgende vier Abschnitte unterscheiden: 1) dicht am Pupillarrand eine faltenfreie Zone; 2) die sogenannte Vorfaltenzone; 3) die Kreisfaltenzone; sie entspricht dem Circulus arteriosus iridis major; 4) die Grundfaltenzone. Vorfalten und Kreisfalten sind nur bei verengerter Pupille gut ausgebildet, Erstere besitzen in diesem Zustande sogar noch Nebenvorfalten. Die Grundfalte zerfällt bei verengerter Pupille in zwei — einen inneren und einen äusseren — winklig gegen einander geknickte Bezirke. Letzterer entspricht dem Ciliarkörper, ersterer dem äusseren Irisabschnitt. Bei erweiterter Pupille dagegen ist die Grundfalte sonst von vorn nach hinten gelegen; mithin gehen in diesem Falle Iris und Ciliarkörper continuirlich in einander über.

Die Gestaltveränderungen der Iris-Unterfläche und des Ciliarkörpers lassen sich am besten übersehen, wenn man die Iris in eine innere und eine äussere Hälfte theilt. Erstere erstreckt sich vom Pupillarrand bis zum grossen Arterienwinkel, letztere von da bis zur Iriswurzel. Beide Segmente retrahiren sich ungleichmässig, indem sich das äussere bei abnehmender Lichtintensität geradlinig in sich zusammenzieht, während sich das Innere ausser der rectilinearen Verkürzung ausserdem nach Innen hin umklappt. Die mittlere Pupillarstellung entspricht in der Configuration ihrer Falten weit mehr der erweiterten als der verengerten Pupille.

Am Corneaepithel liessen sich sogenannte Merkel'sche Installen sowohl in der Cylinderzellenlage, als in der darüber befindlichen Riff- und Stachelzellenschicht nachweisen.

Eine hintere Augenspalte existirt nur als ganz schmaler Contactspalt, keineswegs als besonderer mit Flüssigkeit gefüllter Raum. Die in der hinteren Augenkammer gefrorener Augen gefundenen Eisstückchen erklären sich dadurch, dass die Glaskörpermasse den vordersten Theil der Ciliarthäler nicht ganz aus-

füllt. Das hier immer noch in mikroskopischen Säcken enthaltene Kammerwasser hat wahrscheinlich die von Petit gefundenen Eisscherben dargestellt. Diese kleinen Flüssigkeitsräume ermöglichen auch das bekannte, bisher immer als Beweis einer hinteren Augenkammer betrachtete Iris-Schlottern. Letzteres wird auch noch durch die halbflüssige Beschaffenheit der Glaskörpermasse begünstigt.

Ein Petit'scher Kanal an der Zonula lässt sich beim Kaninchen nicht nachweisen.

Nachträgliche Bemerkung.

In den jüngst erschienenen Heften der Arbeiten aus dem Heidelberger physiologischen Institut theilt W. Kühne die höchst interessante Thatsache mit, dass beim Kaninchen die Stelle des schärfsten Sehens sich schon makroskopisch in Form eines etwas oberhalb der Papilla hinziehenden Streifens markirt. Sollte dieser Streifen nicht vielleicht ein Residuum der linearen Papillarfalte des Embryo sein? Form und Lagerung stimmen so ziemlich überein. Bekanntlich hat A. Würzburg (l. c.) gezeigt, dass durch Horizontalschnitte durch die Mitte der Papilla nervi optici eines fast ausgetragenen Fötus sich jederseits in einiger Entfernung von dem Sehnerveneintritt eine kleine Falte der Retina in das Tapetum bemerkbar macht. Dieselbe verschwindet auf der lateralen Seite sehr bald und dafür tritt eine deutliche Depression der Retinaschichten ein. A. Würzburg hat deswegen die betreffende Falte in Beziehung zur Bildung der Macula lutea gebracht und sie Macularfalte genannt. Bergmeister (Wiener embryol. Arbeiten, Bd. 1) hat nun nachgewiesen, dass die Macularfalte den äussersten Enden der horizontalen Papillarfalte des embryonalen Auges entspricht. Auch Kühne giebt an, dass seine Linie des schärfsten Sehens sich an den beiden Enden etwas umkrümme.“

---

6) Die Lymphgefässe der Lider. Vorläufige Mittheilung von Dr. Ernst Fuchs in Wien. Centralbl. f. d. med. Wissensch. 1878. No. 28.

Im oberen Augenlide des Menschen finden sich zwei Netze von Lymphgefässen: eins unter der Bindehaut, ein zweites an der Vorderseite des Tarsus. Das subconjunctivale Lymphgefässnetz ist das dichtere; seine Gefässe sind klappenlos und derart angeordnet, dass die grössten unter ihnen am oberflächlichsten, die feineren Zweige aber tiefer, d. i. unmittelbar an der Oberfläche des Tarsus liegen. Von letzterem gehen capillare Zweige in die Tiefe zu den Meibom'schen Drüsen.

Die Art der Verästelung der subconjunctivalen Lymphgefässe ist im Allgemeinen die der Plexusbildung, welche jedoch in den verschiedenen Abschnitten der Bindehaut nach dem Kaliber der Gefässe und der Art ihrer Verzweigung verschieden ist. So sind die Gefässe des Uebergangstheiles weit und verlaufen dem convexen Rande des Tarsus parallel. Aus denselben entwickelt sich ein Netz vielfach anastomosirender feinerer Lymphgefässe, welches auf dem convexen Rande des Tarsus aufliegt und daselbst eine ausserordentliche Dichte erlangt, indem es aus mehreren innig durchflochtenen Lagen von Lymphgefässen sich zusammensetzt. Von diesem Netze gehen mehr gestreckte Lymphgefässe ab, welche im Allgemeinen die Richtung nach unten einschlagen und so den unteren Rand des Tarsus erreichen. Hier bildet ein Theil dieser Gefässe ein engmaschiges Netz, welches den Raum bis zum freien Lidrande einnimmt, und die Mündungen der Meibom'schen Drüsen umspinnt, während ein anderer Theil

nach Analogie der Blutgefässe durch den untersten Theil des Tarsus oder unter dessen Rande hinweg an die Vorderseite desselben und endlich zu den Lymphgefässen der Haut gelangt — perforirende Lymphgefässe.

Das Netz an der Vorderseite des Tarsus ist weniger dicht, seine Gefässe aber durch zahlreiche Klappen ausgezeichnet. Es entwickelt sich am convexen Rande des Tarsus aus dem subconjunctivalen Netze, mit welchem es auch noch an der Stelle, wo die Bindehaut-Lymphgefässe zur Haut gehen, anastomosirt. Capillare Verbindungen zwischen beiden Netzen existiren ferner am freien Lidrande, sowie im Tarsus durch Zweige, welche von beiden Netzen zu den Meibom'schen Drüsen abgesendet werden.

Nebst den Lymphgefässen giebt es im Lide noch Lymphräume, welche zwischen den Acinis der Meibom'schen Drüsen einerseits und dem zu einer Membrana propria verdichteten Tarsus andererseits gelegen sind. Die Membrana propria trägt an ihrer inneren, dem Lymphraume zugewendeten Oberfläche eine Epithelbekleidung. Durch Injectionen lässt sich die Communication dieser Lymphräume mit Lymphgefässen nachweisen.

Die Verhältnisse am unteren Lide sind im Wesentlichen dieselben, nur dass das subconjunctivale Lymphgefässnetz noch dichter als am Oberlide ist, während die den Tarsus perforirenden Lymphgefässe fehlen.

---

7) **Ueber das Chalazion und einige seltenere Lidgeschwülste** von Dr. Fuchs, Assist. an der Augenklinik des Prof. v. Arlt. Arch. f. Ophthalm. XXIV, 2, 121—168. Mit 3 Taf.

Exstirpirt man ein Chalazion mit dem betreffenden Theile des Tarsus und der Bindehaut, so findet man, dass der Knoten wesentlich aus Granulationsgewebe besteht. Die Acini der Meibom'schen Drüsen besitzen meist eine structurlose Membrana propria und eine lockere zellenreiche periacinöse Schicht in dem strafferen Gewebe des Tarsus; die Ausfüllung besteht aus einem soliden Zellkolben, der gegen das Centrum zu Verfettung der Zellen zeigt, während freies Fett erst in den Ausführungsgängen der Drüse vorkommt.

Das Chalazion beginnt mit einer Erkrankung der Follikel und der periacinösen Zone. Zu den Drüsenacinis werden junge Drüsenzellen übermässig gebildet, der Hals der Acini verstopft, so dass die centralen verfetteten Zellen nicht austreten können. Der desquamative Catarrh der Meibom'schen Drüse, welche vergrössert und verästigt wird, erregt eine bald praevalirende chronische Entzündung des Bindegewebes um die Drüse, welche zur kleinzelligen Infiltration desselben führt. Durch Confluenz mehrerer kleiner Infiltrationsheerde entsteht ein Knoten, welcher aus Granulationsgewebe mit Riesenzellen[1] besteht. Der Ausgang ist schleimige Erweichung, Durchbruch, Heilung mit Hinterlassung einer Narbe im Tarsus.

Die Riesenzellen entstehen sowohl aus periacinösen Rund-, sowie aus acinösen Enchymzellen durch Confluenz. Nach F. ist der Process der Chalazionbildung analog der käsigen Phthisis testis, sowie dem scrofulösen Hautgeschwür, anatomisch wie klinisch unter die Kategorie der scrofulösen Entzündungen zu subsumiren, aber relativ häufiger als die übrige scrofulöse Erscheinung isolirt vorkommend. Therapeutisch empfiehlt Verf. die vollständige Exstirpation der Cha-

[1] Die Riesenzellen in den Chalazien sind nicht von de Vincentiis (1875) zuerst gesehen, da v. Graefe ihrer in seinen Vorlesungen zu gedenken pflegte und überhaupt das Chalazion ganz ebenso auffasste. H.

lazion sammt Tarsusstückchen, wiewohl in vielen[1] Fällen die Incision der Bindehaut und Entleerung der Granulationsmasse (durch Druck oder Auskratzen) ausreichen.

Zum Schluss wird noch ein Adenom der Schweissdrüsen, eines der Talgdrüsen, ein Drüsencarcinom des Lides, eine Enchondrose des Tarsus, sowie ein Sarcom des Lides mitgetheilt. H.

---

8) **Beiträge zur pathologischen Anatomie des Auges** von Alt. Arch. f. A. u. O. VII, 2, p. 370—382.

Eine erneute Untersuchung der früher (d. Arch. VI, 1 u. 2) von A. beschriebenen Präparate von Cyclitis mit sympathischer Ophthalmitis, sowie ein weiterer Fall von Panophthalmitis mit sympathischer Iritis; wo die anatomische Untersuchung des enucleirten und mit eitriger Cyclitis, sowie Chorioiditis behafteten Bulbus sich besonders den Ciliarnerven zuwandte, ergaben im Gegensatz zu Goldzieher's Befunde (Zehender's Monatsbl. 1877, 405) wie früher keine Veränderungen in den Ciliarnerven, dagegen heftige Entzündung des Opticus und der Retina.

Von den übrigen vier Kategorien anatomisch untersuchter Bulbi zeigte ein Bulbus flächenartige Hyperplasie und Verdickung der Pigmentschicht der Retina, die vom Corp. ciliare und der Chorioidea ausgehend sich zottenförmig nach hinten zu verbreitete. Es kommt in diesen Fällen zur Verwachsung der Ader- und Netzhaut, Zerstörung der Stäbchen- und Zapfenschicht und Wucherung der neugebildeten Zellen in die Retina. Ganz ebenso wie bei der typischen Retinitis pigmentosa, von der ein Fall ausführlich erhandelt; auch bei dieser ist die Veränderung der Netzhaut (Zerstörung der Stäbchen-Zapfenschicht, Perivasculitis, Verdünnung des Organs) bedingt durch Wucherung des Pigmentepithels, Eindringen der neugebildeten, theils pigmentirten, theils pigmentfreien Zellen in die Netzhaut, wo sie als Fremdkörper reizend wirken; nur dass hier eine Chorioiditis als Ausgangspunkt, wie bei jener Kategorie, fehlt. Die Befunde bei Xanthelasma palpebrae theilt A. in zwei Arten: entzündliche Hypertrophie des periacinösen Bindegewebes mit Obliteration der Drüsenausführungsgänge und fibröser Tumor mit völliger Zerstörung der Drüsen. Endlich wird ein vom Cornealrande ausgegangenes und letzteren perforirendes unpigmentirtes Sarcom beschrieben, in dessen intraocularem Theile sich zahlreiche Knorpelinseln fanden; letztere waren von einer Bindegewebskapsel umgeben und hatten fast durchgängig ein central gelegenes Capillargefäss, ringförmig eingeschlossen in einem feinfaserigen in hyaliner, structurloser Grundsubstanz eingebetteten Gewebe, das mit Schleimpusteln grosse Aehnlichkeit zeigt. Offenbar ist letzteres als Rest des Glaskörpers anzusprechen und daher der Ursprung des Knorpelgewebes im Glaskörper zu suchen. Landsberg.

---

9) **Dreizehn Fälle von ocularen Geschwülsten, eine Sehnervengeschwulst und ein Fall von Panophthalmitis mit einem eine Geschwulst vortäuschenden Coagulum** von Holmes. A. f. A. u. O. VII. 2. 301—311.

Unter neun Fällen von Aderhautsarcomen, welche die Individuen im Alter von 23—75 Jahren befielen, konnte nur in einem Falle (bei einem 32jähr. Patienten) hereditäre Anlage nachgewiesen werden; bei dem jüngsten Indivi-

[1] Allen?

duum war die Geschwulst von der Ciliargegend ausgegangen, in den übrigen acht Fällen von dem hinteren Abschnitt der Aderhaut; während die anatomische Untersuchung in acht Fällen ein Rund- und Spindelzellen-Sarcom resp. Melanosarcom der Aderhaut ergab, lautet in einem Falle die anatomische Diagnose „Gliosarcom der Aderhaut" (?), obgleich die Geschwulst aus kleinen runden und spindelförmigen Zellen mit feingranulirter Grundsubstanz bestand, hinten mit der Sclera verwachsen war und vorn in die Aderhaut sich inserirte, während die retina gefehlt habe (vielleicht sarcomatös degenerirt war? Ref.) Ein Melanosarcom wurde bei einem 40jähr. Pat. an der Cornealgrenze beobachtet, welcher in der gewöhnlichen Gestalt eines Pterygium's auftrat (cf. der Fall des Ref. in Virch. Arch. 63. 267—79.) Ein tödlicher Ausgang oder örtliche Recidive sind nicht vorgekommen, während die Gliome, von denen Verf. im Ganzen 16 beobachtet hatte, hier aber nur zwei beschreibt, sämmtlich letal verliefen. Ausser einem einfachen Epitheliom an der Cornealgrenze (bei einem 40jähr.) wird noch ein Myxosaceom des Sehnerven bei einem 10jähr. Kinde und eine Panophthalmitis beschrieben, die sich nach einem Randinfiltrat der Cornea entwickelt hatte; die Section zeigte innerhalb des suppurativ zerstörten Galskörpers ein compactes Coagulum, das einem Tumor ähnlich ist. Landsberg.

---

10) **Fünf Fälle von sympathischer Ophthalmie** von S. C. Ayres. Arch. f. A. u. O. VII. 2. 313—319.

A. hält nach seinen Erfahrungen Stich- und Schnittwunden der Cornea Iris und des Ciliarkörpers für häufigere Veranlassungen von sympathischen Affectionen als Fremdkörper im Auge. In 35 wegen letztgenannter Ursache vorgenommenen Enucleationen kam es nur in einem Falle zu sympath. Ophthalmie (zum Theil weil eben rechtzeitig enucleirt worden! Ref.)

In den vom Verf. näher beschriebenen fünf Fällen von sympath. Ophthalmie ohne zurückgelassene Fremdkörper im Augeninnern bestand die Verletzung in drei Fällen in einer Cornea-Iriswunde, prolaps der letzteren und Catar. traum., in einem Falle lag die Wunde im Corneoscleral-Theil, in dem fünften war Scleralriss (mit subconjunctiv. Linsenluxat.) In keinem der fünf Fälle konnte die durch sympath. Ophthalmie (plastische Iritis und Iridocyclitis) herbeigeführte Erblindung aufgehalten werden; viermal war die Enucleation, immer nach Ausbruch der sympath. Affection, gemacht; im fünften Falle von Zerreissung der Sclera hatte das verletzte Auge ein brauchbares Sehvermögen, wiedererlangt, während das andere, von der sympath. Ophthalmie ergriffene erblindete. Verf. empfielt schliesslich in frischen Fällen prophytactisch die Iridectomie und event. Linsenentfernung (bereits vielfach ohne Erfolg ausgeführt! Ref.) des verletzten Auges. Bei ausgebrochener Iritis oder Iridochoroiditis widerräth A. von allen operativen Eingriffen mit Ausnahme der Enucleation des primär verletzten Auges. Landsberg.

---

11) **Ueber Farbenblindheit.**

Verehrtester Herr Collega!

In der Zeitung des Vereins deutscher Eisenbahnverwaltungen, No. 48 vom 27. Juni 1879, finde ich den Auszug einer Arbeit von Dr. Keyser, Arzt an Will's Augenhospital in Philadelphia, und zwar eines Referates, „welches er der medicinischen Gesellschaft bei ihrer Jahresversammlung in Chester vorlegte".

Dr. K. hat die Fahrpersonale der Philadelphia, Wilmington and Baltimore, der North Pennsylvaria und der Bound Brook Railroads untersucht und gefunden, dass $3^1/_2{}^0/_0$ der Leute farbenblind sind, d. h. die Farben verwechseln. „Weitere $8^1/_2{}^0/_0$ sind zwar fähig die Farben zu unterscheiden, aber nicht die Farbenschattirungen, das sind im Ganzen $12^0/_0$ des Personales.“

Zuerst wurde nach Holmgren untersucht, dann die Stilling'schen Tafeln angewendet, hierauf farbige Glastafeln in einem dunklen Zimmer vor eine Gasflamme gehalten, endlich wurden die Signallaternen selbst vorgezeigt.

„Die Untersuchungen fanden zuerst des Abends bei Gaslicht statt; diejenigen Leute, deren Augenkraft Zweifel hinterliess, wurden am Tage sehr sorgfältig zum zweiten Male untersucht.“ Dr. A. Reuss.

---

12) **Farbensinn der Lappländer** von Rudolph Virchow. Bericht der Berl. Gesellsch. für Anthropologie, Ethnologie und Urgeschichte. Sitzung vom 15. März 1879, pag. 64.

Virchow schliesst einen interessanten Vortrag über die in Berlin anwesenden Lappen mit einer Tabelle, in der die Bezeichnungen, die jeder der 8 Lappen 10 vorgelegten Farbenproben gab, zusammengestellt werden. „Es ergiebt sich daraus, wie aus der ähnlichen Uebersicht, welche er in No. 78 betreffs der Nubier vorgelegt, dass der Wortschatz der Leute für den Ausdruck der Unterschiede, welche sie wahrnehmen, nicht ausreicht, während doch ihr Farbensinn gut entwickelt ist. Dabei zeigt sich ein immerhin sehr merkwürdiger Gegensatz: während die Lappen sämmtlich für blau dasselbe Wort alicht gebrauchen und auch in der Wahl desselben nicht zögern, so bestand gerade für diese Farbe die grösste Schwierigkeit bei den Nubiern. Selbst grün wird von den Lappen recht scharf unterschieden, wenngleich weniger sicher bezeichnet. — Man kann aber auch aus den farbigen Bändern, die die lappischen Frauen weben, ersehen, wie ausgebildet der Farbensinn der Leute ist.“ —

Ref., der auch bei einer anderen in Breslau untersuchten Gruppe von Nubiern mangelhafte sprachliche Unterscheidung der Farben bei trefflichem Farbensinn nachgewiesen (vgl. Centralbl., Juliheft, 1879), fügt hier eine neue briefliche Mittheilung von Dr. Daae in Kragerö an: „In Folge eines soeben angekommenen Briefes von Nordensköld an Dickson in Gothenburg hat Dr. Almquist die Augen, speciell den Farbensinn der Tschuktschen am Ostcap von Sibirien untersucht und ihn wie bei den Europäern gefunden.“ Hermann Cohn.

---

13) B. J. R. Wolfe, M. D., F. R. C. S. E. fand in Glasgow mit Cumming und Pickering $3^0/_0$ farbenblinder Personen. Es wurde die Woll-Spectroscopische Methode von Magnus verwendet. W. tadelt, dass in England eine rigoröse Prüfung auf Farbenblindheit der Candidaten für Eisenbahndienst nicht gesetzlich geboten sei. (Lancet, 5. Juli 1879, u. als besondere Schrift: Colour-sight and Colour-blindness. London, Churchill, 1879.)

---

14) **Die Farbenblindheit, eine allgemeine verständliche Darstellung ihrer Bedeutung, der Theorie, ihres Vorkommens und der Prüfungsmethoden** von Dr. S. Kalischer. Berlin 1879, Hempel.

Klare, fesselnde Darstellung. In der historischen Einleitung werden Goethe's Verdienste mehr, als meistens geschehen, hervorgehoben. Vf., der offenbar nicht Mediciner ist, hat mit grossem Verständniss das einschlägige Material gesammelt und z. B. jede einzelne Anmerkung aus dem Centralblatt gewürdigt, auch den

Unterschied zwischen Roth- und Grün-Amblyopie klar dargestellt. „Darauf kommt es an, ob für die jeder der beiden Gattungen Angehörigen alle Farbentöne des Roth und Grün, in allen Graden der Sättigung und Lichtstärke identisch sind, und dem widerspricht die Erfahrung. Denn die Grünblinden verwechseln helles Grün mit dunklem Roth, die Rothblinden helles Roth mit dunklem Grün. Erstere zeigen keine Unempfindlichkeit gegen das äusserste Roth des Spectrum u. s. w.“ (Wir möchten hinzufügen, dass für Grünamblyopie der neutrale Streifen im reinen Grün des Spectrum liegt, für Rothamblyopie im Grünblau; dass für erstere das Maximum der Helligkeit im Gelb des Spectrum liegt, für letztere weiter nach dem brechbaren Ende herüber. Wir möchten ferner p. 30, Z. 2 v. u. für „sie“ setzen Verwechselungsfarben und p. 31, Z. 15 v. u. für „Schichten“ lieber „lichtempfindende Elemente“; p. 56 findet sich ein Rechenfehler. Wenn 0,4 % der Stationsbeamten, 0,9 der Rangirer ... farbenblind sind, so ist der gesammte Procentsatz nicht 4,46 [$= \Sigma n\,\%$], sondern $\frac{\Sigma n\,\%}{n} = \frac{4{,}46}{7} = 0{,}6\,\%$, wo *n* die Zahl der Kategorien, Σ das Summenzeichen bedeutet.) H.

15) **Ueber Farbenblindheit** von v. Hippel. Berl. klin. Wochenschr. 1879, No. 30.

16) **Die Farbenblindheit in ihren Beziehungen zu den Eisenbahnen, insbesondere Oesterreich-Ungarns** von Dr. v. Reuss. N. Freie Presse, 4. Septbr. 1879.

Aus diesem interessanten und wichtigen Artikel des so hochgeschätzten Autors wollen wir nur einen Satz reproduciren: „Es sei weit entfernt von mir, einen Stein auf die Bahnärzte werfen zu wollen, hätten ja doch wir Augenärzte vor einer geringen Zahl von Jahren kaum selbst ein besseres Mittel gewusst, als das Fragen nach dem Namen von Farben, und hat man ja doch allgemein die Farbenblindheit für ein bei uns seltenes Vorkommniss gehalten.“

[Hierauf möchte ich mir erlauben zu erwidern, dass wir in Berlin immer sowohl die Häufigkeit der angeborenen Farbenblindheit, wie die Methode der Diagnose durch directes Zusammenlegen der gleich erscheinenden Farben, wie beides durch unseren Seebeck gelehrt worden, gekannt haben. Natürlich soll hierdurch das hervorragende Verdienst von Holmgren nicht geschmälert werden.]

17) **Methoden zur Untersuchung auf Farbenblindheit** von Prof. Pflüger in Bern. Corresp. f. Schweizer Aerzte 1879.

Das Wesentlichste des Inhalts ist den Lesern des Centralbl. bekannt.

18) **Die Frage nach der geschichtlichen Entwickelung des Farbensinnes** von Dr. Marty, Prof. d. Philosophie zu Czernowitz. Wien, C. Gerold 1879. (3 M. 60 Pf.)

19) **Ueber die erworbenen Störungen des Farbensinns** von Prof. Nuel. Louvain. Bull. de l'Acad. royale de méd. de Belgique. XIII. 3. Serie. No. 3.)

Eine genauere Ausführung des Artikels in den Annales d'Ocul. (S. oben p. 249.) Der Artikel schliesst mit einer sehr gerechten Forderung: „Vom Untersucher ernstliche Kenntnisse in der Augenheilkunde zu verlangen.“

20) Farbenblindheit von Dr. Jeffries. Boston Advertiser, 14. Aug. 1879.

„Merkwürdiges Resultat der Prüfung an der Lowell-Eisenbahn. 94 Personen (Locomotivführer, Feuermänner, Weichensteller) wurden geprüft. 2 waren vollständig farbenblind, 18 farbenschwach.“

---

21) Die Boston- and Hingham-Steamboat-Co. hat, Dr. Jeffries Proposition folgend, die Prüfung ihrer Officiere und Deckmatrosen auf S und Farbensinn obligatorisch gemacht. (The Sunday Herald, 20 Juli 1879. Boston, United States.)

---

22) Die Entwickelung des Farbensinnes am menschlichen Auge von Dr. med. C. Schroeder, Augenarzt in Constanz. Sep.-Abdr. aus d. Berl. klin. Wochenschr. 1879, No. 36.

1) Die Theorie von der allmählichen fortschrittlichen Entwickelung des Farbensinnes ist als eine Consequenz aus dem Darwinismus richtig.

2) Der Farbensinn hat sich zu einer viel früheren Zeit entwickelt, als dies Magnus annimmt.

3) Diese Entwickelungsperiode des Farbensinnes umfasst gegen Magnus nach den in der Descendenz-Theorie üblichen Anschauungen mehrere Jahrtausende.

4) Die genaue Reihenfolge, in welcher die einzelnen Farben zur Empfindung gelangten, ist nicht bestimmt anzugeben.

5) Das Wesen der geschichtlichen Unempfindlichkeit für Farben ist eine Latenz des Farbensinnes, keine Farbenblindheit.

6) Es besteht ein durch Vererbung erworbenes Bestreben unseres Auges auf Farbeneindrücke jeglicher Art seine volle Thätigkeit zu entwickeln oder mit anderen Worten: es besteht eine angeerbte Neigung unserer beiden rothgrünen und blaugelben Sehsubstanzen als Ganzes auf farbige Reize zu reagiren.

7) Dies Gesetz ist eine Consequenz der Descendenz-Theorie und der erste naturwissenschaftliche Beweis für die Theorie von der Entwicklung des Farbensinnes.

8) Aus dem von mir entwickelten Gesetze lassen sich das Gesetz von den antagonistischen Farben, das Gesetz von der polaren Thätigkeit und das der Form nach gesetzmässige Auftreten der theilweisen Farbenblindheit ableiten.

9) Die drei Gesetze sind also weitere naturwissenschaftliche Beweise für die Theorie von der Entwicklung des Farbensinnes.

10) Das Erblassen eines bei schwächster Beleuchtung betrachteten farbigen Objectes ist der sechste naturwissenschaftliche Beweis für die Theorie der Entwicklung des Farbensinnes.

11) Die Unempfindlichkeit unserer peripheren Netzhaut für Farben besteht in einer physiologischen Latenz des Farbensinnes.

12) Die an unserer peripheren Netzhaut vorhandene physiologische Latenz des Farbensinnes ist der siebente naturwissenschaftliche Beweis für die Theorie von der Entwicklung des Farbensinnes.“

Neue Apparate, Instrumente, Medicamente.

Verzeichniss ophthalmologischer Apparate. (Schluss; vgl. Centralbl. 1879, p. 89.)

Cykloskop nach Donders und Küster (A. f. O., B. XXII, Abth. I) besteht aus Stuhl und Kopfhalter, und Bogen mit überspringenden Inductions-

funken. Ueber die Bedeutung der anzustellenden Versuche cf. Helmholtz. Physiol. Optik §. 28 p. 550 ff.) (70 Fl.)

Kopfhalter nach Hering, modificirt von Donders. (30 Fl.) Dieselben von Holz. (15 Fl.)

Horopteroskop nach Donders zur Bestimmung der Blickfläche und verschiedener Convergenzgrade. (40 Fl.)

Funkensteroskop nach Donders. (A. f. O. B. XIII.) Der Apparat besteht aus einem Kasten mit zwei Oeffnungen für die Augen. Der Fixirpunkt wird durch eine Reihe kleinster Inductionsfunken gebildet; vor und hinter demselben können in beliebigem Abstand Inductionsfunken zum Ueberspringen gebracht werden, wobei der Untersuchte sich über den Eindruck, ob vor oder hinter dem Fixirpunkt, zu entscheiden hat. (22,5 Fl.)

Gefärbte Linsen zur Demonstration der Reflexbildchen des Auges. (4,5 Fl.)

Verbesserter Fallapparat von Hering nach Donders. (A. f. O. Bd. XIX. Van der Meulen.) Die fallenden Kügelchen zeigen sich unter gleichen Winkeln und gehen in gleichen Zeitintervallen durchs Gesichtsfeld, so dass jede Andeutung von Seiten der monocularen Seher wegfällt. (40 Fl.)

Lichtsinnmesser nach Foerster. (25 Fl.)

Spiegelnde Linse mit Mundstück zur Autoskopie nach Donders. (A. f. O. XXI, Abth. I, S. 87.) Bei seitlicher Kopfneigung beobachtet man unter constanter Blickrichtung an den fixirten Gefässen die Raddrehung des eigenen Auges in vergrössertem Maassstabe. (6 Fl.)

Mundstück mit zwei vertikalen Stäbchen nach Donders. Zwei den scheinbar vertikalen Meridianen parallele Stäbchen im Abstande von etwa 70 Mm. zeigen parallele, vertikale Halbbilder, die bei allen Kopfbewegungen parallel bleiben. Die Rollbewegungen bei seitlicher Neigung von Kopf und Rumpf sind daher für beide Augen gleich gross. (5 Fl.)

Stäbchen mit Gradbogen zur Bestimmung der seitlichen Kopfneigung nach Donders. Bei parallelen Gesichtslinien zeigt sich das Stäbchen in Doppelbildern von gleicher Richtung, wie die entsprechende Kopfneigung. (6 Fl.)

Apparat zur Bestimmung des Einflusses der vorübergehenden und bleibenden seitlichen Neigung auf die Rollbewegung nach Donders. (F. Mulder, Onderz. Labor. Serie III. Dl. III. Bl. 129.)

Drehscheibe mit verschiedenen Farben und Figuren zu Sehproben, Mischung von Farben, scheinbarer Fortbewegung u. s. w. (20 Fl.)

Viereckige Metallplättchen mit feinen Oeffnungen für Sehproben. (0,30 Fl.)

Dieselben von runder Form für Brillengestelle mit Oeffnungen von 0,5 bis 3 Mm. Durchmesser. (6 Stück 1 Fl.)

Apparat zur Untersuchung auf Farbenblindheit. (6 Fl.)

Rothe und grüne Optotypen von Snellen mit zwei complementär gefärbten Brillengläsern. (Zehender's Monatsblätter XV, 1877, S. 303.)

Stereoskopische Meridianometertafel zur Bestimmung der Hauptmeridiane bei Astigmatismus, gleichzeitig bei beiden Augen.

Bibliographie.

1) *Anat. patholog. de l'oeil, par F. Panas, prof., et le Dr. A. Remy. Paris 1879, Delahaye. 101 Seiten mit Abbild.

2) *Chirurgie oculaire, von L. de Wecker. Paris, Doin, 1879. 418 Seiten.

3) Von dem bei unseren Studenten und Aerzten mit Recht so beliebten Handbuch der Augenheilkunde von Ed. Meyer in Paris ist soeben (H. Peters, Berlin 1879, 587 Seiten) eine neue, vom Verfasser vermehrte und verbesserte Auflage erschienen.

4) Vorträge aus der Augenheilkunde für Studirende und Aerzte, von Dr. L. Mauthner, k. k. Univ.-Prof. in Wien. 3. Heft. Die Functionsprüfung des Auges. Wiesbaden, J. F. Bergmann, 1879. p. 120—178. „Recapituliren wir, so ergiebt sich für ein gesundes Auge von normalem Bau 1) das Minim. der normalen centr. Sehschärfe beträgt $^6/_6$ (Meter, Snellen); 2) das Minim. des normalen centr. Lichtsinns ist gleich $^2/_2$ (Förster); 3) die absolute Ausdehnung des normalen Sehfeldes beträgt 90^0 nach aussen, 60^0 nach innen, 60^0 nach oben, 70^0 nach unten; 4) der blinde Fleck hat einen grössten Horizontaldurchmesser von 6^0. Sein Centrum steht 15^0 vom Fixationspunkte [nach aussen] und 3^0 unter dem letzteren." Wir können Studirenden und Aerzten nur dringend empfehlen, sich der angenehmen und lehrreichen Lectüre des Büchleins hinzugeben.

5) Eyeball-Tension, its effects on the sight and its treatment by W. Spencer-Watson, F. R. C. S. Eng., B. M. London. London 1879, H. K. Lewis. 70 Seiten. Verf. will durch den Ausdruck „Augapfelspannung" den des „Glaucoma" ersetzen und hofft, dass der letztere bald in das Meer der Vergessenheit sinken wird. Das erste Capitel giebt in Kürze die Definitionen und Theorien der Krankheit. Verf. hängt einer modificirten mechanischen Theorie an. Er wendet sich gegen den Versuch, den plötzlichen Ausbruch zu Gunsten des nervösen Ursprungs zu benutzen: „beim Augapfel wie bei einer podagrischen Zehe bestehe während einer gewissen Zeit stetige Flüssigkeitsanhäufung innerhalb einer serösen Kapsel, bis plötzlich die Grenze erreicht ist, wo Absorption und Secretion sich nicht länger das Gleichgewicht halten; ein Anfall von Gicht in dem einen Fall, von Glaucom im andern ist das Ergebniss." Das zweite Capitel enthält die Behandlung. Zunächst mittelst der Iridectomie. Ist keine Aussicht auf Wiederherstellung der Sehkraft, so zieht W. die Sclerotomie oder Trepanisation nach Dr. Argyll Robertson[1] vor. Hierauf werden die vier Substitute der Iridectomie besprochen: 1) Hancock's Discision des Ciliarmuskels. 2) Vose Solomon's intraoculare Myotomie. 3) Sclerotomie. 4) Trepanisation. Von 3) wird merkwürdigerweise nur die ältere, subconjunctivale erwähnt und hervorgehoben, dass W. in manchen Fällen sie der Iridectomie vorzieht. (S. Centralblatt 1879, p. 160[2].) W. hat nicht peripherer geschnitten, als zur Iridectomie und nach der Sclerotomie keine sympathischen Erscheinungen beobachtet, nur einmal unangenehmen Irisvorfall. Von 4) hatte W. nicht so gute Resultate als Robertson selber. Bei vollkommener und unheilbarer Erblindung ist der

[1] Uns sagte Herr A. R. in Edinburgh vor wenigen Wochen, dass er die Trepanisation der Sclera gegen Glaucom eher ausnahmsweise anwende und dass gerade in der Blutung die Gefahr liege.

[2] woselbst es heissen muss „welche keine Anaesthetica vertragen."

Schmerzen halber öfters Enucleation anzurathen, da ein Augapfel mit vermehrter Spannung seinem Genossen besonders gefährlich ist.[1]

Von 46 Fällen waren 32 Weiber, 14 Männer; nur 12 unter 50 Jahren. Taf. I giebt 25 Fälle mit Iridect. behandelt, darunter 5 Nichterfolge; aber nur 2 Mal Verschlimmerung des Zustandes nach der Operation (1 Mal intraoc. Blutung mit Schrumpfung des Augapfels, 1 Mal nach vergebl. Versuch der Irisexcision Panophthalmitis). Sclerotomie wurde 9 Mal verrichtet mit 2 Misserfolgen. Die Beobachtungsdauer erstreckte sich meist nur über einige Wochen oder Monate.

6) Realencyclopädie der gesammten Heilkunde, herausgegeben von Prof. Dr. A. Eulenburg in Greifswald. Wien 1880. Urban u. Schwarzenberg. 1. u. 2. Lieferung (Bogen 1—10). Enthält „Ablepharie" v. Dr. v. Reuss und „Accomodation" von Prof. Schmidt-Rimpler.

7) Die indirecten Läsionen des Auges bei Schussverletzungen der Orbitalgegend. Nach Aufzeichnungen aus dem Russisch-Türkischen Kriege (1877/78) von Prof. Dr. G. v. Oettingen zu Dorpat. Stuttgart, F. Enke. 83 Seiten. Verf. plaidirt für Consultanten, die Ophthalmologen von Fach sind, und für die Errichtung von Augenstationen auf den Etappenstrassen. Hierauf werden 42 Beobachtungen vom Verf., Reich und Talko mitgetheilt; z. B. 1) Revolverschuss in die r. Schläfe, Schusscanal bis in die linke Orbita, r. $S=0$, l. mittel, bds. Exophthalmus, Glaskörper- und Netzhautblutung, später Neuritis. Nach 3 Monaten r. $S=0$, einige Glaskörpertrübung unten, Papille schlecht begrenzt, Arterien eng, Gegend der Macula grünweiss; l. $S={}^1/_{10}$, schwarze Flecke an der Papilla, Tüpfelung der Maculagegend. Meist geht bei solchen Querschüssen durch beide Orbitae das Sehvermögen beider Augen verloren, mitunter auch ein oder beide Augäpfel, selten bleibt (neben Aderhautrissen, Blutung in Ret. und Glaskörper) ein Rest von S. 2) Eine Kugel, welche die Orbita hinter der Aequatorialgegend der Sclera passirte, bewirkte totale hämorrhagische Netzhautablösung. 3) Eine Kugel geht durch den Mund ein, die Wange aus. Boden der r. Orbita zertrümmert, r. $S=\frac{1}{\infty}$, diffuse Glaskörpertrübung, Pigmentirung des Augengrundes. 4) Streifschuss des unt. Orbitalrandes, Blutung in die Vorderkammer, Hyalitis. 5) Einschuss durch die l. Orbita, Austritt durch das r. Os zyg. L. Phthisis bulbi, r. $S={}^1/_{50}$, Choroïdalriss mit angrenzender Netzhautablösung. 6) Einschuss 4 Cm. unter dem r. Auge, Austritt im l. Kinnbackengelenk. L. Erblindung, die nachlässt. Schliesslich r. Sn, On; l. $S\,{}^6/_{200}$, G. F. defect oben; 5 Mm unterhalb der Papilla Choroïdalriss von 7 Mm. Papilla blass, undeutlich begrenzt. Oefters ist bei Gesichtsschüssen S schlecht ohne Befund.

Natürlich werden sensible und motorische Zweige von den ocularen Nerven häufig betroffen. Am wichtigsten aber sind die intraocularen Läsionen. Dieselben lassen sich in drei Gruppen zusammenfassen: A. Continuitätstrennung; B. Consecutive Entzündung; C. Commotion. Die Theorie der Choroïdalrisse wird ausführlich abgehandelt. Verf. kommt zu der Ueberzeugung, dass das Projectil, in unmittelbarer Nähe des Bulbus sich fortbewegend, einen contundirenden Einfluss auf denselben ausübt, dem die Sclera durch ihr festes Gewebe, die Ret. durch ihre Nachgiebigkeit widersteht, während die Chor. durch die Sprödigkeit ihrer Elasticas zu einer Continuitätstrennung disponirt ist. In an-

[1] Gemeinhin glaubt man das Gegentheil.

deren Fällen sind nur Orbitalkanten verletzt, die Erschütterung zur nächsten Partie des Bulbus fortgepflanzt etc.

Schliesslich wird die Therapie abgehandelt. Verf. drainirt die Orbita mit Gummiröhrchen von Mm. Lumen.

8) Essays[1] in ophthalmology by George Edw. Walker, F. R. C. S. (Liverpool). London, Churchill 1879. 239 Seiten. I. Glaucoma p. 1—100. Verf. glaubt, dass Hancock's Operation darum nicht in Mode kam, weil sie zu leicht war und nicht so die Geschicklichkeit des Operateurs zeigen konnte wie die Iridectomie. Er selber war nie enthusiastisch für die Iridectomie. [Aber die „Geschichtchen", die sich noch dazu mehr auf Hörensagen der von Andern operirten Patienten beziehen, können die sorgfältigen, über grosse Reihen ausgedehnten Statistiken nicht todt machen.] Er macht hyposclerale Cyclotomie: Bulbus unten gefasst, oben ein sehr schmales Staarmesser durch den Rand der Hornhaut senkrecht eingestochen, Schneide aufwärts; dann wird der Griff gesenkt, so dass die Schneide parallel der Krümmung der Augenhäute wird, durch den Irisrand gestossen (1''' weit) und langsam ausgezogen, indem es alles bis zur Sclerotica durchschneidet. Zahlreiche Krankengeschichten werden kurz mitgetheilt. Bemerkenswerth sind Fälle von gewöhnlichem acutem Glaucom mit momentaner Besserung, aber späterem Recidiv und kesselförmiger Excavation etc. [Bekanntermassen war dies der Verlauf nach den alten Versuchen der Paracentesis, während eine regelrechte Iridectomie solche Fälle wohl ausnahmslos zur definitiven Heilung bringt.]

In seinen theoretischen Erörterungen erklärt sich Verf. gegen die herrschende Theorie der Accommodation von Helmholtz-Donders und für die Annahme einer activen Fern-Einstellung. „Durchschneidung des Ciliarmuskels bewirkt Lähmung desselben und heilt Glaucom; übermässige Anstrengung desselben Muskels bewirkt Glaucom."

Prof. Schweigger, dem Verf. seine Operation 1877 mittheilte, warnte ihn vor traumatischer Cataract. Diese hat W. nie beobachtet." — (Ref. der fgd. Essays wird folgen.)

9) In „a series of american clinical lectures, edited by E. C. Seguin, M. D. New-York, G. P. Putnam's Sons, 182 fifth-avenue", erscheinen auch ophthalmiatr. Vorträge, so über Einwärtsschieben von Pooley. Von älteren ist zu erwähnen: Diagnose der ohne Ophthalmoscop erkennbaren Augenkrankheiten von Henry D. Noyes.

10) 20. Jahresbericht des Nederlandsch Gasthuis voor Ooglijders, u. mai 1879 door F. C. Donders. 2229 Patienten im Jahre 1878, 346 Operationen, Cataractextr. 54, Linearextr. 10, Punct. cat. 19, Nachstaaroperat. 42.

11) Clinique des maladies des yeux du Dr. Landolt, Dir. adj. du labor. d'Ophthalm. à la Sorbonne. Paris 1879, 30 S. Das Büchlein enthält mehr als einen Bericht, es enthält ein Glaubens- oder besser Wissens-Bekenntniss des Verfassers. 3039 neue Patienten im Jahre 1878 brachten 268 Operationen, darunter 88 Extractionen. (Ueber diesen, den wichtigsten Gegenstand, siehe oben Orig. III. des Vf. eigene Worte.) Das Blickfeld misst L. mittelst einer Tangententheilung oder des Perimeters.[2] Der Brechzustand wird

[1] Die Vorrede beginnt mit folgenden Worten: „Da ich jenseits meines beschränkten Wirkungskreises ganz unbekannt bin, so scheint es mir gewagt, diese Essays zu veröffentlichen, die meistens in Theorie und Praxis von dem jetzt gültigen abweichen."

[2] Nach einer Methode ähnlich der von Schneller. Vergl. auch die in Hirschberg's Beitr. I. veröffentl. Krankengeschichten.

mit Hilfe des Augenspiegels controlirt und auch Astigmatismus besonders beachtet. Die von L. in der Weltausstellung 1878 ausgestellten Instrumente sind die folgenden: 1) Doppellineal, zur Messung der Entfernung und Protrusion der Augen. 2) Pupillometer. 3) Perimeter. 4) Diplometer (vgl. Centralbl. 1877, p. 223 u. 1878, p. 217). 4) Binocle, das sich ohne Feder immer im Gleichgewicht erhält durch specielle Vertheilung der Masse und zweckmässige Lagerung des Schwerpunkts. 5) Refractionsophthalmoskop mit doppelter Drehscheibe. Hinter dem Loche derselben wird ein kleines halbdurchsichtiges Spiegelchen angebracht, das eine feine Skala spiegelt, zur Messung der Objecte des Augengrundes. (Vgl. 1879, p. 172.) 7) Ecarteur, der nur 2 Haken an jeder Branche trägt; die beiden oberen fallen zwischen die unteren beim Herausnehmen. 7) Photometer. Die zahlreichen Besucher der Klinik schliesslich sprechen deutlich für die persönliche Beliebtheit ihres Leiters, dessen wissenschaftlicher Standpunkt den Lesern dieser Blätter zur Genüge bekannt ist.

12) Erster Jahresbericht der Augenklinik von Dr. Haltenhoff in Genf 1878. 61 Seiten. Die Klinik hat 5 Betten. Vom Januar 1876 bis 30. Juni 1878 kamen 988 Kranke, von denen 70 aufgenommen wurden. 70 Operationen, 10 Extractionen nach v. Graefe.

Es ist wichtig hervorzuheben, dass College H., der mit der Diagnose der Diphtherie in Berlin sich vertraut gemacht, „eine gewisse Zahl mittelschwerer Diphtheriefälle“ in Genf zu beobachten Gelegenheit fand.

Die Blasenpflaster bei sogenannter scrofulöser Keratitis sind direct schädlich. Die Autoren, welche eine active Therapie der Crusta lactea widerrathen, haben nicht die Gefahren beachtet, welche das Uebergreifen der Hautaffection den Augen droht.

Pilocarpin ist wirksamer bei frischen Glaskörperopacitäten. Ein Fremdkörper in der Iris kann nicht extrahirt werden ohne, wohl aber mit Iridectomie. (Myosis durch Eserin, v. Graefe's Messer.) Ein zweiter Fall ist von ähnlichem Verlauf. Beide heilten gut. Ein Fall von acutem Glaucom entstand im Invasionsfieber der Variola und wurde erfolgreich operirt. Von den Extractionen betrafen 6 senile Staare (4 volle, 1 halber, 1 Nichterfolg). — Wir wünschen, dass dem ersten sehr lesenswerthen Berichte weitere über ein hoffentlich stets anwachsendes Material folgen werden.

13) a) The 54th annual Report of the Glasgow Eye infirmary. Glasgow 25. Jan. 1878. (Dr. Reid, Dr. Meigham u. A.) b) The 5th annual Rep. of the Glasgow Eye infirmary. Glasgow 28. Januar 1879.

ad a) Neue Patienten 1877 = 2885. Cataractoperationen: „Division interior 44; Division anterior 14; Extract. inf. sect. 16; id. and irid. 9; sup. sect. 1; linear sect. 2; Liebreich 1.“

ad b) Neue Patienten 1878 = 3103. Cataractoperationen: „Division poterior 13; D. posterior 29; Extract. by inferior section 11, superior 1, linear 3, inferior section with iridect. 20, superior with iridect. 1, linear sect. with iridect. 2.“

Als wir die namentlich in a) ungeheure, in b) auch übergrosse Anzahl der „posterior Divisions“ in Betracht zogen, drängte sich uns die Vermuthung auf, dass in genanntem (auch von Studenten besuchten) Institute eine der Reclination oder Depression sehr ähnliche Operationsmethode noch heute gegen Alterscataracten — verübt wird, eine Vermuthung, welche man durch directe Beobachtung in Glasgow erhärten kann.

14) Jahresbericht der Gesellschaft für Natur- und Heilkunde in Dresden (1878/79). Dresden 1879, G. A. Kaufmann. 136 Seiten.

a. Duboïsin, subcutan oder in Pillen (0,001!), dient bei maniakalischer oder alkoholischer Erregung als Schlafmittel und zur Beseitigung der Schweisse der Phthisiker. Die durch Pilocarpin ganz verengte Pupille wird durch Duboïsineinträufelung nach 10 Minuten vollständig erweitert, während umgekehrt Pilocarpin die Duboïsinwirkung nicht aufhebt. (Dr. Hirsch.)

b. Ueber optische Täuschungen von Dr. Hänel.

c. Vorstellung des Magnetiseurs Hansen. An den Dresdener Aerzten konnten die Erscheinungen nicht producirt werden.

d. Dr. Engelhardt über einen neuen Augenspiegel.

15) Vereinsklinik in Carlsruhe. Dr. Emil Maier. In 4 Jahren (1875—79) 9172 Kranke, davon aufgenommen 1360. Operationen 866, Staaroperationen 205. 114 periphere Linearextractionen (mit Iridect.) seniler Cataracten, davon 9 ohne Erfolg.

16) 25. Jahresbericht (f. 1878) der Augenheilanstat für Arme in Wiesbaden (Hofrath Pagenstecher). 1653 Patienten, 690 in der Anstalt verpflegt. 64 Extractionen, 6 ohne Erfolg; 21 Enucleationen.

17) *Beiträge z. Anat., Phys., Path. d. Cilien. Inaug.-Dissert. von E. Mähly aus Basel. Stuttgart, Enke. 1879. (Beilage z. Zehender's Monatsbl).

18) Die Riesenzellen — die uns ja, nachdem die Frage der ocularen Tuberculose wieder in Fluss gekommen, besonders interessiren müssen — entstehen (nach Lubimoff, Virchow's Archiv, Band 75, 1, p. 71) aus andern Zellen durch Zunahme des Protoplasma und Vermehrung der Kerne, namentlich aus Endothelzellen der Lymphcanäle sowie aus Bindegewebskörperchen, — aber nicht durch Confluenz mehrerer Zellen.

19) Baumgarten (Berl. kl. Wochenschrift No. 7) erklärte sich für Specificität der Tuberculose. Untersucht man die käsigen Heerde, in deren Gemeinschaft Tuberculose beobachtet wird, so findet man, dass es tuberculose Heerde sind. Bei käsiger Metamorphose luetischer oder krebsiger Producte kommt es fast nie zur Tuberculose.

20) Potjans. Ueber Knochenneubildung im menschlichen Auge. (Inaug.-Diss. Bonn 1879, p. 22, mit einer Tafel Abbildungen. Centralbl. für Chir. 1879.) Verf. betont, dass im Auge der Säugethiere die verschiedensten Gewebe des thierischen Organismus vertreten seien, nur das Knochengewebe käme normaliter im Gegensatze zu dem Verhalten des Auges der übrigen Vertebraten im Säugethierauge nicht vor. Bei Vögeln, Fischen und Amphibien findet man Knorpel- und Knochenmassen, besonders im Augenhintergrunde in die Sclera eingelagert. Beim Menschenauge, das freilich viel häufiger untersucht wird, hat man jedoch unter pathologischen Verhältnissen Knochenbildungen gefunden, und zwar von den feinsten Plättchen bis zu dicken Schalen, welche die Wandungen des Glaskörperraumes auskleiden und ihm ein starres Gerüst geben. Es erfolgt dies nur nach schweren Entzündungen in Augen, die erhebliche Gestaltsveränderungen erfahren und länger ausser Function sind, so dass von Therapie in solchen Fällen kaum mehr die Rede ist. Doch veranlassen die in erblindeten Augen zur Entwicklung gekommenen Knochenschalen öfter den Ausbruch einer sympathischen Affection. — Die Verknöcherungen kann man natürlich nur da vermuthen, wo Bindegewebe gebildet werden kann, das verknöchert, — also besonders in der Aderhaut und allenfalls im Glaskörper, wo auch nachweislich die häufigst beobachteten Processe der Art stattfanden. In der Linse sollte man es nicht vermuthen, wenigstens nicht bei unverletzter Kapsel; andernfalls könnte die Knochenwucherung in die Linse hinein stattgefunden haben. Verf. beschreibt unter drei auf Prof. Sämisch's Klinik vorgekommenen Fällen

auch einen solchen, wo innerhalb der Kapsel in der Linse Verkalkung und unmittelbar nach aussen auch Knochenneubildung vorgekommen waren.

21) Perkowski. Plötzliche Amaurose während der Reconvalescenz nach Oberschenkelamputation. (Gaz. lekarska 1879. No. 19, 20, 22. [Polnisch]. Centralbl. f. Chir. 1879, No. 29.) Der Fall betraf einen 33jährigen Infanteristen, der im November 1877 bei Elena einen Knieschuss bekommen hatte. 8. November 1878 Oberschenkelamputation. Die Heilung ging befriedigend von Statten und schon dachte man an die Entlassung des Patienten, als sich plötzlich am 7. December bei demselben zuerst starke Kopfschmerzen, Erweiterung der Pupillen, Strabismus externus und zuletzt beiderseitige Amaurose einstellten. Anfangs blieb Pat. beim Bewusstsein, doch bald kamen Erbrechen und epileptiforme Anfälle, worauf Pat. gänzlich das Bewusstsein verlor, doch nicht comatös, sondern eher aufgeregt war. Bei der ophthalmoskopischen Untersuchung konnte nur eine starke Hyperämie besonders im linken Auge constatirt werden. Dieser Zustand dauerte durch 48 Stunden, worauf Patient zuerst auf dem rechten, dann auf dem linken Auge die Sehkraft zurückerlangte und langsam zum Bewusstsein kam, doch konnte er sich nicht auf Thatsachen erinnern, die im letzten Monate, somit nach der Amputation sich zugetragen hatten. Das volle Bewusstsein kam erst langsam nach mehreren Tagen zurück. Bemerkenswerth ist, dass gleichzeitig mit der Restitution des Gesichtes sich eine Blutung aus dem Stumpfe einstellte, die auf Compression stand, doch am 3. Tage nochmals und stärker auftrat und das kein Gefäss unterbunden werden konnte, mit hämostatischer Watte zum Stillstand gebracht wurde. Phlebitis femoralis — grosse Erschöpfung — Tod am 13. Tage nach Erblindung, somit 6 Wochen nach der Amputation. — Aus dem Sectionsprotokolle ist folgendes hervorzuheben: Anämie und Oedem des Gehirnes, keine Thrombose in den Sinus und keine Emboli in den Gehirnarterien; Nephritis parenchymatosa sinistra; Phlebitis ven. fem. sin. — Nach P. sind die oben geschilderten Zufälle als Folge eines Hydrocephalus acutus aufzufassen. [Näher liegt es an uraemische Amaurose zu denken.]

22) Sehroth. Feuilleton von Dr. Heuse in Elberfeld. Deutsche med. Wochenschr. No. 29, 1879.

23) Ueber Keratoskopie von Julia W. Carpenter. Cincinnati Lancet and Clinic. 1/3. 1879. Es handelt sich um Cuignet's Methode zur Bestimmung der Refraction. Sie beruht auf einem Wechsel von Licht und Schatten, welcher auf der Hornhaut hervorgebracht wird. „Kinder und beschränkte Leute sollen ein dankbares Object für die Keratoskopie abgeben.“ [Beschränkte Aerzte vielleicht auch ein dankbares Subject.]

24) Eléments de physique appliquée à la médecine et à la physiol. par A. Moïtessier, Prof. de Physique à la Fac. du méd. de Montpellier. Optique (600 Seiten, 177 Figuren). Paris, G. Masson. Verf. hat in 10jähr. Praxis als Universitätslehrer dieselbe Erfahrung gemacht, wie viele in Deutschland, dass die Studenten der Medicin für Physik und Mathematik nicht gehörig vorbereitet sind und versucht, durch dieses Buch seinen Studenten sich nützlich zu machen. Wir glauben, dass er seinen Zweck durch klare interessante Darstellung des wichtigen Gegenstandes vollständig erreicht hat; möchten nur die Bemerkung machen, dass die Dioptrik kugeliger Flächen heutzutage besser nach Gauss'schen als nach den alten Euler'schen Principien elementar abzuhandeln ist.

25) Das Licht und seine Wirkung auf das Auge von M. A. Bouchardat (Annal. d'Ocul. B. 82, p. 104 fgd.). Eine hygienische Studie. Leider

werden ältere kritiklose Behauptungen ohne erhebliche Bedenken wiedergegeben, z. B. „Neugeborene sind erblindet durch Einwirkung zu hellen Lichtes.“ Wir bezweifeln auch, dass bei Landbewohnern Augenleiden wesentlich seltner sind, als bei Städtern. Interessant sind die Bemerkungen über künstliche Beleuchtung. Wichtige Bedenken werden gegen das elektrische Licht erhoben. (Vgl. C. Sept. 1878.) „Das beste Erleuchtungsmittel wäre eine Lichtquelle ohne ultraviolette Strahlen.[1] Indem man das electrische Licht einzuführen versucht, betritt man eine gefahrvolle Bahn. — Jedes Mal, wenn ich die Avenue de l'Opera passire, sind meine Augen von diesem blendenden, schwankenden Lichte unangenehm berührt.“ [Noch trauriger fanden wir die electr. Beleuchtung des Vict. embrankment zu London.]

26) Schriftproben zur Prüfung von Soldaten und Matrosen von Dr. Maurel. Paris, Baillière & fils, 1879. 16 Seiten.

27) Der Ref. der Annales d'Oc., Herr Dr. Loiseau, über Sous's Traité d'optique macht eine Einwendung gegen S.'s zu formelreiche Darstellung, z. B. gegen den folgenden Passus. „Ein Beobachter mit H 2 D hat + 4 D gebraucht in 5 Cm. Entfernung; welches ist die H des Untersuchten?

$$H = \frac{20\,(4-2)}{20-(4-2)} = \frac{40}{18} = 2{,}22 = 2{,}25\,D.$$

Dafür will L. setzen: „Da der Beobachter H 2 D besitzt, erlangt er durch + 4 D eine Myopie von 2 D. Der Fernpunkt seines (corrigirten) Auges liegt also in [+] 50 Ctm. und fällt zusammen mit dem negativen Fernpunkt des untersuchten Auges. Ziehen wir 5 Cm. ab, die Distanz zwischen beobachtendem und beobachtetem Auge, so erhalten wir 45 Cm. als Entfernung des Fernpunktes von letzterem, das also eine H von 2,25 D besitzt.“

Wir sind von dieser Verbesserung nicht sehr entzückt und würden nach unserer pädagogischen Erfahrung vorziehen: „$+\,^1/_{10} - {}^1/_{20} = {}^1/_{20}$. Das Untersuchte braucht annähernd $+\,^1/_{20}$; sein negativer Fernpunkt liegt genauer $20 - 2 = 18$ Zoll hinter dem Auge.“ Oder, für die Getreuen der Dioptrie: „$+\,4\,D - 2\,D = 2\,D$. Der Untersuchte braucht + 2 D, um seine totale H zu corrigiren; eher eine Spur mehr, als weniger.“

28) *Untersuchungen über die Beziehung zwischen Accommodation und Convergenz der Blicklinien. Inaug.-Diss. von H. Biesinger. Tübingen, 1879. 50 Seiten. Zusätzliche Bemerkungen zu der Arbeit von B. von Prof. Nagel.

29) In der Sitzung der Acad. de Méd. zu Paris vom 9. September 1879 gab Giraud Teulon einen Bericht über eine Note von Prompt über die Gesichtstäuschung mit Hering's Parallellinien, Zöllner's Liniensystemen etc. und verwirft P.'s Erklärung. G. T. stellt folgenden Satz auf: „In allen Sinneswahrnehmungen erscheinen alle klar wahrnehmbaren Unterschiede grösser als die gleichen, aber weniger deutlich hervortretenden.“[2] Progrès med. 13. Sept. 1879.

30) Revista Medica di Chile, 15. Mai 1879. Neurot. opticocil. von Dr. Olaf Page, jetzt in S. Francisco. Enthält 6 Fälle aus Hirschberg's Klinik.

31) Ophthalmiatrische Gelatinplättchen von Formaggia, Mailand, Corso Loreto, 2.

---

[1] Ein Theil desselben könnte vielleicht durch passend gefärbte Glocken abgehalten werden.

[2] Er fügt hinzu, dass er nicht die metaphys. Formeln annehme, mit denen die deutsche Schule die Lücken zwischen Thatsachen und Ursachen auszustopfen liebe. Wir bedauern eine Lücke — des berühmten Autors selbstzugestandene cruelle ignorance de l'allemand. H.

32) Staar in Indien von P. J. Freyer, A. B., M. D., surgeon H. M. Bengal Army, Azamgarh Hospital (Lancet, Sept. 1879). Staar ist sehr häufig in Indien und wird von einheimischen Sathiyas mit rohen Instrumenten deprimirt und so die Augen gänzlich ruinirt. Im J. 1878 hatte Verf. 512 Staaroperationen zu verrichten. Dass Staar so häufig ist, kommt zum Theil aus Mangel an Aerzten, da die Sathiyas wegen den schmerzlichen Folgen ihrer Operationen nicht beliebt sind. Staar beginnt in Indien zu relativ frühem Lebensalter. Von 483 Staarkranken zeigten nur 9 eine Infection, Diabetes hatten nur 2, die erfolgreich operirt wurden; meist ist der Staar ein Zeichen des allgemeinen Verfalls der Gewebe. Hierzu kommt noch von ursächlichen Momenten 1) die erbärmliche Ernährung der niedrigen Klassen in Indien, welche kaum jemals Fleisch geniesen und frühzeitig altern; und ferner der starke Glanz und die Hitze der tropischen Sonne. Nur 1 Fall war angeboren, 1 Fall traumatisch; 8 Fälle waren weiche Staare (in den 30er Jahren); 499 waren harte oder gemischte. Das mittlere Alter der letzteren war 55 Jahre. Verschiedene von diesen hatten Morgagni'sche Staare. 2 Fälle zeigten schwarze Cataract ohne Lichtperception. Beide wurden erfolgreich operirt, aber der eine hatte auch nachher keine Lichtperception bei normalen Spiegelbefund. 3 Fälle von Kapselstaar abgerechnet, wo die Laceration, und 3 von Centralstaar (Schichtstaar?), wo die Iridectomie verrichtet wurde, blieben 506 Fälle für die Extraction. Alle wurden nach v. Graefe's Verfahren operirt, wie es von Brudenell-Carter in seinem Werke beschrieben ist, jedoch der Schnitt ganz corneal gemacht. Stets wurde tiefe Chloroformmarkose angewendet und für unerlässlich gehalten. Von 506 Extractionen waren 342 erfolgreich, 40 mittelmässig, 111 erfolglos und 13 unbekannt, da die Patienten das Hospital verliessen: also 75% erfolgreich und 25 erfolglos. Die Resultate sind nicht so gut wie in Europa, aber das Hospital ungenügend, die Patienten elend. Dazu kommen Kastenvorurtheile und Gleichgültigkeit der fatalistischen Patienten. Die Winteroperationen waren befriedigender. Die Patienten konnten durchschnittlich nach 11 Tagen das Hospital verlassen. Discision ist unbrauchbar für sie, da sie nicht die Geduld des Abwartens haben. v. Graefe's Verfahren gab dem Verfasser weit bessere Resultate als der Bogenschnitt. Hornhautvereiterung kam in $^2/_3$ der unglücklichen Fälle vor. Ein depressives Verfahren ist dabei schädlich, ein stimulirendes nützlich, so dass in seltenen Fällen die Eiterung sich begrenzt und einiges Sehvermögen übrig bleibt. Die zweite Nachkrankheit ist Iritis. Hierbei erwies sich, ausser Atropin, Jodkalium nützlich.

33) In der „Practice of Physik" von Riverius, London 1656, finden wir auf p. 73 den folgenden interessanten Passus: „When a cataract can be dissolved with no other Medicines, the last Remedy is the Chirurgical Operation, which with a Needle put into the Eye, after the matter of the Cataract being thick, and turned to a little skin, thrusteth it to the lower part of the Eye, so that the sight is restored as if a window were opened. This Operation is successful sometimes, but not often: But when the case is so that no hope remains of other ways, it is better, according to the opinion of Celsus, formerly commended, to try an uncertain Medicine than none: But it useth not to be tried by reason of its uncertainty by ordinary Chirurgions; but of Quacksalvers, who go to and fro practising, and therefere the time and manner of the Operation is to be left only to them."

34) Diabetische Cataract. Unter 169 Fällen von Diabetes seiner Beobachtungen fand Dr. Jaques Mayer in Carlsbad (Berliner klin. Wochenschr. No. 32) nur 5 Fälle von Cataract. Rückbildung derselben wurde nie constatirt,

wohl aber Heilung der sogenannten nervösen Amblyopieen. Keratitis wurde 2mal beobachtet. [Vgl. p. 42.]

35) La discision peripherique ou équatoriale avec la conservation des deux cristalloïdes dans l'extract. lineaire de peripherique de la cataracte par le doct. Jules Quioc. Paris 1879. Parent. (Thèse de P.) Die Priorität der exclusiven äquatorialen Spaltung kommt Prof. Gayet in Lyon zu, der 1873 (Gaz. hebd. No. 35) einen Vortrag veröffentlichte über die äquatoriale Eröffnung der Kapsel in der Linearextraction. Eine breite Iridectomie ist nothwendig, während der Schnitt mehr nach v. Graefe oder mehr lappenförmig von 2—3 Mm. Höhe sein kann. „Der Chirurg vertraut die Fixationspincette dem Gehilfen; darauf nimmt er in die linke Hand den Kautschuklöffel, in die rechte das v. Graefe'sche Messer. Er übt mit dem Löffel, unterhalb des Hornhautcentrums, einen leichten Druck aus, so dass die Wundlefzen klaffen und der Linsenäquator zwischen ihnen eben sichtbar wird. Dann taucht er die Spitze des Messers in den Aequator und trennt ihn, die Schneide nach oben, in der ganzen Ausdehnung des Schnittes. Das Messer bleibt immer in einer verticalen Ebene; anfangs, im äussern Winkel, um 45^0 gegen den horizontalen Durchmesser der Linse geneigt, schliesslich fast horizontal.[1]

Folgen 200 Krankengeschichten, erläuternde Bemerkungen und Schlussfolgerungen: „Das Verfahren muss bei Morgagni'scher Cataract gebraucht werden. Es ist vortrefflich bei weichen Staaren, sowie bei Kernstaaren mit weicher Corticalis. Es ist ebenso gut wie die anderen Verfahren bei harten reifen Cataracten. Es ist unbrauchbar bei unreifen, überreifen und bei Kapsel-Staaren.

36) Die subconjunctivale Linsenluxation von Hoven. (Inaug.-Diss. Bonn, 1879. 20 S. C. f. Chir. 1879. No. 35.) Nach einleitenden Bemerkungen über angeborene und acquirirte Linsenluxationen oder Ectopien derselben geht Verf. zu den subconjunctivalen über, die sich von den übrigen traumatischen und nicht traumatischen dadurch vor Allem unterscheiden, dass zu ihrem Zustandekommen eine Durchtrennung der Bulbuskapseln nöthig ist, jedoch ohne Mitzerreissung der Conjunctiva selbst. Die Symptome treten meist in ihrer Reinheit erst einige Zeit nach der Verletzung auf; der Scleralriss sitzt gewöhnlich am oberen Theile des Bulbus, weil die Gewalt das Auge nur von oben und aussen treffen kann. Die Prognose ist meist schlecht, auch disponiren Scleralrisse in der Ciliargegend zu sympathischer Affection der gesunden Augen. — Zum Schlusse führt Verf. einen von ihm auf der Klinik beobachteten Fall an, der relativ günstig endete. Ein Arbeiter, welcher in Folge früher überstandener Keratitis eine Hornhautnarbe trug, stiess sich an das betreffende Auge und erfuhr eine subconjunctivale Linsenluxation. Die Linse wurde in der Gegend der äusseren Commissur festsitzend gefunden und einfach extrahirt, da der Scleralriss, als sich Pat. zeigte, geheilt war und keine entzündlichen Vorgänge vorlagen.

37) Cases of foreign body in the orbit having passed through the eyeball von Kayser. (Philad. med. times 1879. März 29.) C. f. Chir. No. 35, 1879. 1) Schussverletzung des rechten Bulbus mit einem Taubenschrotkorn. Letzteres hatte die Cornea des 18jähr. Pat. (an der Innenseite) durchbohrt, in derselben einen horizontalen incisionsförmigen Spalt hinterlassend, riss den entsprechenden Theil der Iris vom Ciliarkörper ab, drang durch den

---

[1] Beiläufig nehmen wir mit Vergnügen davon Act, dass Gayet v. Graefe's Methode ansieht als la plus admirablement conçue und dass er regelmässig den Verband anwendet.

Glaskörper und die hintere Bulbuswand durch und setzte sich dicht an der Opticusscheide aussen an. Es traten sehr heftige Reizerscheinungen ein, so dass am 9. Tage nach der Verletzung die Enucleatio bulbi vorgenommen werden musste. 2) Ein $^{3}/_{4}''$ langer, lanzenförmiger, an der Basis $^{1}/_{4}''$ breiter Eisensplitter war dem 35 Jahre alten Manne bei der Arbeit ins rechte Auge, durch die Sclera hindurch zwischen Rectus sup. und int. eingedrungen. Die Linse war durchsichtig und an der normalen Stelle, hinter derselben sah man einen blutigen Streifen. Sehvermögen reducirt bis auf die Perception von Licht. Enucleation verweigert. $6^{1}/_{2}$ Monat später liess Pat. sich den atrophischen Bulbus entfernen. Das Eisenstück lag mit der Basis der Sclera an und erstreckte sich entlang des Opticus nach hinten, dessen Aussenseite es anlag. Die bereits vorhandenen Reizerscheinungen des linken Auges verschwanden nach einigen Tagen.

38) La conj. catarrho-granulosa y la neoplastica por el Dr. O. Lopez-Ocaña. Gaz. med. de Cataluña. 10. Aug. 1879. Monogr. dobre las inflamaciones de la cornea. Von Demselben. Madrid 1879. 75 Seiten 4⁰.

39) In Präparaten von gonorrh. Eiter fand Neisser (C. f. m. W. 1879. No. 28) in 35 Fällen eine eigenthümliche Mikrokokkenart (kreisrund, relativ gross, tingirt durch Methylviolett, semmelförmig oder in Colonien). Sie waren auch vorhanden in allen 7 Fällen von Blenorrh. neonat und in 2 Fällen von Blenorrh. der Conj. Erwachsener.

40) Der Frühjahrscatarrh der Conjunctiva. Inaug.-Diss. von Dr. U. Vetsch (nach Prof. Horner's Material bearb.). Zürich, 1879. Das von Sämisch aufgestellte Krankheitsbild scheint identisch mit Desmarres' „Hypertrophie périkératique“ und v. Graefe's „gallertartiger Limbusinfiltration“ oder „Phlyctaena pallida“. Der Limbus cornae zeigt sich gewöhnlich verbreitert, verdickt, von grauröthlicher Farbe. Nicht häufig ist der ganze Limbus dieser Veränderung anheimgefallen, wodurch dann die Cornea von einem wulstigen, missfarbigen Ring eingerahmt erscheint; gewöhnlicher betreffen diese Veränderungen nur das Gebiet der Lidspalte, also temporale und nasale Seite desselben, während oberer und unterer Rand davon verschont bleiben. Diese gallertige, sulzige Verdickung des Limbus kann 2—3 Mm. breit werden und setzt sich gegen die Cornea, deren Umfang sie durch Hereinragen verkleinert, mit einem scharfen Rande ab, während sie allmählich ohne scharfe Grenze in die Conjunctiva bulbi übergeht. An die Umwandlung des Limbus schliessen sich nun an die Veränderungen der Conjunctiva bulbi. Diese bestehen in Hyperämie, die jedoch den davon betroffenen Partien nicht jenes gewöhnliche frischrothe, vasculöse, vielmehr ein missfarbiges gelbröthliches Ansehen verleiht. Ferner erscheint die Conjunctiva deutlich verdickt. Beide Veränderungen betreffen wesentlich nur den Lidspaltenbezirk. Das Auftreten papillärer Wucherungen auf der Conjunctiva palpebrarum — gewöhnlich ist nur diejenige der oberen Lider von dieser Veränderung betroffen — ist beim Frühjahrscatarrh ein fast regelmässiges Vorkommen. All' diese Veränderungen sind auf beiden Augen vorhanden. Ein weiteres Charakteristicum des Frühjahrscatarrhs ist der Verlauf und das typisch recidivirende Auftreten im Frühjahr und in den ersten Sommermonaten. Wenn auch nicht streng beweisend, so mag hierfür angeführt werden, dass unter unseren 37 Patienten nicht weniger als 30 in den Monaten April, Mai, Juni und Juli zum ersten Mal sich vorstellten. Hat die Krankheit mehrere Male recidivirt, so kann sie und zwar ohne Zurücklassung irgend welcher Spuren heilen; in anderen Fällen hat man eine sehr lange Dauer des Processes (8—10 Jahre) mit schliesslicher Genesung beobach-

tet; in noch anderen seltenen bleiben dauernde Veränderungen zurück. Diese Veränderungen sind dreierlei Art: 1) Der Limbus corneae ist, ohne noch erhaben zu sein, deutlich verbreitert, namentlich am cornealen und temporalen Rande. Hierdurch kommt eine Einengung der Cornea zu Stande und zwar in ganz charakteristischer Weise. 2) Wirkliche corneale Trübungen. Diese sind schmal und kurz, nehmen ebenfalls entweder die nasale oder temporale Seite der Cornea ein und lassen sich in ihrer Erscheinung dem arcus senilis vergleichen. 3) Die Augen erhalten etwas Schläfriges dadurch, dass die Augenlider schlaff herabgesunken sind. Der Frühjahrscatarrh hat keine Beziehungen zu andern Augen- oder zu Allgemeinkrankheiten. Was das Alter der Patienten betrifft, so fanden wir mit Sämisch übereinstimmend, dass der Frühjahrscatarrh vorwiegend nur jüngere Individuen heimsucht. Besonders hervorzuheben ist das auffallende Ueberwiegen des männlichen Geschlechtes. Betrachten wir die Zeichnung, welche nach einem vortrefflichen Präparate von einem excidirten Limbusstückchen Dr. Otto Haab's ausgeführt wurde, so tritt uns die ungeheure Verdickung des Epithellagers sofort als das prägnanteste Abnorme entgegen. Die äussere Begrenzung des Epithels ist flacher und regelmässiger. Dagegen zeigt die untere, dem Stroma zugekehrte Seite, die grösste Unregelmässigkeit, indem eine grosse Zahl von Zapfen bald als einzelne Coni, bald als mehrfache den Wurzeln eines Backzahnes ähnliche Massen in die Conjunctiva eindringt. Zwischen den Zapfen bildet die Tunica propria conjunctivae rundliche Erhebungen, eine papillenartige Oberfläche. Gleich unter dem Epithel erscheint ein lichter Saum. Sehr verschieden ist dann die Zahl und der Umfang der gefüllten und leicht sichtbaren Gefässe. Der Zellenreichthum des Stromas tritt im Allgemeinen mehr in den mittlern Schichten am stärksten auf. Zuweilen erscheint er nesterweise um Gefässe herum. Es interessirt uns auch noch einen Blick zu werfen auf die Zusammensetzung jener pilz- und hutförmigen Excrescenzen, welche sich so oft auf der Innenfläche der Conjunct. tars. sup. finden. Schneidet man dieselben möglichst tief aus und fertigt dann Querschnitte an, so überzeugt man sich, dass der runde oder ovale Schnitt rings von äusserst dichtem abgeplattetem Epithel eingerahmt ist, das spitze Zapfen tief in das sehr resistente, gefässarme Gewebe hineintreibt. Das Stroma selbst ist viel zellenarmer als dasjenige der Conjunctiva bulbi nnd besteht aus dichtem, fast narbenähnlichem Bindegewebe. Wir haben als pathologisch-anatomischen Ausdruck aller Veränderungen bei Frühjahrscatarrh die Epithelwucherung anzusehen und giebt uns diese mit ihren Folgen auf leicht verständliche Weise die Erklärung des makroskopischen Befundes jener Wucherungen des Limbus und jener papillären Excrescenzen auf der Conj. palp. sowohl, als jener milchigweissen Trübung der letztern und der Verdickung und fahlen Färbung der Conj. bulbi. Trotz der auffallenden Uebereinstimmung in anatomischer Hinsicht, trotz einiger Aehnlichkeiten in klinischer Beziehung sind wir nicht im Stande, eine vollständige Congruenz des Frühjahrscatarrhs und der Psoriasis zu statuiren, wie wir auch nicht den Frühjahrscatarrh einer andern cutanen Affection oder einer der bekannten conjunctivalen Erkrankungen anordnen konnten. Die Prognose ist eine günstige. Dagegen ist nie der äusserst hartnäckige, über den ganzen Sommer sich erstreckende Verlauf der Krankheit ausser Acht zu lassen, ebensowenig wie der Umstand, dass die Krankheit mit grösster Sicherheit mehrere Jahre nacheinander recidivirt. In Bezug auf die Therapie ist vor einem zu eingreifenden Verfahren zu warnen. Local wird am besten eine 3% Plumbum aceticum Salbe, weniger eine 1% Cuprumsalbe oder das Einstreuen von Calomel ertragen. Gestützt auf den Nachweis der epithelialen Wucherung

dürfte sich der innerliche Gebrauch des Arsenik empfehlen. Grosse Wucherungen des Limbus können mit Nutzen exstirpirt werden.

41) Terrier sah nach Verbrennung der Hornhaut Ulcus mit Iritis und Hypopyon. Einmal blieb nach Saemisch's Operation vordere Synechie und Leucom zurück. Das andere Mal trübte sich die Hornhaut vollständig. Revue mensuelle 1879, No. 5.

42) Hasenscharte und Colobom des oberen Augenlides. (Aus der Klinik des Prof. Corradi in Florenz. Lo Sperimentale 1879, 4.; Wien. med. chir. Rundschau 1879, 7. Heft.) Auf obiger Klinik wurde ein 8jähriger Knabe aufgenommen, der mit Labium leporinum sup. rechterseits und Colobom des oberen Augenlides derselben Seite geboren war. Der rechte Rand der Spalte, resp. der rechte Lappen war deutlich ausgebildet, der linke retrahirt, der Augapfel bereits atrophirt. Der Ciliarrand des oberen Augenlides setzte sich aus zwei getrennten Theilen zusammen, einem äusseren von 13 Mm. und einem inneren von 15 Mm.; beide waren mit Wimpern besetzt. Die bogenförmige Spalte zwischen beiden hatte eine Basalöffnung von 7 Mm. und wies nur an den unteren Enden einen Schleimhautüberzug auf, während am oberen Ende sich die Oberhaut in dieselbe umstülpte. Die beiden Spaltenschenkel trugen keinen Haarwuchs. Vom inneren Rande der Lidspalte ging eine Brücke oder ein Zügel auf die hypertrophische und ödematöse Conjunctiva des Auges über. Corradi operirte die Hasenscharte nach Mirault, machte die Blepharoraphie, wobei er zur Beseitigung der Spannung am äusseren Augenwinkel einen horizontalen Einschnitt anbrachte. Durch Einlegen eines künstlichen Auges kann nunmehr die Deformität gedeckt werden.

43) Betrachtungen über die Therapie der Iritis syph. von Dr. J. Baraquer. Gaceta med. de Cataluña, 10. Mai 1879. (Energische Mercurialfrictionen.)

44) Intraoculare Erkrankungen durch Sonnenstich von Dr. F. C. Hotz in Chicago. 1) Hitzschlag bei einem 29jährigen; danach Lähmung des linken Armes und (nach zwei Monaten) Neuritis opt. d. (S $^1/_{30}$), Fehlen der temporalen Gesichtsfeldhälfte. Unter Jodkali geheilt.[1] 2) Leichter Sonnenstich. Nach zwei Tagen directe Beobachtung der Sonnenverfinsterung ohne Schutzglas, Sehstörung. Neuritis. 3) Angeblich nach Sonnenstich, 5 Monate zuvor, Sehstörung bei einem 48jährigen. Hornhautepitheltrübungen, Schwellung der Papillen, S = $^{20}/_{50}$, resp. $^2/_{100}$. Heilung.

„Die Patienten sind ungewöhnlicher Hitze ausgesetzt, bis sie ihr unterliegen. Nach Wiederherstellung von dem unmittelbaren Shok leiden sie an Kopfschmerzen, einige dann an Sehstörung mit Neuritis. Die letztere ist Folge einer Hirnläsion.“ Auf starke Anfälle von Sonnenstich kann übrigens auch Choroïditis mit Netzhautablösung folgen.

45) Hysterische Erblindung, Verbesserung durch Metallotherapie und Magneten, Heilung durch statische Elektricität von Dr. Dujardin Beaumetz und Dr. Abadie. Gaz. des hôpit. No. 55, 56.

46) Ein Fall von hysterischer Hemianaesthesia dextra bei einer 19jährigen, ohne Sehstörungen; die Wirkung von Gold-, Silber-, Glas-Platten etc. ist Mental-Impression. Dr. Crocker, British med. J., 5. Juli 1879.

47) Amaurosis fugax von Charl. Edw. Glascott, M. D. am Royal Eye Hosp., Manchester. British med. J., 19. Juli 1879. Ein gesunder Berg-

[1] Der Fall 1 kann auch anders aufgefasst werden, zumal S erst zwei Monate nach dem Hitzschlag abnahm und Fall 2, da eine zweite Schädlichkeit einwirkte.

mann von 24 Jahren war plötzlich bei der Arbeit absolut erblindet. On. Kein Herz-, Nieren-Leiden, noch Lues. Frictionscur, Salivation; mit dieser nach 12 Tagen Wiederkehr von S. Derselbe Zustand zwei Jahre lang beobachtet.

48) Strychnin bei Erkrankungen des Augengrundes von Dr. Morano. Giorn. internaz. delle Scienze mediche 1879, Heft 5.

49) Des Amblyopies toxiques par Galezowski. (Forts.; vgl. Centrbl. 1879, p. 192.) 2) Nicotinamblyopie.[1] Die chronisch binoculäre ist ähnlich der Alkoholamblyopie. G. hat bisher nur sieben reine Fälle beobachtet (aber viel mehr von gemischter Intoxicationsamblyopie). Er spricht nicht von Centralscotom bei dieser Form und doch war es vorhanden, da er angiebt, dass alle Farben ausser dem Grün gut erkannt werden. Vollständige Abstinenz ist zur Heilung nothwendig. G. beschreibt auch einen Fall von einseitiger Amblyopie durch Centralscotom bei einem Raucher, die bis zur Amaurose vorschritt, aber doch heilte: ein Fall, der schwerlich hierher gehört. [Genau ebenso von mir auch bei jungen Mädchen beobachtet worden und vielleicht durch heilbare Entzündung des Sehnerven hinter dem Auge zu erklären.] 3) Opiumamblyopie. Ein Arzt mit Morphinismus kann nicht lesen, da die Buchstaben tanzen. G. nimmt Spasmus des Ciliarmuskels an. [Wahrscheinlich handelt es sich um die von A. v. Graefe und von mir beobachtete parhetische Diplopie.] Eine Dame, die in selbstmörderischer Absicht grössere Dosen Laudanum verschluckt hatte, litt an Myosis und Sehstörung und wurde erst ganz allmählich durch Tonica geheilt. Bei örtlicher Anwendung des Opium und Morphium kann Lideczem entstehen.

50) Ueber Hemiopie von Prof. Mauthner. Vortrag, gehalten in der wissenschaftlichen Versammlung des Wr. med. Doct.-Coll. am 24. März 1879. (Mittheilungen des Wr. med. Doctoren-Collegiums. 1879. 18.; Med.-Chir. Rundschau 1879, p. 713 fgd.) Vortragender definirt Hemiopie als einen Zustand des Halbsehens, nicht mit einem, sondern mit beiden Augen, welche Functionsstörung jedoch ausschliesslich durch eine intracranielle Ursache bedingt sein müsse, nicht durch eine im Auge selbst liegende. Der Ausdruck Hemiopie, wie er gebraucht wird, ist eigentlich unrichtig. Wenn man sagt: Rechtsseitige Hemiopie, so meint man nicht rechtsseitiges Halbsehen, Halbsehen nach rechts herüber, sondern versteht darunter einen Zustand, bei welchem in den rechtsseitigen Gesichtsfeldhälften nichts gesehen wird, daher der Ausdruck Hemianopsie (Hirschberg) richtiger ist.

Die Hemiopie kann verschiedene Formen annehmen und es sind von jenen Hemiopien, welche rechts und links gelegene Gesichtsabschnitte betreffen, 3 Formen zu unterscheiden: 1) Die homonyme Hemiopie oder bilaterale, wobei entweder die beiden rechten oder beiden linken Netzhautflächen ausser Function treten, also stets eine temporale (äussere) mit einer medialen (inneren) Sehfeldhälfte ausfällt. 2) Die laterale oder temporale Hemiopie, bei welcher beiderseits die Sehfeldhälften aussen vom Fixationspunkte, i. e. beide temporalen oder lateralen, äusseren Netzhauthälften gelähmt sind; endlich 3) die mediale oder nasale Hemiopie, das Ausfallen beider Gesichtsfeldhälften, die nach innen, nächst der Nase liegen.

Ausser diesen 3 Formen kann man sich noch eine andere denken, bei der jederseits entweder die obere oder die untere Hälfte des Sehfeldes nicht functioniren.

---

[1] Die Formel des Nicotin ist $C^{20}H^{14}N^{2}$, nicht $C^{20}H^{14}A^{2}$, — Die Arbeiten von Förster, Horner und seinen Schülern, ferner Leber, Hirschberg u. A. werden von dem Autor nicht erwähnt.

Indem wir nun den Zustand der Hemiopie in seinen drei Erscheinungsweisen, die man bisher annahm, zu erklären suchen, müssen wir uns nicht nur mit dem feinsten Bau der optischen Centralgebilde unseres Nervensystems eingehendst beschäftigen, sondern erfahren auch hochwichtige Aufschlüsse über denselben. Wir müssen in specie die Frage lösen: wie verhalten sich die Fasern des Tractus nervi optici im Chiasma? und 2) die Frage: wie verhält sich das Sehcentrum in den Grosshirnhemisphären?

Bezüglich des Verlaufes der Fasern des Tractus opticus im Chiasma bestehen zwei verschiedene Anschauungen, indem ein Theil der Autoren eine blos theilweise, der andere eine gänzliche Kreuzung der Nervenbündel annimmt. Unsere Untersuchung, führt Prof. Mauthner weiter aus, kann sich nur um die Verhältnisse drehen, welche etwa bestehen bei dem Menschen und allen anderen Thieren, welche einen binoculären Sehact geniessen. (Schluss folgt.)

Recepte.

The pharmacopoea of the Royal London Ophth. Hospital.
London 1879. (Forts.; s. Juliheft.)

13) Guttae Daturiae[1].
Schwefels. D. 0,1
Wasser 30,0.

14) G. Eseriae[1]
Schwefels. E. 0,1
Wasser 30,0.

15) G. Pilocarpiae.[1]
Salpetersaures P. 0,1
Wasser 30,0.

16) G. Opii.
Opiumwein 7,5
Wasser 180,0.

17) G. Zinci chloridi.
Zinkchlorid 0,05
Wasser 30,0.

18) G. Zinci sulfatis.
Schwefels. Zink 0,1
Wasser 30,0.

19) G. Zinci sulf. & alum.
Schwefels. Zink 0,05
Alaun 0,15
Wasser 30,0.

20) Injectio alkalina.
Kohlensaures Kali 5,0
Wasser 500,0.

21) Inj. adstring.
Alaun
Schwefels. Zink āā 4,0
Tannin 1,5
Wasser 600,0.

22) Inj. Plumbi.
Unterkohl. Bleilösung (verdünnt) 5,0
Spirit. rectif. 7,0.
Wasser 600,0.

23) Linim. belladonn. compos.
Belladonnaextr. 3,5
Wasser 3,5
Linim. sapon. 180,0.

24) Linim. Hydr. oleat.
Gelbes Quecksilberoxyd 3,0
Oelsäure 30,0.

25) Lin. H. ol. c. Morph.
Morphia (Alkaloïd) 0,5
Oelsäure 17,5
Lin. Hydr. ol. (N. 24) 17,5.

[1] In praxi wird man gut thun, wenn man dieselbe Concentration wünscht, lieber 0,03 : 10,0 zu verordnen.

(Fortsetzung folgt.)

Um Einsendung von Separatabdrücken wird gebeten.

Einsendungen für die Redaction sind zu richten an Dr. Hirschberg, Berlin, NW., 36 Karlstr.

Verlag von Veit & Comp. in Leipzig. — Druck von Metzger & Wittig in Leipzig.

Centralblatt

für praktische

AUGENHEILKUNDE.

Herausgegeben von

Dr. J. Hirschberg,

Privatdocent der Augenheilkunde an der Universität Berlin.

Monatlich eine Nummer. Preis des Jahrganges 10 Mark. Zu beziehen durch alle Buchhandlungen und Postanstalten.

October. Dritter Jahrgang. 1879.

(Aus Dr. SICHEL's Augenklinik in Paris.)

I. Ueber Corectopie.

Von Dr. **M. Pufahl** in Paris.

Es dürfte bisher, so viel ich die ophthalmologische Literatur kenne, noch nicht vorgekommen sein — wenigstens ist Nichts darüber veröffentlicht —, dass in einer Augenklinik zu derselben Zeit zwei Individuen aus verschiedenen Familien sich vorstellen, die mit doppelseitiger Corectopie behaftet sind. Abgesehen davon, dass mir seit meiner mehr als sechsjährigen ophthalmologischen Thätigkeit kein derartiger Fall zu Gesicht gekommen, boten diese Patienten insofern ein doppeltes

Interesse für uns, als wir bei der Seltenheit dieser Missbildung — Alexander fand unter 6000 Patienten 2 Mal Corectopie — Gelegenheit hatten, beide Fälle mit einander genau zu vergleichen.

Die Literatur, soweit sie mir zu Gebote gestanden, zählt etliche Fälle auf, die mehr oder weniger genau beobachtet und mehr oder weniger ausführlich beschrieben worden sind. Ich werde am Schlusse dieser Zeilen ein Resumé über die beobachteten Fälle geben und sie den in der Sichel'schen Klinik beobachteten vergleichend an die Seite stellen.

Die ersten im Jahre 1874 von Sichel fils beobachteten, mit Corectopie behafteten drei Augen (das eine war durch Trauma atrophisch geworden) gehörten zwei Brüdern an. Ueber diese habe ich in den Krankenjournalen der Klinik folgende Aufzeichnungen gefunden:

„1) François P., 55 J. alt, aus Chartres, hat stets eine herabgesetzte Sehschärfe gehabt; er giebt an, dass ein Arzt am rechten Auge in seiner Kindheit einen grauen Staar diagnosticirt habe, dass es aber nie zur Operation gekommen sei. Die Sehkraft des linken Auges war besser als die des rechten, doch stets so schwach, dass Pat. weder hat schreiben noch lesen lernen können. Im 30. Lebensjahre bekam er einen Hufschlag vom Pferde in das rechte Auge, so dass das Auge völlig erblindete und phthisisch wurde; es zeigt Narben sowohl an den Lidern, als auch von oben innen nach unten aussen quer durch Cornea, Sclera und Ciliarkörper; Diameter der Cornea 5 Mm., Ciliarschmerz bei Betastung des geschrumpften Bulbus. — Bis dahin hatte der Patient trotz der beträchtlich herabgesetzten Sehschärfe seinen Dienst als Kutscher verrichten und sogar Wagen mit vier einzeln hinter einander angespannten Pferden in den lebhaftesten Strassen von Paris fahren können. — In derselben Zeit machte er die interessante Bemerkung, ohne angeben zu können, ob schon vor oder erst nach der Verletzung, auf dem linken Auge, sobald er wiederholentlich nach oben oder unten blickte, während einiger Zeit einen runden Körper mit irisirendem Rande, welcher den von ihm fixirten Gegenstand verdeckte („il voyait un corps rond qui s'interposait devant l'objet examiné et s'entourait d'un cercle irisé"). Im December 1873 war die Sehkraft des linken Auges so weit gesunken, dass er seinen Dienst nicht weiter verrichten konnte.

Das linke Auge zeigte bei der Untersuchung eine normal grosse Cornea, Vorderkammer von normaler Tiefe. Die Iris ist braun und oben aussen von einem kleinen Pupillarloch durchbrochen, das längsoval von unten innen nach oben aussen 2 Mm. lang, $1/_2$ Mm. breit ist und mit seinem peripheren Irisrande fast die Cornealgrenze erreicht; die Pupille ist immobil, sie reagirt nicht auf Lichteinfall; starkes Irisschlottern bei Bewegungen des Auges; deutliche Radiärfaserung der Iris: die Fasern streben von allen Seiten der Peripherie in convergenter Richtung

dem oben aussen gelegenen Pupillarloch zu. Beim Blick nach unten legt sich die Iris in Querfalten. Im Pupillargebiet besteht Aphakie; die Papilla nervi opt. nicht wahrnehmbar, der übrige Augengrund erscheint normal. Das Auge hat normale Tension, ist äusserlich reizlos, auf Druck in der Ciliargegend nicht empfindlich.

Patient sieht ohne Linse: Finger in 5 Fuss; sphärische sowie cylindrische Gläser geben keine Verbesserung. Das Gesichtsfeld ist sehr eingeengt.“

Dieser Fall bietet im Vergleich zu den anderen corectopischen Augen zwei interessante Punkte, nämlich 1) dass die Iris beim Blick nach unten sich in Querfalten legte, und 2) dass Patient entoptisch einen runden Körper mit irisirendem Rande wahrnahm, der bei heftigen Bewegungen des Auges nach oben und unten ihm zeitweise den fixirten Gegenstand verdeckte. Beide Punkte werde ich sogleich in demselben Zusammenhange beantworten.

Ich bin nicht geneigt, die entoptische Wahrnehmung des Patienten als von Trübungen des Glaskörpers herrührend oder als blosses Symptom einer im Anfangsstadium begriffenen sympathischen Ophthalmie anzunehmen: dazu sind die Angaben des Patienten zu bestimmt. Wenn Patient ausserdem nicht anzugeben weiss, ob er den runden, an seinem Rande irisirenden Körper schon vor dem Trauma oder erst nach demselben bemerkt habe, so darf man doch wohl mit ziemlicher Bestimmtheit schliessen, dass diese Wahrnehmung erst nach erfolgter Verletzung des rechten Auges stattgehabt hatte. Bedenkt man nämlich, dass bei Corectopie die deplacirte Linse im Auge ohnehin nur mangelhaft und in höchst laxem Maasse fixirt ist (ja in manchen Fällen vielleicht gar nicht), so dürfte ein Trauma, wie es der Hufschlag eines Pferdes mit sich bringt, wohl geeignet sein, eine solche Erschütterung auch des nicht direct getroffenen anderen Auges herbeizuführen, dass die Linse aus ihrer losen Verbindung mit der Zonula vollständig gelöst wird.[1]

Und so erkläre ich mir, dass der Körper, welchen Patient bei wiederholtem Blick nach oben und unten während einiger Zeit gesehen, die vollständig aus ihrer Verbindung gelöste im Auge frei bewegliche Linse gewesen ist, die sowohl ungetrübt als auch entweder ganz oder nur theilweise getrübt gewesen sein mag; in jedem dieser drei möglichen Fälle kann Patient die Linse als Körper mit irisirendem Rande wahrgenommen haben.[2]

---

[1] Vergl. v. Oettingen: Die indirecten Läsionen des Auges. Nach Aufzeichnungen aus dem Russ.-Türk. Kriege, p. 54. Stuttgart, Verlag v. Enke 1879; sowie Klinische Monatsbl. f. Augenheilk. 1873, p. 43.

[2] Vergl. Sichel père: Ueber die freiwillige Dislocation und Luxation der Linse in Oppenheim's Zeitschr. f. die gesammte Medicin. Hamburg 1846. T. XXXIII. p. 280 ff.; 409 ff.

Ophthalmoskopisch konnte nicht constatirt werden, ob eine Trübung oder Schrumpfung der Linse statthatte. Für gewöhnlich lag dieselbe bei ruhigem Blick des Patienten unterhalb des Pupillargebiets; hierfür spricht auch der Umstand, dass der untere Theil der Iris sich beim Blick nach unten in Querfalten legte, welche jedenfalls von Bewegungen der dahinter liegenden Linse erzeugt wurden.

War die Linse nun ganz oder theilweise getrübt und stieg sie bei Bewegungen des Auges in das Pupillargebiet auf, so ist die Wahrnehmung des Patienten leicht erklärlich; ich erinnere nur an die gleichen Wahrnehmungen, über welche Patienten mit beginnendem grauen Staar klagen. War die Linse dagegen ungetrübt und stieg sie in das Pupillargebiet auf, so ist die Wahrnehmung durch die Schiefstellung der Linse und den dadurch hervorgerufenen hochgradigen Chromatismus zu erklären. Jedenfalls sah Patient ohne Linse, d. h. wenn letztere ausserhalb des Pupillargebiets lag, bedeutend klarer und besser, als durch dieselbe. Er sah den Körper auch nur während einiger Zeit, nämlich nur so lange, als die Linse im Pupillargebiet blieb; senkte sie sich wieder, so verschwand natürlich auch die Erscheinung des runden Körpers.

„2) Charles P., 53 J. alt, Bruder des Vorigen, giebt an, niemals gut gesehen zu haben. Das linke Auge besass stets die bessere Sehschärfe und hat sich diese im Laufe der Jahre nicht geändert. Die beiden Bulbi sind von normaler Grösse. — Das rechte Auge zeigt transparente, normal grosse Cornea, normale Vorderkammer, braune Iris, Iridodonesis. Die kleine ovale Pupille, deren grösster Längsdurchmesser, von oben aussen nach innen unten, $1^1/_2$ Mm., deren Breitendurchmesser 1 Mm. beträgt, liegt oben aussen, $1^1/_2$ Mm. vom Cornealrande entfernt, und reagirt nicht auf Lichteinfall. Ophthalmoskopisch: Aphakie; man kann auch nicht den Rand der Linse sehen; Glaskörper leicht getrübt, Pap. n. opt. nicht sichtbar. Zählt Finger in $1^1/_2$ Fuss. — Das linke Auge: Cornea von normalem Durchmesser, Iris braun, Iridodonesis. Die kleine ovale Pupille, welche mehr dem Centrum der Iris genähert, als die des anderen Auges, liegt oben innen, etwa 2 Mm. vom Cornealrande entfernt; ihre Dimensionen sind dieselben wie die der rechten Pupille; ihr grösster Durchmesser geht von oben innen nach unten aussen. Die Pupille dieses Auges reagirt lebhaft auf Lichteinfall. Ophthalmoskopisch: Aphakie; richtete der Patient den Blick nach unten, so gelang es, den oberen Rand der Linse zu sehen in Form eines schwärzlichen Bogens, welcher den unteren Theil der Pupille kreuzte. — Für die Ferne hatte Pat. mit + 13 D S = $^6/_{18}$, für die Nähe las er mit + 18 D Jäg. No. 2 in 15 Cm.[1]

[1] Vergl. diese beiden Fälle bei Sichel fils: Traité élémentaire d'ophthalmologie. Tome I, p. 376. Paris 1879, Masson.

Die Eltern dieser beiden Geschwister sind nicht mit einander verwandt; sie sehen gut, ebenso wie ihre anderen noch lebenden 7 Kinder.

Es folgt jetzt die Beschreibung der von uns selbst beobachteten Fälle.

3) L. Ch., $12^1/_2$ J. alt, aus Clermont (Oise), ist blond, körperlich gesund, blond, zeigt schmale hohe Stirn, besitzt gewöhnliche Intelligenz. — Die Eltern sind blutsverwandt und zwar Geschwisterkinder; der Vater und der Grossvater sind in hohem Grade myopisch; sonst findet sich, was die Augen anbetrifft, keine Anomalie in der Familie; unser Patient ist also der einzige in derselben, der mit Corectopie behaftet ist. — Die Augen zeigen normal grosse transparente Cornea, hellgrüne Iris und klare brechende Medien.

Rechtes Auge: Iridodonesis, Pupille nach oben aussen verlagert, schräg-oval; ihr grösster Durchmesser zieht von oben aussen nach innen unten; da, wo der Irisrand am schmalsten, fehlt die Ringmuskulatur vollständig. Von der Linse ist bei geradeaus gerichtetem Blick des jungen Mannes Nichts wahrznnehmen; erst wenn er ganz tief nach unten und innen blickt und der Untersucher das vom Spiegel reflectirte Licht von oben her hineinwirft, ist der Linsenrand mit grosser Mühe wahrzunehmen: es besteht also hier complete Ectopie der Pupille mit Luxation der Linse. Vom Augengrunde erhält man rothen Reflex, kann aber weder die Papilla n. opt., noch sonstige Details genau erkennen. Mit diesem Auge sieht er nur excentrisch nach aussen grössere Gegenstände in der Nähe, wobei er den Kopf nach rechts und unten beugt, um sich selbst bei der ohnehin engen Pupille noch künstlich einen stenopäischen Spalt zu verschaffen. Jeder Versuch, mit sphärischen oder cylindrischen Gläsern dies Auge zu verbessern, scheiterte.

Linkes Auge: Ebenfalls Iridodonesis; Pupille queroval, gerade nach oben verlagert; auch hier fehlt am schmalen Irisrande die Ringmuskulatur; man sieht die radiären Fasern der Iris von allen Seiten, wie in einem Spinnengewebe, zu der Pupille hinziehen. In diesem Auge kreuzt der obere äussere stark lichtbrechende Rand der Linse die querovale Pupille in einer Richtung, welche zwischen der vertikalen und horizontalen intermediär ist. Vom Augengrund gewinnt man nur rothen diffusen Reflex; es ist auch hier nicht möglich, die Papilla n. opt. oder sonstige Details wahrzunehmen.

Wenn der Knabe, wie er es bisher gewohnheitsgemäss gethan, bis auf eine minimal kleine Spalte die Lidränder einander nähert, so sieht er mit unbewaffnetem Auge Finger in 2 Fuss Entfernung, liest aber Sn 0,5 in $1^1/_2$ bis 2 Cm.! Annäherung: ein Zeichen, dass er den stark brechenden Rand der Linse zum Sehen benutzt, während er, um Doppeltsehen zu vermeiden, den linsenfreien Theil des Pupillargebiets ausschliesst. Auch hier misslang jeder Versuch, mit sphärischen oder cylindrischen Glä-

sern allein oder combinirt eine Verbesserung zu erzielen, was wohl theils auf Astigmatismus hohen Grades zu schieben ist.

Die Pupillen beider Augen sind sehr klein und ragiren auf Lichteinfall nur sehr wenig oder gar nicht.

4) Ch. C., 10 Jahre alt, aus Senlis (Oise) ist gesund, hat hochgebaute schmale Stirn, ungetrübte Intelligenz. Die Eltern sind in keinem Grade blutsverwandt, sehen gut, ebenso wie seine Geschwister.

Rechtes Auge: Cornea von normaler Grösse, klar; Iris braun. Iridodonesis, Pupille klein, längsoval, nach oben aussen verlagert, reagirt nur mässig auf Licht und Atropin. Während die linke Iris nur Ringmuskelfasern aufweist, sind im rechten Auge sowohl die Ring- als auch die Radiärfasern bis auf den schmalsten Theil der Iris, wo sich nur Ringfasern finden, vertreten. Wenn man von oben her mit dem Spiegel Licht in die Pupille wirft, so gewahrt man, dass die Linse ganz nach unten luxirt und hier platt am Boden des Auges fixirt ist. Augengrund diffus roth, die sichtbare Papilla n. opt. erscheint normal, zeigt aber, bei leichten Bewegungen des Convexglases vor dem Auge, starke parallactische Verschiebungen. An den beiden Augen dieses Patienten habe ich genau die Durchmesser der Cornea und Pupille gemessen, sowie auch die Distanz zwischen Pupillar- und Cornealrand festgestellt.

R. A.:	vertikaler	Durchmesser	der	Cornea	11 Mm.
	horizontaler	„	„	„	11 „
	vertikaler	„	„	Pupille	3 Mm.
	horizontaler	„	„	„	$1^1/_2$ „

Breite der Iris vom Pupillarrande bis zum Cornealrande:

oben . . .	$2^1/_2$ Mm.	innen . . .	6 Mm.
unten . .	4 „	aussen . . .	2 „

Linkes Auge: Cornea klar bis auf eine leucomartige Narbe unten innen, an welcher die Iris adhärirt; Iris braun. Iridodonesis, Pupille kleiner als normal, eckig, hat die Gestalt eines abgestumpften Dreiecks; reagirt ebenfalls nur mässig auf Lichteinfall und Atropin und ist nach oben und aussen verlagert. Die Linse ist nach unten aussen deplacirt; es gelingt nur mit grosser Mühe, bei wenig erweiterter Pupille, die um ihre horizontale Axe von oben vorn nach unten hinten schief gestellte Linse zu sehen; sie scheint mit dem unteren Rande am Boden des Auges fixirt zu sein; auch hier ist der Augengrund, sowie die Papilla, deren Details man auch im aufrechten Bilde gut wahrnehmen kann, normal. Die am Auge vorgenommenen Messungen ergaben folgende Resultate:

L. A.:	vertikaler	Durchmssser	der	Cornea	$10^3/_4$ Mm.
	horizontaler	„	„	„	11 „

vertikaler Durchmesser der Pupille 2 Mm.
horizontaler „ „ „ $2^1/_4$ „

Breite der Iris vom Pupillarrande bis zum Cornealrande:

oben . . .	$2^1/_4$ Mm.	innen . . .	5 Mm.
unten . .	4 „	aussen . . .	3 „

Der Knabe hatte bis jetzt weder Zahlen noch Buchstaben kennen gelernt, die Sehschärfe wurde aber mittelst Typen genau festgestellt. Die Linsen lagen beiderseits ausserhalb des Pupillargebiets: er sah also ohne Linse und zwar mit unbewaffneten Augen, von denen ein jedes für sich allein geprüft wurde,

bds. Finger in 10 Fuss Entfernung;
„ mit + 10 D $S = {}^6/_{24}$;
„ mit + 15 D Typen von der Grösse Sn 0,8.

Suchen wir jetzt die vergleichenden Fälle in der Literatur auf, so finden wir die am ausführlichsten beschriebenen bei A. v. Graefe, v. Ammon, v. Wecker und Sichel fils.

v. Graefe beschreibt die corectopischen Augen zweier junger Geschwister, eines 10jährigen Knaben und eines $1^3/_4$ Jahre alten Mädchens: Sämmtliche vier Pupillen beider Kinder haben eine andere Form und eine andere Lage:[1] oben innen, oben aussen, unten innen, unten aussen und werden in verschiedenen Richtungen vom sichtbaren Rande der Linse durchkreuzt. —

Nun sagt A. v. Graefe im Eingang seiner Beschreibung: „ich würde es nicht wagen, bei der nun schon ziemlich grossen Zahl von derartigen Fällen, welche seit Sichel's ersten Beobachtungen veröffentlicht worden, abermals hervorzutreten, wenn diese Mittheilungen nicht den besondern Zweck hätten, die Erblichkeit des besagten Zustandes nachzuweisen.“

Dies kann mit Rücksicht auf unsern zuletzt beschriebenen Fall nicht mehr gelten: weder waren die Eltern in irgend einem Grade mit einander verwandt, noch waren die Augen der Geschwister des Knaben von derselben Affection befallen. Es mag sein, dass alle Autoren, welche derartige Fälle publicirt haben, Verwandtschaft der Eltern und Erblichkeit nachzuweisen vermochten (mir hat nicht die ganze Literatur darüber zu Gebote gestanden); unser Fall bildet jedenfalls eine Ausnahme und ich möchte vorsichtigerweise an die Stelle dieser v. Graefe'schen Worte lieber das setzen, was Sichel fils in seinem Traité élémentaire d'Ophthalmologie sagt: „L'hérédité semble tenir une certaine place dans la genèse de cette anomalie et on l'observe *souvent* sur plusieurs membres collatéraux de la même famille.“

v. Ammon[2] beobachtete mehrere Fälle; die Pupillen waren meist nach

---

[1] Arch. f. Ophth. II, 1, p. 255, Tafel II. Abbildg.

[2] Klin. Darstellungen der Krankheiten und Bildungsfehler d. menschl. Auges. Berlin 1847. p. 36. Tab. IX.

oben, selten nach innen und unten verlegt; ALEXANDER[1] fand dieselben nach aussen, SIMROCK[2] nach oben und innen, MOOREN[3] bei zwei Kindern nach oben und aussen verlagert; Manz[4] beobachtete einen Patienten mit senkrecht-ovalen Pupillen, von denen die rechte nach unten, die linke nach oben verlagert war; POOLEY[5] beschreibt zwei Pupillen, die unten innen lagen. Ausserdem sind noch Ectopien der Pupillen beobachtet und beschrieben worden von v. WECKER (Malad. des yeux, I. Bd., 404), BADER (the Human Eye, its natural and Morbid Changes, p. 350), DIXON (ophth. Hospital Reports, I, 109), GESCHEIDT (Journ. f. Chirurgie der Augenheilk. von GRAEFE und WALTHER, XXII, 2), GALEZOWSKI (Traité des Malad. d. yeux, p. 371).[6]

Stellen wir alle uns bekannten Fälle mit den unsrigen zusammen, so gewinnen wir schliesslich folgendes Resumé: Die ectopirten Pupillen besassen nur selten die normale runde Form, meist wichen sie von dieser ab; die Lage derselben war eine ganz verschiedene; die bei weitem häufigste Verlagerung der Pupillen sah man nach oben aussen; etliche nach oben innen, wenige nach unten innen und nur eine Verlagerung ist von v. GRAEFE nach unten aussen beschrieben worden. Irisschlottern bestand nicht immer, aber doch in den meisten Fällen. Die Linse war stets dislocirt, nahm oft eine schiefe Lage im Auge ein und flottirte manchmal als frei beweglicher Körper im Auge, ohne Reizerscheinungen zu verursachen. Ein Theil der Individuen sah mit Linse, ein andrer ohne Linse, je nach der Lage derselben; manche, wie der von v. GRAEFE beobachtete Knabe, sahen doppelt, nämlich zu gleicher Zeit durch die Linse und neben der Linse vorbei. Bei verschiedenem Refractionszustand war die Sehschärfe stets mehr oder weniger herabgesetzt, zum grössten Theil wohl in Folge von Astigmatismus höchsten Grades.

II. Notiz zur Tabakamblyopie.

Von Prof. **Hermann Cohn** in Breslau.

Am 31. März 1879 fragte mich der 70 Jahr alte Herr v. H... wegen auffallend zunehmender Sehschwäche um Rath. Patient, ein bekannter Lebemann, trotzdem aber von blühendster Gesundheit, erklärt bestimmt, dass seine Sehschwäche vor einigen Monaten begonnen habe, seitdem er eine

1 Klin. Monatsbl. v. Zehender. XII, p. 66.
2 Würzbg. med. Zeitschr. III, p. 412.
3 Ophth. Beob. Berlin 1867. p. 122.
4 Graefe u. Saemisch. II. Bd., Cap. VI, p. 91.
5 Knapp's Archiv. III, p. 170.
6 Eine Arbeit von d'Oench wird im Arch. f. Augenh. IX, 1 erscheinen. (D. Red.)

Sorte holländischer Cigarren raucht. Von seinem 15. Lebensjahre an rauchte er täglich 12—15 Havannah-Cigarren ohne Schädigung seines trefflichen Sehvermögens. Obgleich er auch jetzt „nur“ 12—15 dieser holländischen, viel leichteren, Cigarren täglich rauche, sei zweifellos seine Sehschärfe täglich geringer geworden.

Ich constatirte die exquisiteste Tabakamblyopie. Rechts S $^1/_{30}$, links S $^1/_{40}$. Mit + 12,0 wird rechts allenfalls 1,8, links 2,0 Snellen entziffert. Grössere Pigmente (mit denen Pat. sich früher viel beschäftigt), Contrast- und Spectralfarben werden richtig erkannt. Peripherie des Gesichtsfeldes für weiss, roth und grün ganz normal, dagegen am Perimeter paracentrale Stumpfheit für roth und grün; beide Farben bei kleinen Objecten mehr gelb erscheinend. Medien und Sehnerv vollkommen intakt.

Ich übersendete beide Cigarrensorten an Hrn. Prof. Dr. Poleck, welcher die Güte hatte, dieselben zu analysiren. Die schwere Havannah-Cigarre, welche Patient ohne Schaden Jahrzehnte lang geraucht hatte, enthielt 2,02 % Nicotin; die leichte holländische, die er jetzt raucht und die seine Amblyopie verschuldet, enthielt aber nur 1,8 % Nicotin.

Das Räthsel löste sich jedoch durch das Gewicht der Cigarren. Die ihm unschädliche Havannah wog 4,7 Grm., die ihm schädliche holländische Cigarre wog 9 Grm., so dass er trotz gleicher Cigarrenzahl doch jetzt täglich fast die doppelte Menge Nicotin genoss (bei 12 Cigarren 1,944 Grm. Nicotin gegen 1,142 früher.)

Bei Reduction der Cigarren auf ein Minimum, Strychnininjectionen und kalten Abreibungen stieg die Sehschärfe von Woche zu Woche, so dass Patient am 16. Juli, also nach 10 Wochen, mit + 9,0 Snellen 0,8 richtig las und S $^2/_9$ (statt $^1/_{40}$) hatte. Eine leichte Stumpfheit für roth und grün im Centrum blieb jedoch zurück.

Jedenfalls wird man in ähnlichen Fällen künftig gut thun, nicht nur nach der Art und Zahl, sondern auch nach dem Gewichte der Cigarren zu forschen.

III. Ueber die Sehschärfe bei den Georgiern.

(Brief an den Herausgeber.)

Poti (am Rion) den 9./21. Septbr. 1879.

Hochgeehrter Herr College!

Bei Gelegenheit der im Laufe dieses Herbstes in fast allen Militärrayons in Russland vorgenommenen Sehschärfebestimmungen, welche schon 1876 und 1877 von mir im Kaukasus angefangen und auch in deutscher Sprache kurz veröffentlicht sind, hatte ich vor Kurzem Gelegenheit, solche unter der

Georgier-Infanterie-Compagnie anzustellen. Es ist natürlich, dass ich die Sehschärfebestimmung dieser Compagnie, die zwar klein (140 Mann), aber ausschliesslich aus Georgiern besteht, also zur einheimischen (meistens Gebirgs-) Bevölkerung des Kaukasus gehört, mit besonderem Interesse, aber durchaus ohne irgend ein Vorurtheil vornahm.

Die Bestimmungen wurden im Lager bei Achalkalaki unter freiem Himmel gemacht. Die Snellen'schen Tafeln (in meiner russischen Lettern- und Zeichenausgabe) wurden nur von diffusem Lichte beleuchtet und nur diejenige kleinste Buchstabenreihe zur endlichen Beurtheilung der Sehschärfe angenommen, in der alle Buchstaben oder Zeichen ohne Fehler genannt wurden.

Ich fand nun:

	$V < {}^9/_9$	$V = {}^9/_9$	$V = {}^9/_6$	$V = {}^9/_5$	$V = {}^9/_4$
bei	0[1]	23	67	45	5 Mann.
in Procenten:	0	16,4	47,8	32,1	3,5.

Also V grösser als 1 in 83,5 %!

32,1 % von allen untersuchten Georgiern hatten ungefähr doppelte Sehschärfe (${}^9/_5$);

3,5 % von allen — mehr als doppelte Sehschärfe ($V = {}^9/_4$). Von den Georgiern mit $V > 1$ hatten $V = {}^9/_5$ und höher — 42,7 %.

Die meisten sind ausgezeichnete Schützen; fast alle haben sehr dunkel pigmentirte Augen.

Die untersuchten Georgier sind alle Naturleute zu nennen, nie in städtischen Schulen gewesen; keine Myopen unter ihnen, während doch die georgische städtische Schulbevölkerung in Tiflis eine merkliche Myopieanlage erweist. — — — —

Unter denselben Bedingungen in demselben Lager fand ich in dem Schützenbataillon (unter 600 Mann), in dem kein Georgier und fast ausnahmslos Leute aus den inneren Gouvernements Russlands stehen, V grösser als ${}^9/_9$ in 60 %;[1] $V = {}^9/_9$ in 33 %. Von den Leuten mit $V > {}^9/_9$ hatten $V = {}^9/_5$ und mehr — 22 % (im Gegensatz zu den 42,7 % bei den Georgiern). — $V < {}^9/_9$ in 7 % (bei den untersuchten Georgiern 0 %). — — — —

Dr. M. Reich (Tiflis).

---

[1] Also auch keine Myopie.

[1] Was von meinen früheren persönlichen Sehschärfebestimmungen bei Soldaten sehr wenig differirt; ich fand 55 %.

Gesellschaftsberichte.

Der internationale Congress zu Amsterdam. Bericht von Dr. Gori, Uebersetzung von Dr. Baumeister.[1]

1) *In der ersten allgemeinen Sitzung (6. Septbr.) sprach Prof. O. Becker aus Heidelberg über Augenkrankheiten mit Rücksicht auf Localisation von Hirnleiden. Die Schlusssätze lauten:

a) Aus den ophthalmoskopisch wahrnehmbaren entzündlichen Veränderungen am intraoculären Sehnervenende und in der Netzhaut lässt sich nur dann mit Wahrscheinlichkeit auf ein intracranielles Leiden schliessen, wenn sie in beiden Augen auftreten und die intraoculär beginnende Neuroretinitis ausgeschlossen werden kann.

b) Ob es sich um eine Heerderkrankung oder um ein meningeales Leiden handelt, wird mit grösserer Sicherheit aus dem Spiegelbefunde hergeleitet werden können, wenn es überhaupt einmal möglich werden wird, die Stauungspapillitis von der Neuritis descendens in allen Fällen schon während des Lebens zu unterscheiden. Nicht genug kann davor gewarnt werden, aus dem Bilde einer intraoculären Sehnervenentzündung überhaupt schon auf ein Gehirnleiden zu schliessen.

c) Unter Berücksichtigung der Form der Gesichtsfelddefecte kann das doppelseitige Auftreten primärer, nicht durch Papillitis oder Neuritis eingeleiteten Atrophie des intraoculären Sehnervenendes schon im Beginn der Erkrankung dazu dienen, die tabische Sehnervenatrophie von andern zur Amaurose führenden Erkrankungen zu trennen.

d) Auch wenn das ophthalmoskopische Bild der Sehnervenatrophie nicht deutlich ausgeprägt oder gar nicht vorhanden ist, erlaubt die hemiopische Einengung des Gesichtsfeldes und unter diesen vorzugsweise die homonyme laterale Hemianopsie eine genauere Localisation der Ursache im Gehirn.

e) Experiment und klinische Beobachtung sprechen dafür, dass sich in der Rinde beider Hinterhauptlappen Regionen befinden, deren Zerstörung vorzugsweise, d. h. mehr als die anderer Rindenbezirke, eigenthümliche Sehstörungen in beiden Augen zur Folge hat, deren Natur bisher noch nicht genügend erkannt ist.

f) Sehr wichtige Anhaltspunkte für die Localisation von Gehirnkrankheiten giebt ein genaues Studium der muskulären Symptome. Mit Hülfe derselben sind wir auf dem Wege, in einer immer grösseren Anzahl von Fällen schon während des Lebens den Ort der Gehirnläsion zu bestimmen, von der die Krankheitserscheinungen veranlasst sind.

[Der Vortrag wird nicht nur im Compte-rendu des Congresses abgedruckt werden, sondern — wie wir auf ausdrückliche Autorisation des Herrn Verfassers mittheilen, — auch separat, mit Anmerkungen und weiteren Ausführungen, erscheinen. H.]

2) *Herr Prof. Bouchut aus Paris erwidert[2] Herrn Prof. Becker, dass

[1] Die von den Herren Autoren selber zu Protokoll gegebenen Mittheilungen sind mit * bezeichnet.

[2] Von einer Erwiderung kann wohl nicht die Rede sein, da der Vortrag des Herrn Prof. Bouchut bereits zu Papier gebracht war, ehe Prof. Becker den seinigen gehalten und ersterer von Dingen sprach, die letzterer kaum oder nur nebenher und noch dazu in einer für Herrn Bouchut sehr ehrenvollen Weise berührte. — Prof. Donders fragte am Schluss von Bouchut's Vortrag: Sie beabsichtigen nicht, eine Discussion hervorzurufen, sondern haben nur einiges dem Vortrag von Becker hinzu-

er sich seit 1862 mit dem Gegenstande beschäftigt und dass er in diesem Jahre 50 Beobachtungen über tuberculöse und typhoïde Meningitis, die mit dem Augenspiegel erkannt wurde, veröffentlicht hat. Nachdem er festgestellt, dass der Augenspiegel die Diagnose der Meningitis aufklären könne, hat er unter demselben Gesichtspunkt die Hirnblutungen studirt, ferner die Hirnerweichung, den acuten und den chronischen Hydrocephalus, die Hirntuberkeln, die Verletzungen des Schädels, die Rückenmarkserkrankungen etc. Sein Werk über Cerebroskopie stützt sich heute auf 1500 Hospital-Beobachtungen, häufig mit Sectionsbefund und mikroskopischer Prüfung der klinischen Beobachtung.

Er glaubt nicht, dass jemals ein Beobachter, was Herr Becker behauptet, gesagt hat, dass man die Diagnose einer Hirnaffection machen könne allein durch Prüfung des Auges. Für Herrn Bouchut müssen die Augenspiegelbefunde ergänzt werden durch die anderen Symptome, die man aus den Störungen der Muskeln oder der sensoriellen Nerven ableitet. Es giebt keinen Arzt, welcher an ein pathognomisches Symptom glaubt. — — Nach den Untersuchungen des Herrn Bouchut sind die Gesetze der Production intraocularer Störungen die folgenden: 1) Das mechanische Gesetz der Verstopfung der Augengefässe, durch Verstopfung der Sinus, wie es v. Graefe angegeben hat für die Hirntumoren, und die Stauung der Papille durch Hydrops der Scheide von Schwalbe. 2) Das Gesetz der descendirenden Verbreitung des krankhaften Processes im Gehirn, wie er es zuerst ausgesprochen hat. 3) Das Reflexgesetz der Einwirkung des kranken Marks auf die Blutströmung des Augeninnern, welches er gleichfalls zuerst im Jahre 1865 angegeben hat, und 4) endlich das Gesetz der Diathesen (Glycosurie, Albuminurie, Leucaemie, Lues, Scrophula, Tuberculosis, hämorrh. Diathese). Indessen macht Herr Bouchut für das erste Gesetz die folgende Einschränkung. Er glaubt nicht, dass der Hydrops der Schwalbe'schen Scheide die Wichtigkeit hat, die man ihm zugeschrieben. Man findet kaum einen Tropfen Flüssigkeit in der Scheide im Niveau des Sklerotical-Ringes, und dieser leichte Hydrops ist vielleicht physiologisch, denn abgesehen von Hirnkrankheiten findet man ihn ebenso im Croup, der Phthise, der Pneumonie, der Enteritis, dem Keuchhusten etc. All' diese Thatsachen haben eine ausserordentliche Wichtigkeit. Es ist evident, dass der Augenspiegel, welcher das Vorzimmer der Schädelhöhle erleuchtet, auch den Salon erleuchtet, welcher sich dahinter befindet,[1] und worin sehr schöne Sachen zu sehen sind. Herr Bouchut glaubt nicht, dass man viel in Localisation des Hirns mit dem Augenspiegel machen kann. Das wird vielleicht kommen, ist aber heut fast unmöglich, wie er es in seiner Diagnostic vom Jahr 1862 gesagt hat, worin sich schon 220 Beobachtungen finden und in seinem Atlas mit 136 Figuren vom Jahre 1876. Aber wenn man den anatomischen Sitz nicht präcisiren kann, so kann man sicher die materielle Natur der Läsionen angeben. So ist es bei den Personen, welche eine Affection des Nervensystems

---

fügen wollen? worauf Bouchut zustimmend mit dem Kopfe nickte. Der Progrès méd. de Paris, v. 20. Septbr. 1879 (p. 742) enthält die folgende Bemerkung: „Prof. Bouchut ergreift das Wort zu dem vorhergehenden Vortrag (von O. Becker). Er erinnert daran, dass er seit langen Jahren für seine Rechnung die Veränderungen des Auges studirt in ihren Beziehungen zu Hirn-Rückenmarks-Krankheiten. Derselbe bringt übrigens heute keine neue Idee zu Tage. Er wiederholt die Thatsachen, die er oftmals mitgetheilt hat, sei es in seinen klinischen Vorträgen, sei es in seinen verschiedenen Publicationen.“ Bezüglich der Prioritätsansprüche von Bouchut verweisen wir auf p. 62, 1879 des Centralblattes. Wir wollen aber darum doch die Erwiderung des Herrn Bouchut wortgetreu wiedergeben. H.

[1] Notabene, wenn man durch das eichene Brett sehen kann, aus dem Thüren gewöhnlich gemacht werden. H.

mit sensiblen und notorischen Störungen zeigen, das Oedem und die Congestionen der Papille, wodurch Oedem der pia mater und Congestion des Gehirns bewiesen wird. Die Erweiterung der Venen, ihre Varikositäten und Flexuositäten kündigen die Ueberfüllung der Venen des Gehirns und der Sinus an; die Trombose der Augenvenen beweise die Trombose der Sinus der dura mater; die Sclerose der Retina zeigt die der kleinen Hirnvenen an; die miliaren Aneurismen der Netzhautarterien weisen hin auf eben solche im Gehirn; die Tuberkeln der Aderhaut zeigen Tuberkeln des Gehirnes, der Meningen oder der Lungen an; die Sclerose des Sehnerven beweist Sclerose des Gehirns oder Rückenmarks.

Zum Schluss spricht Herr Bouchut die Hoffnung aus, dass die Untersuchungen über Ophthalmoscopie medicale und Cerebroscopie, die er vor 18 Jahren inaugurirt hat, den Ausgangspunkt eines grossen Fortschritts für die Semiotik der Hirnkrankheiten abgeben werden.

Montag, 8. Septbr. 3) *Prof. Saemisch legt mehrere Schnitte vor, die er von den Erhebungen angefertigt hat, welche sich bei der Conjunctivitis granulosa sowie bei der Conjunctivitis follicularis auf der Schleimhaut vorfinden und ersucht die Herren Collegen nach Besichtigung dieser Präparate darüber zu urtheilen, ob die von ihm bereits wiederholt hervorgehobene sehr wesentliche Differenz in dem Baue der bei der Conjunctivitis granulosa sich vorfindenden sogenannten Granulation und des bei der Conjunctivitis follicularis sich bildenden Lymphfollikels, welchen beiden Gebilden die vorgelegten Schnitte entnommen sind, in der That besteht oder nicht.

Der Bau dieser Gebilde ist nun, wie zunächst schon eine Betrachtung der unter schwächerer Vergrösserung vorgelegten Schnitte ergiebt, ein vollständig verschiedener.

Die Granulation zeigt sich aus der Conjunctiva herausgewachsen, das Epithel vor sich herschiebend, dasselbe mit in die Höhe nehmend, und besteht auf der Höhe ihrer Entwicklung aus einem bindegewebigen Stroma, in welchem sich die Gefässe von der Conjunctiva aus dendritisch verzweigen und aus Zellen, welche mehr die periphere Partie des Gebildes bis zu dem Epithellager hin einnehmen.

Die vorgelegten Schnitte sind einer in dieser Phase der Entwicklung befindlichen Granulation entnommen, die in einem früheren Stadium viel zellenreicher, in einem späteren viel reicher an Bindegewebe ist, dessen schliesslich überwiegende Entwicklung die Umwandlung der Granulation in eine Narbe abschliesst.

Der vorgelegte Schnitt von dem Follikel zeigt sehr deutlich ein Gebilde, das von rundlicher Form dem Epithelüberzuge der Conjunctiva dicht anliegt, ihn ebenfalls in die Höhe gehoben hat, das im Wesentlichen aus lymphoiden Zellen — ohne Gefässe — besteht, welche von einer zarten, aus Bindegewebsfibrillen bestehenden Kapsel umschlossen werden. Diese Kapsel ist an dem vorgelegten Schnitte besonders deutlich zu sehen, der auch zeigt, wie die Gefässe nur auf der Aussenseite der Kapsel verlaufen, aber nicht in dieselbe eindringen. Dieses Gebilde verschwindet ohne eine Narbe zurück zu lassen.

Ohne auf die klinische Seite dieser Conjunctivitis einzugehen, bemerkt Prof. Saemisch noch, dass das als Granulation bezeichnete Gebilde der Conjunctivitis granulosa eigen ist, dass der Follikel hingegen vor Allem bei der Conjunctivitis follicularis zur Entwicklung gelangt, sich aber auch bei anderen pathologischen Zuständen der Conjunctiva vorfindet.

Wie die an den vorgelegten Präparaten zu erkennende Verschiedenheit in

dem Baue der beiden Gebilde, so seien auch die Entzündungsformen selbst scharf zu trennen.

Bezüglich der Pathologie den Conjunctivitis granulosa, die noch in vieler Beziehung der Aufklärung harrt, hebt Prof. Saemisch die jedenfalls sehr bedeutungsvollen Forschungen Dr. Berlins und Prof. Iwanoffs hervor, welche bekanntlich in granulös erkrankten Schleimhäuten zahlreiche Bildungen fanden, die von ihnen als Drüsen gedeutet worden sind.

Ein bei stärkerer Vergrösserung zur Betrachtung vorgelegter Schnitt von einer Granulation zeigt an mehreren Stellen ebenfalls Bildungen, welche an jene von Dr. Berlin und Prof. Iwanoff beschriebenen Drüsen sehr lebhaft erinnern.

Prof. Saemisch legt ferner ein von seinem früheren Assistenten Herrn Dr. Zartmann im Jahre 1864 angefertigtes Bild eines Augenspiegelbefundes vor, der an einem wenige Tage vor der Untersuchung plötzlich erblindeten Auge aufgenommen worden war. Man fand die Netzhaut getrübt wie bei der Embolie der Art. centr. ret., allein das Verhalten der Gefässe selbst, besonders auch auf der Papille, schloss diesen Vorgang ganz sicher aus.

Auffallend war, dass von der intensiven Trübung der Netzhaut ein Stück in der Form eines gleichschenkeligen Dreieckes frei geblieben war, dessen Spitze mit der Macula lutea und dessen Basis mit der dieser zugekehrten Peripherie der Papille zusammenfiel und das sich besonders noch durch eine scharfe Begränzung gegen die getrübte Nachbarschaft auszeichnete. Später trat Atrophie der Papille ein.

In neuester Zeit kamen zwei weitere Fälle einseitiger plötzlicher Erblindung bei sonst durchaus gesunden Individuen in der Bonner Augenklinik zur Beobachtung, in welchen die oben geschilderten Netzhautveränderungen bei gleichem Verlaufe in einer überraschenden Congruenz wieder gefunden wurden. so dass über die einheitliche Pathogenese dieser drei Beobachtungen kein Zweifel aufkommen kann. Das vor 15 Jahren gezeichnete Bild entsprach in seinen essentiellen Zügen vollkommen dem jetzt wiederholt constatirten Befunde.

Prof. Nuel aus Loewen macht die folgende *Demonstration:

Bei einer 36jährigen, übrigens gesunden Frau wurde ein Auge enucleirt, welches das klinische Bild eines Choroidalsarcoms darbot.

Anatomische Untersuchung: Netzhaut abgelöst, verdickt; deren nervöse Elemente (Stäbchen, Zapfen, Körner etc.) verschwunden. Die Membran besteht aus einem Filz feinster Fibrillen, in welchem man jedoch die Retinalschichtung deutlich unterscheidet.

An zwei Stellen, etwas hinter dem Aequator bulbi, zwei linsengrosse dunkle Nodositäten, etwas über die innere Retinalfläche hervorragend, und bestimmt auf das Terrain der 2—3 innersten Retinalschichten beschränkt, und mit einer deutlichen fibrillären Membran von der Umgebung abgekapselt. Kein Gefäss dringt über die Begrenzungsmembran in's Innere.

Beide Kerne bestehen aus unregelmässigen, grob granulirten und pigmentirten, mit einem deutlichen grossen Kerne versehenen Protoplasmaklumpen von ungeheurer Grösse, so dass man sie mit blossem Auge als Punkte sehen kann. Keine Zellmembran vorhanden. Viele dieser grossen Zellen nähern sich der Spindelform und schicken dann an beiden Polen eine Fibrille aus, die sich mit anderen gleichartigen Fibrillen zwischen den Zellen verliert. Die Zellen machen aber die überwiegende Masse den Fibrillen gegenüber aus.

Nuel wagt sich nicht mit Entschiedenheit über die Natur dieser Netzhautveränderung auszusprechen. Von beginnendem Gliom und Netzhauttuberkel kann keine Rede sein; ebensowenig von eingekapselten Resten von Netzhaut-

blutungen. Wenn die Seltenheit des Falles nicht wäre, möchte er sich für ein Netzhautneurom mit überwiegender Zellenentwickelung, mithin für ein Neoplasma aussprechen. Bemerkenswerth ist jedenfalls, dass die Geschwülste sich an der Stelle der Ganglienkörper entwickelt haben.

Dr. Brailey (London) zeigt sehr schöne Glaucompräparate.

* Die Schlussfolgerungen, zu denen Brailey gelangte, sind die folgenden:

„In den Fällen, wo das Glaucom eine primäre Krankheit ist, finde ich fast immer eine Erweiterung der Arterien der Ciliargegend. Man kann diese Erweiterung in dem Circulus arteriosus iridis major gut studiren. Hat das Glaucom lange bestanden, so gesellt sich zu der Erweiterung noch Verdünnung der Gefässwände. Atrophie des Ciliarmuskels ist ohne Zweifel ein sehr constantes Symptom und fehlt niemals, wenn das Glaucom lange Zeit gedauert hat; aber wenn erst kurze Zeit verstrichen ist, findet man nicht viel von der Atrophie. Die Adhäsion der Irisperipherie und der Verschluss des Schlemm'schen Kanals finden sich häufig, aber nicht so constant als die Atrophie des Ciliarmuskels und als die Ciliararterienerweiterung. Dieselben pathologischen Veränderungen finden sich in dem Glaucom, das auf Contusion oder Verwundung des Auges folgte. Dieselben Veränderungen finden sich auch in dem Glaucom, welches die intraocularen Tumoren begleitet. Aber, wenn bei einem intraocularen Tumor (Sarcoma, Glioma etc.) der intraoculare Druck nicht vermehrt ist, sind die Arterien der Ciliargegend nicht erweitert.' Es giebt eine gewisse Zahl von Fällen, in denen Choroiditis, Iritis, Cyclitis begleitet wird durch glaucomatösen Zustand, wie bei Iritis und Cyclitis serosa. Ist die Choroiditis Ursache einer Hypersecretion, so finde ich in dem Suprachoroidalraum Ueberschuss an Flüssigkeit. Man findet dieselbe Flüssigkeit häufig auch um die langen Ciliar-Arterien und Nerven, die äusseren und die inneren, da wo sie die Sclera durchsetzen. Bei der Choroïditis findet man bisweilen Flüssigkeit zwischen Ciliarmuskel und Sclera, wodurch ein wahres Staphyloma ciliare sclerale entsteht. Das Glaucom, welches einem durchbohrenden Geschwür der Hornhaut mit Iriseinklemmung folgt, hängt zunächst ab von einer Entzündung des Uvealtractus, aber zuletzt kann man die Arterien erweitert finden, wie im veritablen Glaucom. In den Augen, deren Spannung vermindert ist, sind die Ciliararterien nicht so breit wie in der Norm. Ebenso in den Augen, die früher glaucomatös waren.

Coppez spricht über einen Fall von Haarentwickelung und Haarverfärbung nach einer Pilocarpineinspritzung bei einem Individuum von 53 Jahren, das an Iritis serosa und weissen, stark ausfallenden Haaren litt. Nach einer dritten Einspritzung wuchsen ihm auf dem Kopfe „des cheveux clairs et buissonneux", gleichzeitig nahm der Haarwuchs auf der Brust zu. Diese Mittheilung machte Sensation.[1] Warlomont sagt, man müsse mit derartigen Mittheilungen sehr vorsichtig sein. Manolescu sagt, dass man in der Wecker'schen Klinik, wo man absichtlich Experimente mit Pilocarpineinspritzungen angestellt habe, diese Wirkung nie gesehen habe. Einmal sah er nach einer dritten Einspritzung bei Iridochoroiditis cerebrale Hämorrhagie entstehen, will jedoch hieraus keinen Schluss ziehen.

Dransaart hat Untersuchungen über die Wirkung des Pilocarpin als Gegengift gegen Atropinvergiftung angestellt. Die Gehirnerscheinungen verschwanden, aber die des Rückenmarks blieben bestehen. Bei zwei Individuen,

---

[1] Kannte denn Niemand die Mittheilung von Schmitz, Berl. klin. Wochenschr., 1879, No. 4 u. Centralbl. 1879, p. 60, No. 14?

die wegen Atropinvergiftung mit Pilocarpin behandelt wurden, zeigten sich keine cerebralen Erscheinungen.

Bribosia spricht über den Nutzen der Pilocarpininjectionen bei Cataractoperation, um durch starke schweisserregende Dosen in Verbindung mit künstlichen Blutentziehungen 24—36 Stunden nach der Operation entstehende Entzündungen zu bekämpfen.

Dienstag, den 9. September.

Doijer über myotische und mydriatische Mittel: Gelsemin, Duboisin, Atropin, Daturin, Eserin und Pilocarpin. Demonstrirt ein neues Instrument um die Weite der Pupille zu bestimmen. Keines der bestehenden Instrumente ist genügend. Mit Hülfe seines Freundes Mac Gillavry construirte er ein neues Instrument. [Auf das Princip desselben werden wir noch zurückkommen.]

Herausgestellt hat sich für Myotica: 1) Eserin verhält sich in seiner Wirkung zu Pilocarpin = 32:1. 2) Eserin wirkt in schwachen Dosen nur auf die Pupille, nicht auf die Accommodation. 3) Pilocarpin in schwachen Dosen wirkt auf beide. 4) Myopie durch Eserin ist stärker, doch von kürzerer Dauer als Myopie durch Pilocarpin; die Myopie durch Eserin kann 5 Dioptrien betragen; erst nach Verlauf einer Viertelstunde tritt Pilocarpinwirkung ein, wie stark die Lösung auch sein mag, während bei Eserin die Zeit der Wirkung vollständig von der Dosis abhängt. 5) Bei Pilocarpineinwirkung ist diese nach 24 Stunden aufgehoben, bei Eserin bleibt sie 4 Tage anhaltend; 6) zuweilen verhält sich die Veränderungsweise von Pupille und Accommodation mit Rücksicht auf einander umgekehrt; bei Pilocarpin gehen Pupillen- und Accommodationsveränderung Hand in Hand. — Für Mydriatica hat sich herausgestellt, dass eine Minimaldosis von Gelsemin, Atropin, Daturin, Duboisin eine Wirkung hervorruft nach beziehungsweise 1 Stunde, 1 Stunde, 1,7 Stunden und 2,5 Stunden, während die Wirkung verschwunden ist nach beziehungsweise 2 Stunden, 24 Stunden, 24 Stunden und 24 Stunden.

Die Pupillenerweiterung geht bei allen der Wirkung auf die Accommodation voraus; die Pupille des eingeträufelten Auges erweitert sich, während sich die der andern verengt; das Entgegengesetzte ist nicht beobachtet worden. Gelsemin würde seiner schnell — nach 2 Stunden — verschwindenden Wirkung wegen vorzuziehen sein, wenn es nicht Brechwirkung hervorriefe.

Die genannten Mittel sind bei emmetropischen Augen angewandt worden und zwar hat sein Assistent die Beobachtungen angestellt. Landolt explicirt und vertheidigt sein Pupillometer, doch erkennt er gleichzeitig an, dass Doijer's Pupillometer auf einem guten Princip beruhe.

Dransaart handelt über den Nystagmus der Bergleute. Nach einer historischen Betrachtung und einem literarischen Rückblick sagt er, dass eine Eintheilung in zwei Gruppen, in leichte und schwere Fälle, nöthig erscheint. Erscheinungen der ersten Form sind: Leichte Oscillationen der Augen, Parese der Accommodation, Schwäche der innern, graden Augenmuskeln. Bei den schweren Fällen sind alle diese Symptome stärker entwickelt, die Parese der Recti interni zur Paralyse gesteigert, der Grad von Nystagmus sollte darnach abgemessen werden können. Die fixirten Gegenstände tanzen, wodurch das Gehen sehr beschwerlich wird; Stirnschmerzen wie bei Asthenopie, Krampf der Orbicularis, Photophobie treten ein.

In den leichten Fällen ist S intakt, in den schweren auf $^1/_{10}$ gesunken und im Laufe des Tages Veränderungen unterworfen. Refraction: 4 Myopen, 8 Hypermetropen, in den übrigen Fällen Emmetropie. Nystagmus hat mit Refraction nichts zu schaffen, ebensowenig mit dem Allgemeinbefinden, obgleich bei

vielen Anämie besteht. Der Verlauf ist günstig. Die Anspannung der Muskeln. die den Blick nach oben richten, ist die allgemeine Ursache. Therapie: Ruhe für lange Zeit (Hauptsache), Strychnin, Elektricität, Augendouche.

Warlomont zeigt einige Instrumente vor: Optomètre métrique und Phakomètre portatif von Loiseau.[1]

Kuhnt zeigt mikroskopische Präparate und demonstrirt makroskopische Abbildungen der Sehnerven. Discussion zwischen Gayet, Kuhnt und Becker.

Martin spricht über einen Fall von Blepharoplastik durch Lappenbildung ohne festsitzenden Stiel (lambeau sans pédicule). Kein Fett noch loses Bindegewebe an dem Lappen; den Lappen warm halten, wenn er befestigt ist und Druck anwenden!

Zehender fragt, nach wie langer Zeit man beurtheilen konnte, dass der Lappen angeheilt war. Martin sagt nach 8 Tagen. Zehender hat in 3 Fällen die Methode nach Wolfe angewandt; nach 2 bis 3 Wochen schrumpft der Lappen zusammen, die von Martin angeführte Fürsorge sei überflüssig.[2]

Donnerstag, den 11. September. Sitzungspräsident Donders.

Gayet über Cauterisation mittels Glüheisen in einem Falle von atonischem Hornhautgeschwür und einem Falle von Keratokonus. Er operirte mit dem Rothglüheisen bei einem 19jährigen Geistlichen, der an Keratokonus litt; die Cauterisation war oberflächlich, 1 Mm. lang, ohne die Cornea zu perforiren; das Auge blieb wohl einen Monat lang gereizt, obgleich die Sehschärfe zunahm; war die Nichteröffnung der vordern Kammer der Grund dieser Irritation? Verbesserung vom S von $^1/_{100}$ auf $^1/_{24}$. Die Eröffnung der vordern Kammer macht keine Beschwerde.

Martin fügt hinzu, dass er auch Ulcera corneae cum hypopyo mittels der Cauterisation durch Glüheisen behandelt habe; er zählt fünf Fälle auf, in denen das Resultat mit den nach Saemisch operirten Fällen übereinstimmte. Doch durchschneidet Saemisch einen Theil der gesunden Cornea, der bei der Cauterisation geschont wird.

Gayet spricht sodann über ein neues Operationsverfahren bei Entropion, besonders bei erheblicher Vernarbung des Tarsus palpebrarum. Es ist von grosser Wichtigkeit das gesunde Gewebe nicht fortzunehmen, darum will er lieber Aut plastik anwenden, nämlich einen Lappen anbringen. Zuerst Incision des Randes mit einem graden Bistourie hinter den Wimpern, darauf Lappenbildung am äussern Augenwinkel, diesen in die Incision hineinbringen und durch drei Nähte festheften. Man kann auch den Lappen an der Innenseite, oder auch an der Innen- und Aussenseite formen. Schwierigkeit macht die Anheftung. In zwei sehr ernsten Fällen, die bereits nach andern Methoden operirt waren, wurde ein befriedigendes Resultat erzielt. Warlomont sagt hierauf in diesen, sowie in vielen andern Fällen solle man bei Operation an den Augenlidern Catgutfäden anwenden, da dadurch eine zweite Operation, Wegnahme der Fäden, unnöthig würde.

Donders spricht über das Reglement für Eisenbahnbeamte. 3500 Personen wurden untersucht, 3% wurden zurückgewiesen, jedoch nicht nur Daltonisten. Unter diesen waren nur 5 oder 6 Fälle, die während des Dienstes oder durch denselben erkrankt waren. Es ist daher nothwendig, ein rigoröses Examen bei der Einstellung vorzunehmen. Auf die Frage, ob von andern Staaten Untersuchungen vorliegen, führt Holmgren an, dass er in Schweden

[1] Vergl. C. 1878, p. 110, p. 224; 1879 p. 85.
[2] Vergl. C. 1878, p. 187 Note.

2 bis 3 % Daltonisten gefunden habe. Bribosia fand unter 800 Personen 3 Daltonisten. O. Becker kann keine statistischen Angaben machen, doch erinnert er sich zwei wichtige Fälle von Irido-Chorioiditis bei Bahnbeamten beobachtet zu haben. Nuel spricht von einem Falle eines im Dienst entstandenen Daltonismus bei einem Bahnbeamten. Es erfolgt eine Besprechung des Reglements.

Freitag, den 22. September.

J. Maréchal (médecin principal de la marine à Brest) liest einen Aufsatz des Dr. Appia über Trachom vor. Gunning spricht über Trachom in Amsterdam. Wir leben recht im Mittelpunkt des Trachoms. Trachom nennen wir jede Rauhigkeit der Bindehaut. Zwei Formen sind zu unterscheiden: Trachoma papillare und Trachoma granulare oder granulationes; es kommt bei uns vorzüglich unter den Israeliten vor; unter den christlichen Augenkranken leiden 3 bis 4 % an Trachom, unter den jüdischen hingegen 40 bis 50 %. Diese suchen dazu erst in sehr ernsten Erkrankungsfällen Hülfe. Wovon hängt diese Häufigkeit ab?[1] Die locale Disposition erklärt es nicht. Es seien besondere Ursachen, blenorrhoischer Ansteckungsstoff, enges Zusammenleben, verbunden mit Unreinlichkeit. Juda fand in keinen Schulen Trachom, die nicht von israelitischen Kindern besucht wurden. In Tenessee fand Dr. Burnett keine derartigen Affectionen bei den Negern, wohl unter den Weissen. Gori (Bruder des Referenten) hat Trachom in Surinam bei Negern und Mulatten beobachtet. Die Frage wurde aufgeworfen, ob zu Rotterdam, wo unter den Juden kein Trachom herrscht, ähnliche Missbräuche bestehen? Gunning antwortete verneinend.

Snellen spricht über die aseptische Methode bei Augenoperationen.

Wenn möglich solle man zur Lappenextraction zurückkehren, welche in Hinsicht auf Sehschärfe und Aesthetik Vortheil bietet. Die Wundeiterung geht mit der Grösse der Wunde Hand in Hand; daher ist mehr Gefahr bei Lappenoperationen. Man muss während der Operation die Augen so wenig wie möglich öffnen, die Augenlider und die Umgebung des Auges mit einer 1—2 % Carbolsäurelösung waschen; die Hände des Operateurs und der Assistenten sind sorgfältig zu reinigen; ebenso gründliche Reinigung der Schwämme; Instrumente sind durch Alkohol, nicht durch Carbol zu desinficiren, da letzteres die Instrumente stumpf macht. Vor Allem sind die Cilienränder gut zu säubern, kurz alle bekannten Cautelen der antiseptischen Methode anzuwenden. Auch Spray? Snellen glaubt ihn verwerfen zu müssen, da durch denselben Conjunctivitis hervorgerufen wird, ausserdem stört der Carbolnebel das deutliche Sehen, was bei derartigen delicaten Operationen nicht ohne Bedeutung ist. Darum schlägt Snellen die Anwendung eines Luft- oder trockenen Spray vor. Gunning hat Untersuchungen angestellt mit in Fäulniss übergehenden Stoffen, welche unter Luftspray in Flaschen gefüllt und verschlossen gehalten wurden. In sechs Fällen trat keine Fäulniss ein.

O. Becker sagt, dass das statistische Material über Augenoperationen zu gering sei, um ein sicheres Urtheil zu erlauben. Ein geringerer Verlust als 3 % würde seiner Ansicht nach kein Beweis für bessere Methoden sein, doch verdient die Sache Erwägung, um Alles aus dem Wege zu räumen, was Sepsis hervorrufen kann; so kann z. B. der Athem des Operateurs Sepsis verursachen,

---

[1] Wohl davon, dass man die ärmere israelitische Bevölkerung ohne obligatorischen Schulunterricht, ohne sanitäre Ueberwachung, gerade wie in Polen, hat an- und aufwachsen lassen! Die Red.

ebenso der der Assistenten. Hustende und an Catarrhen Leidende müssten deshalb von der Operation ferngehalten werden. Snellen empfiehlt nach Verschluss des Auges ein mit Vaselin bestrichenes Läppchen aufzulegen, doch rühmt er gleichzeitig den durch Wecker vorgeschlagenen Borsäureverband. Wecker fand, dass die Zerstäubung der Carbolsäure die Hände des Operateurs irritirte. Lister glaubt, dass dies von Mangel an Reinheit der Carbolsäure herrührt, die sich nicht vollkommen löst, so dass kleine Kügelchen im Wasser suspendirt bleiben. Gori (Bruder des Referenten) weist darauf hin, dass es nöthig sei, die Nase der Umstehenden und des Operateurs zu reinigen, weil hier eine Quelle der Infection entstehen könne, ferner weist er auf den Nutzen hin, den Borsäure in der Ohrenheilkunde leistet. M. W. C. Gori (Referent) hat die Wecker'sche Methode, den Borsäureverband, mit Vortheil angewandt. [Vgl. Centralbl. 1878, p. 151.]

Snellen demonstrirt ferner noch seinen Narkosikateur, der den Zweck hat, einen Chloroformdampf von constanter und bestimmter Quantität zu erzeugen, sowie die binoculären Optotypen, um gleichzeitig die Sehschärfe jedes Auges für sich zu bestimmen — (rothe und grüne Typen, die durch eine Brille mit einem rothen und einem grünen Glase betrachtet werden; die Nüancen sind so abgestuft, dass man durch das rothe Glas nur die rothen, nicht die grünen Typen sieht und durch das grüne Glas nur die grünen, nicht die rothen) — und seine Optotypen zur Bestimmung der Sehschärfe, VII. Auflage. 1879.

*Manolescu theilt die Resultate mit, die v. Wecker bei der Sclerotomie gewonnen hat. (Vgl. C. 1879 p. 236 u. 242.)

„Es handelt sich darum, der Würdigung des Congresses die Schlussfolgerungen zu unterbreiten, die aus 39 Fällen gezogen sind, in denen von Wecker zu Paris die Sclerotomie ausgeführt und die Dr. Manolescu aus Bukarest gesammelt und controlirt hat. Hr. von Wecker vollführt die Sclerotomie allemal, wenn die Myotica eine vollständige Wirkung auf die Iris ausüben. Deshalb giebt er auch in den acuten und entzündlichen Fällen der Iridectomie den Vorzug. Die Beobachtungen erstrecken sich in erster Linie auf Sc und Se, T; in zweiter auf die Dauer der Sclerotomiewirkung. In 30 Fällen wurde die Operation wegen Glaucoma chronicum simplex ausgeführt, in drei wegen chronisch entzündlichem, in fünf wegen chronisch consecutivem, das vorher mit der Iridectomie behandelt worden, endlich in einem wegen Hydrophthalmus, wo die Sclerotomie vier Mal auf dasselbe Auge angewendet wurde.

Die Operationsresultate können in drei Kategorien eingetheilt werden: 1) S schlechter, 2) S gleich, T geringer, 3) S besser.

Zur ersten Kategorie gehört ein Fall, wo man Tags nach der Operation eine Blutung in beiden Augen constatirte. Es handelte sich also um ein hämorrhagisches Glaucom, welches sich in Folge der Sclerotomie entwickelte.[1]

Zur zweiten Kategorie gehören, abgesehen von dem Hydrophthalmus, wo es sich nur um Erhaltung der Form des Augapfels handelt, zwei Fälle. In dem ersten sank S allmählich auf dem andern Auge, wo die Iridectomie gemacht worden; wahrscheinlich war das Glaucom mit progressiver Atrophie complicirt. In dem zweiten Falle hat die Sclerotomie nur Spannungsvermin-

[1] Es dürfte besser sein, den Namen des hämorrhagischen Glaucoms nur denjenigen Fällen zu belassen, wo vor jeder Operation Blutungen der Netzhaut, des Glaskörpers etc. bestanden. H.

derung ergeben, aber auf dem andern Auge hat die Iridectomie intraoculare Blutung und Glaskörperaustritt bewirkt.[1]

Zur dritten Gruppe gehören 35 Fälle. Gewöhnlich geschah die Zunahme von Sc und Se sofort. Die Verbesserung schritt mit der Zeit vor und hielt sich während einer Beobachtungsdauer von 8—22 Monaten. Viele Fälle waren wenig günstig, wenn man berücksichtigt, dass die innere Grenze des Gesichtsfeldes sich dem Fixirpunkte ausserordentlich annäherte. S hob sich auf 1 von $^1/_2$, und in andern Fällen, wo sie vor der Operation beträchtlich gesunken war, hat sie sich verdreifacht. Die Sclerotomie hat einen besonderen Werth, da Astigmatismus nicht nachfolgt, ferner beim Glaucoma hämorrhagic. und dem Hydrophthalmus.

Gewöhnlich nehmen die Kranken unmittelbar (immédiatement) ihre Beschäftigung wieder auf, mit einem einfachen Schutzverband, den sie Tags darauf ablegen. Nach der Sclerotomie beobachtet man mitunter eine Veränderung der Refraction, wodurch mitunter H in E übergeht. Wenn ein Recidiv droht, kann die Sclerotomie wiederholt werden, eigentlich in beliebiger Häufigkeit. Die Operation ist auch einmal präventiv angewendet worden, bei einem Arzt, nachdem die glückliche Wirkung auf das andere erkrankte Auge sich herausgestellt hatte."

*Dr. Georges Martin (de Cognac) macht eine Mittheilung über die Schnitterkeratitis, in seiner Gegend die häufigste Ursache der Erblindung. Die Malignität hängt ab von der Präexistenz (128 Fälle von 130) einer Blenorrhöe des Ductus nasolacrymalis.[2] Für Augen, deren Thränenkanal gesund ist, wird die Verletzung mit Aehrengrannen bedeutungslos (66 Fälle). Die Schnitterkeratitis gehört zu den necrotischen und infectiösen Veränderungen der Hornhaut. Der Ablauf wird beschleunigt durch die fortwährende Erntearbeit, das Haupt geneigt gegen den erhitzten Erdboden.

Jeder Praktiker kann bei solchen Verletzungen eine sichere Prognose stellen, je nachdem der Thränensack gesund ist oder nicht. In letzterem Fall ist keine Zeit zu verlieren, sondern sofort zu schreiten zur Cathetrisirung des Sackes, desinficirenden Waschungen, Operation von Saemisch oder Iridectomie. 2) Den Landleuten muss eingeschärft werden, dass sie mit einem Thränensackleiden nicht sicher leben können. 3) Sie müssen ihre Art des Ackerbau's ändern, nicht vom Morgen bis Abend, über die Scholle gebückt, sich plagen etc.

Mac Gillavry theilt das Folgende mit. Bei einem Bauer hatte sich nach Verletzung des Ciliarkörpers Iridochorioiditis des andern Auges entwickelt. (Sympathische Ophthalmie.) Von Prof. Doijer wurde das verletzte Auge mit einem Stückchen des Sehnerven exstirpirt. Bei der mikroskopischen Untersuchung des enucleirten Auges wurden, ausser den bekannten anatomischen Veränderungen, constatirt: 1) Infiltration mit farblosen Blutkörperchen der Chorioidea und der unmittelbar angrenzenden Schicht der Sclera bei Eintritt des Nervus opticus. 2) Normaler Sehnerv und subarachnoidaler Raum. 3) Farblose Blutzellen, hier und dort zu Klümpchen angehäuft, in dem subduralen Raume. 4) Mangel jeder Spur von Entzündung in dem Sehnerven und seiner Scheide. Zellenconglomerate, die in dem engen subduralen Raume (des Sehnerven) stecken bleiben, würden die Lymphströmung dort hindern, vielleicht ganz aufheben können. Kommen

[1] Hr. M. giebt nichts Genaueres über den Zustand der beiden Augen vor der Operation. Glaskörperaustritt kommt doch wohl nach der Iridectomie nur in Fällen von Glaucoma absolutum.

[2] Dies Moment ist von A. v. Graefe festgestellt, wenn gleich nicht in dieser enormen Häufigkeit, und auch der necrotische Charakter des Hornhautleidens hervorgehoben.

derartige Versprengungen auch in der Schädelhöhle vor, dann kann das nicht verletzte Auge ebenfalls Hindernisse in der Abfuhr seiner Lymphe erfahren, insofern die Lymphe ihren Weg durch den subduralen Raum nehmen muss.

In einem Falle von pyämischer Irido-Chorioiditis war der subarachnoidale Raum (des Sehnerven) durch Conglomerate von Zellen so vollständig abgeschlossen, dass er durch Lymphe stark ausgedehnt war, besonders wenige Mm. hinter dem Augapfel, wo die Scheide eine ampullenartige Anschwellung zeigte. Die Hypothese wird daher ausgesprochen, dass Iridochorioiditis in einigen Fällen die Folge von Verstopfung des subduralen Raumes in der Schädelhöhle sein kann, wobei noch an die Möglichkeit gedacht werden kann von einer Strömung der Entzündungsproducte aus dem kranken Auge durch die Lymphräume in der Schädelhöhle nach dem gesunden.

Bei der Aufstellung einer Hypothese sucht man nicht zu erklären, sondern auf neue Wege der Untersuchung hinzuweisen.

Sonnabend, den 13. September.

Es wird beschlossen, dass der nächste, sechste internationale Ophthalmologencongress im nächsten Jahre in Italien gehalten werden soll. (Rom ist in Aussicht genommen.)

Die Commission für das Reglement der Eisenbahnbeamten schlägt vor, die noch nicht behandelten Artikel unverändert anzunehmen.

Donders liest darauf ein Schreiben Bowman's über Sclerotomie vor worin er sagt, dass diese Operation in vielen Fällen vor der Iridectomie den Vorzug verdient. In 30 Fällen Incision in einer Ebene, die der Irisebene vollkommen parallel liegt; Punction und Contrapunction müssen gleich sein, die ungetheilte Partie der Cornea zwischen beiden.

Dem Irisprolaps muss man vorzubeugen suchen, doch selbst in Fällen, wo dieser eintrat, hatte Sclerotomie noch verminderte Tension zur Folge. Bowman hat noch keine bestimmte Meinung darüber sich bilden können, in welchen Fällen Sclerotomie den Vorzug verdient; vor der Operation Eserin und während derselben Anästhesie, nach der Operation vor Allem nicht zu feste Verbände. Vor diesen muss gewarnt werden. Becker hat bereits bei der Discussion über die antiseptische Methode in der Augenheilkunde darauf hingewiesen und hält es für einen Vorzug der Wecker'schen Methode mittels des Borsäureverbandes, dass das Auge frei unter dem Verbande liegt. Er warnt auch vor zu festem Verbinden des nicht operirten Auges.

Donders zeigte darauf eine Farbentafel vor, die vor Jahren durch einen Daltonisten angefertigt worden war.

In der biologischen Section hielt Donders einen Vortrag über: „Die Systeme der Farbenempfindungen“. [Auf den Inhalt dieses Vortrages werden wir zurückkommen, wenn derselbe in extenso vorliegen wird.]

Journal-Uebersicht.

I. Annali di Ottalmologia d. del Prof. A. Quaglino. 1879, Heft 2 u. 3.

1) Einiges über den Zusammenhang zwischen Augen- und Herzkrankheiten von Dr. R. Rampoldi in Pavia.

I. Augenkrankheiten, die direct von Herzkrankheiten abhängen. — Bei Klappenfehlern: Oedem der Augenlider und Chemosis conj. Hyperämie der Conjunctiva, der Sclera und des Sclero-Cornealrandes. Der eigenthümlich glän-

zende Blick Herzkranker ist bekannt. Bei Herzverfettung: Arcus senilis. Bei Cachexia cardiaca kann es zu Hornhautverschwärungen kommen. Krankheiten der Mitralis führen nicht selten zu Hämorrhagien in's Corp. vitr. — Herzhypertrophie, besonders wenn ein gewisser Grad von Myopie oder wenn Abus. nicot. et spirit. coexistirt, bedingt manchmal Hyperämie und Reizerscheinungen der inneren Membranen: Asthenop. retin., Hebetudo visus, in schlimmeren Fällen Cephalaea, Photophobie, Verdunkelungen des Gesichtsfeldes. Nach Quaglino bemerken die Kranken mitunter ein mit dem Herzschlag isochrones Oscilliren der Gegenstände und ein Gefühl von Pulsation im Inneren des Auges. — Von schwerwiegender Bedeutung für die Augen ist die Endocarditis valvularis; Embolie der Arteria centr. retin. oder Embolie der vorderen Ciliargefässe mit consecutiver Chorioiditis suppurativa. (Folgen einige bezügliche Krankengeschichten.) Ferner Retinalhämorrhagien und zuweilen metastatische Ophthalmien. Bei Insuff. aort., besonders falls concentrische Hypertrophie des linken Ventrikels vorhanden: Recurrirende Verdunkelungen des Gesichtsfeldes, Funkensehen, Myodesopsie und rasch auftretende Asthenopia retinal.; Haemorrhagien in's Corp. vitr., in die Retina und die Papille mit consecutiver Atrophie der letzteren. — Bei Mitralisaffectionen: retino-chorioideale Congestionen mit consecutiver Cataract, Glaucom, Retinitis und Atroph. optici. Ob Krankheiten des rechten und linken Herzens auch entsprechend verschiedene Augenkrankheiten bedingen, ist noch nicht entschieden. Quaglino glaubt, dass bei Krankheiten des rechten Herzens die Augenübel einen langsameren und hartnäckigeren Verlauf zeigten und mehr zu passiven und atonischen Congestionen der inneren Membranen führten, während bei jenen des linken Herzens der Verlauf ein rapiderer, die Reiz- und Entzündungserscheinungen ausgesprochener seien. — Bei anämischen und nervösen cardiopathischen Individuen treten zuweilen — durch Ischämie der Retina bedingte — meist nur recurrirende Verdunkelungen des Gesichtsfeldes auf.

II. Complication mit Herzkrankheiten wirkt auf manche Augenkrankheiten in nachtheiliger Weise ein, so auf Keratitis, Iritis, Cyclitis, Glaucom und wird durch sie die Prognose bei Operationen verschlechtert. — Atherom der Gefässe prädisponirt zu frühzeitiger Presbyopie, Cataractbildung, Glaucom und inneren Augenblutungen, ruft durch Druck auf den Quintus Ciliarneuralgien hervor, durch Druck auf den Opticus Atrophie des letzteren. Zuweilen wird das Atherom, indem es zu Neuralgien führt, Ursache zu recurrirenden Amblyopien mit profuser Thränenabsonderung während der Anfälle.

III. Augenkrankheiten, die fast immer mit Herzkrankheiten coexistiren: Retinitis bei M. Brightii, Exophthalmus bei M. Basedowii, insofern dem letzteren eine primäre Herzaffection zu Grunde liegen mag. — Mit Neurosen des Herzens gehen manchmal Sehstörungen (Asthen. retinal., Photopsie, vorübergehende Hemiopie, Myosis) einher.

IV. Werth des Augenspiegels für Diagnose und Prognose für Herzkrankheiten. — Cyanosis retinae bei Stenosis aort. und der Art. pulmonal., bei Persistenz des For. ovale, bei Tricuspidalfehlern. Arterienpuls besonders bei Aorteninsufficienz und in seinem Charakter verschieden von dem bei Glaucom, Atroph. opt. und Exophthalmus Basedowii beobachteten.

---

2) Die Fremdkörper im Auge und der Magnet von Dr. Manché auf Malta.

Die Anwendung des Magnets bewährt sich bei Extraction von Eisensplittern aus der Iris, der Linsenoberfläche — falls die Grösse der Hornhautwunde seine

Einführung zulässt —, sowie aus dem Corp. vitr. Hier muss nöthigenfalls die Sclera incidirt werden. Verf. beruft sich auf einige von M'Keown publicirte Fälle. —

---

3) Praktische Mittheilungen aus Del Monte's Augenklinik in Neapel von Dr. Collica Accordino.

Fall von Tuberculosis conjunct. des linken Auges bei einem achtmonatlichen Mädchen, dem achten Kinde einer zarten Mutter. Vater robust, die sieben Geschwister gesund. Leichte Schwellung der Lider, die nach dem medialen Canthus zu von rothblauer Farbe und an ihren Rändern ulcerirt sind. Die Conjunct. tarsalis geschwollen und von speckigem Aussehen, trägt am Oberlide 1, am Unterlide 3 hanfkorngrosse, sich in den Tarsus vertiefende Geschwüre, deren Boden mit weissbläulichem Detritus bedeckt ist und in deren Ränder sich die Conjunctiva umschlägt. Ziemlich reichliche catarrhalische Secretion. Das Kind war bis vor zwei Monaten völlig gesund gewesen, alsdann trat Bronchialcatarrh und 14 Tage später das Augenübel auf, mit gleichzeitiger Anschwellung der linksseitigen Cervical- und Submaxillardrüsen. Etwa zehn Tage nach der letzten Untersuchung starb das Kind unter Convulsionen. (Histologische Untersuchung fehlt.)

Fibrosarcoma teleangiectat. des Thränenkarunkel des r. Auges bei einem Kinde. Entstand vor 3—4 Monaten, ist haselnussgross und erstreckt sich aufwärts über das untere Drittel der Cornea, nach aussen bis zur Commissur, hängt nicht mit der Conj. bulbi zusammen, sendet einige Ausläufer aus nach der inneren und unteren Orbitalwand. Bulbus etwas nach aussen oben dislocirt. Mikroskopisch: Solide, fibröse, vielerorts bündelförmig angeordnete Grundsubstanz, worin sich mehr weniger ausgedehnte Zellenheerde finden, die bald isolirt und von fibrösem Gewebe völlig umgeben sind, bald unter einander confluiren und unregelmässige, ausgebuchtete Massen bilden. Die fibrösen Bündel zeigen stellenweise ein glasartiges Aussehen und enthalten kleine und zerstreute längliche und spindelförmige Elemente. Die Zellennester bestehen meist aus runden, hie und da auch aus länglichen bis spindelförmigen Zellen. Besonders an seiner Peripherie ist der Tumor sehr gefässreich und macht fast einen carcinösen Eindruck. Der Operation folgte nur geringe Reaction, aber nach drei Monaten ein schweres Recidiv, welches keine Operation zuliess. (Schluss folgt.)

A. Meyer in Florenz.

Referate.

1) Beobachtungen bei einer Hinrichtung, von Fr. Holmgren. Upsala läkareförenings förhandlingar 1879. V.

Was die Pupille der Hingerichteten betrifft, so fand H. auch in diesem Falle, in welchem nach schwedischer Art der Kopf durch einen Hieb eines Beiles vom Rumpf getrennt wurde, dass dieselbe 5 Secunden nach dem Hiebe contrahirt war und erst 2 Minuten nachher anfing sich zu erweitern. Die Lider waren halb geschlossen, keine Bewegung der Bulbi oder der Lider wurde bemerkt.

---

2) Beiträge zur Statistik der Farbenblindheit von Fr. Holmgren. Upsala läkaref. förh. 1879. III. u. IV. (Wird fortgesetzt.) Vgl. Centralbl. 1879, p. 207.

---

3) **Ueber Glaucom** referirt Hjort die Arbeiten von Knies, Wecker und Weber. Verhdlgn. d. norweg. med. Gesellsch. 1878, p. 236.

---

4) Eine **„cataractöse" Bauernfamilie** nennt O. M. Gjersing eine Anzahl von 26 Verwandten, unter welchen Cataract in 20 Fällen vorkam. Von den übrigen 6 waren 2 noch kleine Kinder. Die Formen der Staare waren verschieden. Ugeskrift f. Läger. R. 3, Bd. 26, No. 18.

---

5) **Totale Blepharoplastik durch Hauttransplantation in die frische Wunde** von J. A. Estlander. Finska läkare sällsh. handl. Bd. 20, p. 321.

Ein Blitzschlag hatte unter anderem die Haut der Lider eines 18jährigen Bauern zertrümmert. Nach mehreren Transplantationen in die gespaltene Narbenmasse gelang es R., die Haut zu ersetzen.

Jacob Heiberg in Christiania.

Bibliographie.

1) Ueber Hemiopie von Prof. Mauthner. Vortrag, gehalten in der wissenschaftlichen Versammlung des Wr. med. Doct.-Coll. am 24. März 1879. (Mittheilungen des Wr. med. Doctoren-Collegiums. 1879. 18.; Med.-Chir. Rundschau 1879, p. 713 fgd.) (Schluss.)

Diejenigen, welche annehmen, dass sich die Sehnerven im Chiasma total durchkreuzen, erklären die temporale (laterale) Hemiopie durch eine Druckursache im vorderen, die nasale (mediale) Hemiopie durch eine Druckursache im hinteren Chiasmawinkel und vindiciren für die homonyme Hemiopie den Sitz der Krankheit in einem der seitlichen Chiasmawinkel. Es wäre dann wunderbar, dass in diesem Falle der Krankheitsherd sich nicht zuweilen über die Breite des ganzen Chiasmas ausdehnt, was einen Uebergang von homonymer Hemiopie in totale Erblindung zur Folge haben müsste, der aber bisher noch nicht beobachtet wurde. Die Anhänger der Totaldurchkreuzung könnten dagegen die leichteste Erklärung für die wiederholt gemachte Angabe finden, dass durch Erkrankung einer Grosshirnhemisphäre nicht Hemiopie, sondern gekreuzte Amblyopie oder Amaurose erzeugt wird. Wenn der rechte Sehnerv in der linken Grosshirnhemisphäre entspringt und sich im Chiasma total zur rechten Seite hinüberschlägt, wird Erkrankung des linken Sehcentrums Amblyopie oder Amaurose des rechten Auges nothwendig zur Folge haben.

Nach der Ansicht der Anhänger der partiellen Durchkreuzung der Sehnerven gelangt der Tractus opticus zum Chiasma; hier durchkreuzt sich der grössere Theil der Fasern, während der kleinere auf der gleichen Seite bleibt. Da aus dem Chiasma die Nerv. opt. austreten, so besteht jeder Nerv. opt. aus einem Bündel, welches von der gleichen, und einem, das von der entgegengesetzten Seite kommt. Der Sehnerv verzweigt sich im Auge; es vertheilen sich also in jedem Auge Fasern, die von zwei verschiedenen Seiten, also aus beiden Hemisphären kommen, und zwar von der Eintrittsstelle des Opticus einerseits nach der medialen Seite, andererseits aber auch lateralwärts bis zur Fovea

centralis, welche dem Fixationspunkte entspricht. Erst von da an versorgt das ungekreuzte Bündel die Netzhautpartie.

Demnach ist die Hemiopie leicht dadurch zu erklären, dass ein solcher Tractus opticus gelähmt wird. Wenn wir annehmen, es drücke auf den linken Tract. opt. ein Blutextravasat, eine Geschwulst, oder es hätte sich, nachdem der Tractus opticus in das Gehirn eingetreten, in den Bahnen seiner Fasern eine Entzündungs- oder ein Erweichungsprocess oder eine Neubildung, welche eben die Fasern des Tractus opticus zerstörte, etablirt, so wäre dies die Folge. Die Fasern des linken Tractus opticus, soweit sie sich nicht überkreuzen, verzweigen sich in der Netzhaut des linken Auges nach aussen, die gekreuzten Fasern desselben Tractus in der Netzhaut des rechten Auges nach innen. Wenn also der linke Tractus gelähmt ist, werden die Fasern, die zu beiden linken Netzhauthälften gehen, nicht mehr functioniren und die Folge davon wird rechtsseitige Hemianopsie sein. In gleicher Weise wird linksseitige Hemiopie durch Lähmung des rechten Tractus entstehen. Wenn der zweite Tractus nicht durch eine besondere Krankheitsursache ergriffen wird, so ist kein Grund vorhanden, weshalb homonyme Hemiopie in Amaurose übergehen sollte.

Die temporale Hemiopie lässt sich auf gleich einfache Weise erklären. Bei ihr fehlen in beiden Augen die Gesichtsfelder nach aussen. Es müssen also beide inneren Netzhauthälften gelähmt sein. Das kann durch eine Geschwulst geschehen, welche auf den vorderen oder hinteren Chiasmawinkel oder auf die Mitte des Chiasmas drückt. Bei Totalkreuzung ist der Sitz der Druckursache auf den vorderen Chiasmawinkel beschränkt.

Die Erklärung der nasalen (medialen) Hemiopie scheint — bei der Annahme der Partialdurchkreuzung — auf so grosse Schwierigkeiten zu stossen, dass man deshalb sogar sich gezwungen wähnte, die partielle Sehnervenkreuzung ganz fallen zu lassen und eine totale anzunehmen. Es ist dies aber nicht nöthig. Zunächst muss nämlich constatirt werden, dass zwar Fälle der homonymen und der temporalen Hemiopie in grösserer Anzahl klinisch beobachtet wurden; dass aber bis auf den Vortragenden noch von Niemandem die nasale bestimmt constatirt wurde. In der Literatur findet sich kein sichergestellter Fall.

Redner constatirt, dass die nasale Hemiopie ein jedenfalls äusserst seltenes Vorkommen sei. Er sprach daher seinerzeit auch die Ansicht aus, dass man derselben eine Ursache mindestens unterlegen dürfe, wenn sie auch nur sehr selten eintrete.

Wenn sich nämlich intracraniell zwei Geschwülste finden, die, symmetrisch liegend, gerade die nicht gekreuzten lateralen Sehnervenbündel comprimiren, so wird dadurch jedenfalls wirklich nasale Hemiopie gesetzt, indem in beiden Augen die lateral-temporalen Netzhauthälften gelähmt sein müssen. Es ist also jedenfalls ein Fall denkbar, durch welchen auch unter Voraussetzung einer nur partiellen Kreuzung nasale Hemiopie entstehen werde.

Thatsächlich gelang es, später eben diese supponirte seltene Ursache, nämlich zwei symmetrisch gelegene Geschwülste intra cranium, die so lagen, dass sie die ungekreuzten Sehnervenbündel comprimirten, durch die Section zu constatiren. Ob wirklich nasale Hemiopie im Leben vorhanden war, konnte Mauthner in diesem Falle auch nicht feststellen und bleibt somit bestehen, dass bis heute ein Fall von medialer Hemiopie klinisch noch immer nicht nachgewiesen sei. Hingegen ist aber durch obigen, zufällig gemachten Sectionsbefund die Ansicht derjenigen, welche die Möglichkeit des Vorkommens entsprechend symmetrisch gelegener intracranieller Geschwülste leugneten, durch ein sicher beobachtetes Factum widerlegt.

Ausser dieser Ursache könnte und kann nach Redners Ueberzeugung auch eine andere bestehen, welche die nasale Hemiopie, wenn sie wirklich vorkommt, ohne Annahme einer totalen Kreuzung der Nn. optici zu erklären im Stande wäre. Es könnte nämlich die Lähmungsursache der entsprechenden Fasern, z. B. ein grosser Erweichungsherd, im Gehirne selbst sitzen, nämlich in der Medianlinie, z. B. in der Gegend der Vierhügel und hier auf die beiderseitigen Ursprungsfasern des Tractus optici gleichmässig drücken.

Redner behauptet nun, dass in diesem Falle contralaterale Hemiopie bestehen müsse. Sehr viele Autoren aber lehren, dass contralaterale Amaurose die Folge wäre. Diese liese sich nach unserem Schema der partiellen Sehnervenkreuzung allerdings nicht erklären und wäre dann wohl noth, anzunehmen, dass auch beim Menschen, Affen etc., Thieren mit parallel nach vorne gerichteten Augen und binocularem Sehacte, die Tracticus-opticus-Fasern irgendwie eine totale Kreuzung eingehen.

Es wurde daher auch wirklich die Hypothese aufgestellt, dass die sogenannten ungekreuzten Opticusbündel sich, bevor sie zum Chiasma gelangen, bereits kreuzten. Liegt nun eine Geschwulst z. B. so in der linken Grosshirnhälfte, dass sie die Nervenfasern gleichmässig drückt, so würden dadurch thatsächlich nur die zum rechten Auge ziehenden Fasern, diese aber auch alle gelähmt, und contralaterale Amaurose müsste die Consequenz sein.

Mauthner führt nun aber im Folgenden durch, dass die Hypothese der an verschiedenen Stellen des Verlaufes der Tractus-opticus-Fasern erfolgende totale Kreuzung derselben unnöthig sei, indem kein einziger klinisch festgestellter Fall existire, in welchem bei Erkrankung der einen Grosshirnhälfte contralaterale Amaurose eintreten würde, so dass man daher auch keine anatomische Erklärung für einen derartigen Krankheitsfall zu suchen habe.

In den scheinbar einschlägigen Fällen handelt es sich stets um contralaterale Hemiopie und beruhe die Annahme der gekreuzten Amaurose stets auf Irrthum des Kranken selbst.

Insbesondere gilt dies von dem Typus aller derartigen Fälle, nämlich der sogenannten hysterischen Amaurose, welche als gekreuzte Hemiplegie + contralateraler Amaurosis vorkommen soll.

Immer lässt sich in diesen Fällen mittelst des Stereoskopes (vgl. Centralblatt 1879), z. B. die absichtliche, viel öfter aber unabsichtliche Bewusstseinstäuschung der Kranken feststellen, indem dieselben, welche z. B. angeben, auf dem rechten Auge nichts zu sehen, wenn sie ein Bild im Apparate ansehen, trotz der Umkehrung von R und L, die selbiger bewirkt, dabei verharren, auch jetzt rechts nichts zu sehen.

Ausser dem negativen Beweise, dass es sich bei Erkrankung der einen Hälfte des Grosshirnes mit Ergriffensein der Wurzeln des betreffenden Tractus opticus nicht um entgegengesetzte Amaurose, sondern gekreuzte Hemiopie handle, gelang es auch den positiven Beweis hierfür zu liefern.

Es wurde nämlich in 7 Fällen von Hemiopie nachgewiesen, dass der Erkrankungsherd in der entgegengesetzten Grosshirnhemisphäre lag. Ein Fall wird vom Redner darum besonders erwähnt, weil in diesem aus der bei der Nekroskopie vorgefundenen Erweichung des rechten Sehhügels auf bestandene linksseitige Hemiplegie geschlossen worden war und sich hinterher feststellen liess, dass dieselbe, verbunden mit linksseitiger Hemianästhesie, wirklich in eminentem Grade vorhanden war, so dass z. B. der Mann, ein Schneider, da er links weder etwas sah noch fühlte, sich einstmals unbewusst den linken Arm und die linke Hand wegbügelte.

Ausser dem klinischen und pathologisch-anatomischen Nachweise der gekreuzten Hemiplegie bei Zerstörung der contralateralen Grosshirnhälfte gelang es auch — durch Zufall — den experimentalen Beweis hierfür zu liefern. Bei Gelegenheit, da Dr. Hermann Munk die von ihm bei Hunden und anderen Thieren mit seitlich gerichteten Augen nachgewiesene, nach Redners Andeutungen von diesem wohl für noch sehr problematisch gehaltene „Seelenblindheit" auch bei Affen (also Thieren mit binoculärem Sehacte) nachweisen wollte, fand sich, dass, wenn man diesen Geschöpfen die Rinde des Hinterlappens des Grosshirnes einer Seite zerstörte (in welcher, wie dermalen schon durch genaue Beobachtungen feststeht, das Sehcentrum liegt), die Affen zwar nicht „seelenblind" wurden, wie Munk nachweisen wollte, wohl aber contralateral-hemiopisch wurden.

So wurde ganz unbeabsichtigt dieses Factum auch experimental erwiesen und erscheint umgekehrt die Frage nach Ursprung und Verlauf der Sehnervenfasern gelöst. Die Centren liegen in der Rinde der beiden Hinterhautlappen des Grosshirnes, von da aus ziehen die Fasern durch die intercalaren Ganglien: Sehhügel, Vierhügel und Kniehöcker, um als Tractus opticus — ohne bis dahin schon erfolgter theilweiser Kreuzung der späteren lateralen Bündel — auszutreten und im Chiasma eine partielle, einmalige Kreuzung zu erfahren und zuletzt als N. opticus jeder Seite zu einem Bündel vereint zur Netzhautausbreitung zu gelangen; so jedoch, dass in jedem N. opticus die Hauptmasse der Fasern von der entgegengesetzten Seite des Grosshirnes stammen. So verhalte es sich bei Mensch und Affe.

Dass aber nicht einmal bei der, seitlich stehende Augen besitzenden Katze eine totale Kreuzung der Sehnervenfasern bestehe, lehrt endlich auch ein Versuch. Wenn sich nämlich bei ihr wirklich totale Kreuzung der Opticusfasern fände, so müsste ein solches Thier, wenn man das Chiasma desselben und weiters die Vierhügel etc. durch einen Frontalschnitt in der Medianlinie getrennt hat, auf beiden Augen blind sein: es sieht aber doch noch. Ob Hemiopie bei dieser Katze bestehe, lässt sich bei den seitlich stehenden Augen leider nicht experimental erweisen.

2) Berl. klin. Wochenschr. 1879, No. 27, p. 407. Herr Grünhagen besprach im Verein der wissenschaftl. Heilkde. zu Würzburg kurz die Ergebnisse einer von Hensen und Voelckers (Arch. f. Ophthalm. Bd. XXIV, p. 1) publicirten Abhandlung über die centralen Oculomotorius- und Pupillenfasern des Sympathicus und fügt ihren Befunden folgende Bemerkungen hinzu: 1) dass bei starkem Tetanisiren der Grosshirnoberfläche längs der Sagittalnaht beiderseitige Pupillendilatation stattfindet. Die Herleitung der letzteren aus Stromschleifen, welche bis zum Gehirnast des Sympathicus vorgedrungen wären, lässt sich ohne Schwierigkeit durch das Experiment ausschliessen; 2) dass ein Theil der nach centraler Reizung ausgelösten Pupillendilatation, ganz entsprechend den von Vulpian und den in der Dissertation von Harwitz gemachten Angaben (Vulpian, Arch. de physiol. norm. et pathol. 1874, p. 177; Harwitz, Ueber die Reflexdilatation der Pupille. Dissertation. Erlangen, 1878) selbst nach Exstirpation des Ganglien supr. n. sympathici bestehen bleibt. Hiernach wird es sehr wahrscheinlich, dass noch auf anderen Bahnen als denjenigen des Halssympathicus pupillendilatirende Nervenfasern zur Iris gelangen. Hensen und Voelckers dürften sich also geirrt haben, wenn sie behaupten, dass die Pupillendilatation, welche sie nach Reizung des Bodengrau's in der Gegend der Vierhügel beobachteten, nach Durchschneidung des Vago-Sympathicus am Halse gänzlich in Wegfall kommt.

3) Deviation conjugée des yeux par L. Londouzy. Le Progrès méd., 6. Septbr. (Forts. folgt.)

4) Ueber Nervendehnung bei Trigeminus-Neuralgie v. Kocher. (Corresp.-Bl. f. Schweiz, Aerzte 1879, No. 11; Centralbl. f. Chir. 1879, No. 33.) Ein 32jähriger Cigarrenmacher leidet seit dem 18. Jahre angeblich durch schlechte Ernährung in der Pubertät an Neuralgia supraorb. dextr. Jahrelange Therapie wirkungslos; daher Freilegung des Nerven am rechten obern Augenhöhlenrande unter nicht geringer Blutung, auch aus der Art. supraorb. Blosslegung dreier Aeste und energische Dehnung auf der Aneurysma-Nadel. Naht; kein Drain. Lister-Verband. Eiterung. Deutliche Anästhesie bis zur Haargrenze, die drei Monate später sich auf eine nur 10 Cm. grosse Strecke beschränkt. Von der Stunde der Operation keine Schmerzen mehr. Letzteres betont K. der Neurectomie gegenüber, nach der regelmässig noch einige Tage heftige irradiirte Schmerzen bestehen, wohl als Folge traumatischer Neuritis, die eben bei der Dehnung vermieden wird. Aber nicht blos für den ersten Ast des Trigeminus dürfte die hier wohl zum ersten Mal von K. ausgeführte Nervendehnung der übrigens hier so leichten Neurectomie vorzuziehen sein; auch für die andern beiden Zweige, für welche die technischen Schwierigkeiten durch die Erfahrung, dass der Nerv möglichst central freigelegt werden müsse, wesentlich gewachsen sind, erscheint die Dehnung als eine wesentliche Erleichterung. Empfiehlt sich auch für den dritten Ast der Paravicini'sche Schnitt, so tritt doch auch beim Infraorbitalis an Stelle der eingreifenden Methoden von v. Bruns und Lücke die ältere Methode der Blosslegung vom Infraorbital-Rande und Aufmeisselung des Canals; denn es kommt eben nur darauf an, die Nerven einigermaassen verschieblich zu machen. Unzweifelhaft wird sich die Nervendehnung bei Trigeminus-Neuralgien ein ausgedehntes Indicationsgebiet erobern. Ein Nachtrag erwähnt eine erfolgreiche Dehnung bei Infraorbital-Neuralgie nach obiger Methode.

5) Ophthalmologische Literatur, nach dem Index med. I, 5 und 6. [NB. Der hintere Stern bedeutet Dissertation.] Fribourg (Salvador). De l'emploi de la suture dans le traitement des plaies pénétrantes de la sclérotique. Par., 1879. 40 p. 4⁰. No. 149. * Gazette d'ophthalmologie. Rédacteur en chef: le Dr. Carré. V. i, no. 1. Par., 1879, F. Malteste et Cie. 8⁰. M. 7 fr. Gorecki (X.) Traitement rapide des maladies des voies lacrymales, rétrécissement du canal nasal, tumeur et fistule lacrymales, larmoiement, ophthalmies rebelles et à répétition, etc., par le dacryo-cautère du docteur ——. Par., 1879. 8⁰. Landolt (E.) A manual of examination of the eyes. A course of lectures delivered at the „École pratique.“ Transl. by Swan M. Burnett. Revised ed. Phila., 1879, D. G. Brinton. 312 p., 1 ch., 1 tab. 8⁰. Mauthner (Ludw.) Vorträge aus dem Gesammtgebiete der Augenheilkunde. 2. Hft., 2. Abth. Wiesb., 1879. 8⁰. Philipsen (H.) Fremstilling f. Oiets Sygdomme til Brug for Laeger og Studenter. [Handbuch der Aug.] (2. ed. 1.—2. Hft.) Kjøbenh., 1879. 8⁰. Ayres (S. C.) Contribution to injuries of the eye. Cincin. Lancet & Clinic, 1879, n. s., ii, 285. Barraquer (J.) Un vivo ataque de dolor en el ojo izquíerdo. [Rep. by E. Molina.] Rev. de cien méd., Barcel., 1879, v, 125—130. Benavente (A.) De la accion fisiológica del nitrato de pilocarpina y de sus efectos terapéuticos en las enfermedades de los ojos. Rev. de. med. y cirug. práct., Madrid, 1879, iii, 278—280. Boucheron. Note sur le diagnostic des chancres oculaires; observation de chancre infectant du repli semi-lunaire de la conjonctive. Union méd., Par., 1879, 3 s., xxvii, 529—533. ——. Bower (E. D.) Penetrating wound of

orbit; wound of internal carotid artery; death. Brit. M. J., Lond., 1879, i, 547. Bull (C. S.) The use of eserine and pilocarpine in ophthalmic therapeutics. N. York M. J., 1879, xxix, 343—355. Burnett (S. M.) Recent contributions to the study of glaucoma. [Review.] Am. J. M. Sc., Phila., 1879, lxxvii, 474—482. Carré. De la cataracte noire. Gaz. d'ophth., Par., 1879, i, 51—56. ——. Débris de la membrane pupillaire; trois observations. Ibid., 33—38. ——. Du glaucome; sa nature et son traitement; état de la question. Ibid., 17—24. Collica-Accordino (V.) Communicazioni pratiche dalla clinica oculistica privata del Prof. Michele Del Monte in Napoli. Movimento, Napoli, 1879, 2 s., i, 36; 113. Contribution à l'histoire de l'ophthalmie dite sympathique. J. d'ocul. et de chir., Par., 1879, vii, 40. Courserant. De l'étiologie des maladies des voies lacrymales. Gaz. d'ophth., Par., 1879, i, 43. Gebser (R.) Some forms of iritis and their consequences. St. Louis Cour. of Med., 1879, i, 367—374. Gorecki (X.) Des principaux points du diagnostic de la cataracte. Praticien, Par., 1879, ii, 129—131. ——. Procédé nouveau d'abréger de beaucoup la durée ordinaire du traitement des rétrécissements du canal nasal. (Leçon. rec. par. Merlin.) Ibid., 8—10. Large (Un) leucoma consécutif à une opération de cataracte par extraction. J. d'ocul. et de chir., Par., 1879, vii, 21. Manouvriez (A.) Danger des collyres plombiques, saturnisme oculaire local et direct par absorption médicamenteuse. Gaz. de hôp., Par., 1879, lii, 252. Noyes (H. D.) Eye troubles in general practice. Med. Rec., N. Y., 1879, xv, 361—366. Owl's (An) revenge. (Transl. by Dr. R. Fletcher from the Bull. Soc. méd. de la Suisse Rom.) [Schwere Augenverletzung, durch eine Eule.] Am. Naturalist, Phila., 1879, xiii, 262—265. Picha. Krankheiten und Defecte des Sehorgans am Assentplatze. Feldarzt, Wien, 1879, 22. Vidor (S.) Wirkt das Eserin schädlich auf das Auge? Pest. med.-chir. Presse, Budapest, 1879, xv, 207; 227.

Krankh. d. Choroïdea u. Retina. Duranthon (Jean). Contribution à l'étude de la scléro-choroïdite postérieure. Par., 1879. 50 p. 4⁰. No. 102. * de Capdeville. Note sur deux cas de rétinite pigmentaire. Marseille méd., 1879, xvi, 129—136. Carré. Apoplexie de la rétine; observation. Gaz. d'ophth., Par., 1879, i, 1—5. ——. De la vision des hystériques; la rétine considérée comme un foyer hystérogène. Ibid., 5—9. Exophthalmos (Un) dû à une irido-choroïdite avec hydrophthalmie. J. d'ocul. et de chir., Par., 1879, vii, 5. Fano. Amaurose spinale; application de cautères volants sur la région cervico-dorsale; amélioration notable de la vision. J. d'ocul. et de chir., Par., 1879, vii, 24. ——. Névrose de la rétine consécutive à une asthénopie. Ibid., 8.

Krankh. d. Bindehaut. Lewis (Richard H.) Ophthalmia neonatorum. Wilmington, 1879. Jackson & Bell. 7 l. 8⁰. [Repr. from North Car. M. J., 1879.] Brière. De l'abus des cautérisations et de la valeur des scarifications dans les conjonctivites purulentes. Ann. d'ocul., Brux., 1879, lxxxi, 29—31. ——. De l'emploi du siphon dans les ophthalmies purulentes. Ibid., 24—28. Also, in Année méd., Caen, 1878—9, iv, 8—11. Chevallereau (A.) Ophthalmie purulente; amélioration d'une taie de la cornée. Gaz. d'ophth., Par., 1879, i, 40. — Ledeganck. Sur la conjonctivite folliculaire. [From: Bull. Soc. belge de micr., Brux.] J. de microg., Par., 1879, iii, 126—130, 1 pl. Mac Reddie (G. D.) A record of ophthalmic practice in Oudh. Indian M. Gaz., Calcutta, 1879, xiv, 3—5. Nettleship (E.) Dell' affezione granulosa della congiuntiva e dell' oftalmia contagiosa. Trad. del Dott. G. Beltrami. Gior. d. r. Accad. di med. di Torino, 1879, xlii, 59; 172. Reymond (C.)

Sull'epidemia di congiuntivite contagiosa. Ibid., 101—149. Scellingo (M.) Note cliniche sulle malattie della congiuntiva, e rapporto per l'anno 1878 dell' ambulatorio oculistico. Gazz. med. di Roma, 1879, v, 61; 76. Webster (D.) The treatment of inflammations of the conjunctiva by means of medicated spray. Physician & Pharmac., N. Y., 1879, xii, 113—115.

Krankh. d. Cornea. Derby (R. H.) A peculiar form of corneal opacity. Med. Rec., N. Y., 1879, xv, 415. Fano. Kératocèle affaissé sous l'influence d'instillations d'atropine. J. d'ocul. et de chir., Par., 1879, vii, 25. Smith (E.) Practical hints on the treatment of corneal affections. Michigan M. News, Detroit, 1879, ii, 99.

Lidkrankh. Roosa (D. B. St. John). The relations of blepharitis ciliaris to ametropia. 10 p. 8⁰. Bowen (A.) On inversion of the eyelids. Austral. M. J., Melbourne, 1878, xxiii, 245—247. Inflammation aiguë d'une glande ciliaire. J. d'ocul. et de chir., Par., 1879, vii, 37. Michel (C. E.) Rejoinder to Dr. John Green's criticism of article „Trichiasis and distichiasis." St. Louis Cour. of Med., 1879, i, 424—435. de Vincentiis (C.) Sul cancro delle palpebre. Movimento, Napoli, 1879, 2 s., i, 97—104, 1 pl.

Functionsstörung, Untersuchungsmethode. Roosa (D. B. St. John). An examination, under atropine, of the refractive state of eyes with normal vision ($\frac{20}{20}$), and which had never been affacted with asthenopia or inflammation. 5 p. 8⁰. Aragó (C.) Estudio sobre la hipermetropia. Gac. méd. de Cataluña, 1879, ii, 132—139. Baroffio (F.) Imperfezioni della vista. Mezzi di constatazione e misura. Gior. d. med. mil., Roma, 1879, xxvii, 113—129. Boulade. Observation sur deux cas d'excentricité de la pupille. Vichy med., 1878—9, i, 311. Burnett (S. M.) Color-blindness. Nat. M. Rev., Wash., 1879, i, 191—198. de Capdeville. Un cas d'hémiopie latérale droite. Marseille méd., 1879, xvi, 136—141. Carré. Hypérémie de la conjonctive déterminée par de l'hypermétropie; abus des compresses chaudes. Gaz. d'ophth., Par., 1879, i, 25. Fano. Amblyopie hystérique du côté gauche remontant à onze ans; traitement général antispasmodique; guérison rapide. J. d'ocul. et de chir., Par., 1879, vii, 38. ——. Amblyopie hystérique à forme particulière. Simple perception dans divers points du champ visuel de taches de diverses couleurs. Ibid., 6—8. ——. Hémiopie du champ visuel externe de l'oeil droit et du champ visuel interne de l'oeil gauche; application de cautères volants à la nuque; amélioration notable. Ibid., 22—24. Mauriac. Amblyopie symptomatique de la syphilose cérébrale. [From France méd., Par.,1878.] Gaz. d'ophth., Par., 1879, i, 29. Mauthner. Hemiopie. W. m. Wschr., 1879, xxix, 344. Nuël. Des altérations du sens chromatique. J. d. sc. méd. de Louvain, 1879, iv, 152—163. Read (H. H.) Cases of neurotic disturbance relieved by glasses. Proc. M. Soc. County Kings, Brooklyn, 1879, iv, 78—83. Renton (J. C.) Note on a method for measuring the diameter of the retinal vessels. J. Anat. & Physiol., Lond., 1878—9, xiii, 163. Talko (J.) Badanie nieczułości na barwy u służby dróg żelaznych. [Farbenblindheit.] Medycyna, Warszawa, 1879, vii, 225—231. Tietz (R.) Einiges über Augenuntersuchungen. Veröffentlicht a. d. k. sächs. Mil.-San.-Dienst, Berl., 1879, 91—110. Adams (J. E.) On a case of sarcoma of the iris and ciliary body. Lancet, Lond., 1879, i, 511 (ist referirt Centralbl. 1879, p. 95). Chevallereau (A.) Phlegmon de l'orbite; énucléation, guérison. Gaz. d'ophth., Par., 1879, i, 49—51. Fano. Kyste séreux sous-conjonctival d'un gros volume; irido-choroïdite ancienne du même côté; excision partielle de la paroi antérieure du kyste; guérison rapide. J. d'ocul. et de chir., Par., 1879, vii, 24.

Index med. 6. Ophthalmologie. Report (Annual) of the Glasgow Ophthalmic Institution, for the year 1878—9 (10th). Glasgow 1879, D. Wilson. 24 p. 8⁰. Sakellarios (C.) Quelques considérations sur le strabisme et en particulier sur le manuel opératoire de la strabotomie. Lyon 1879. 4⁰. Wills (The) Eye Hospital, Philadelphia. Report for the year 1878. Philad. 1879. 22 p. 8⁰. Cuignet (F.) Iritis pupillaire. Rec. d'ophth., Paris 1879, 3 s., i, 193—195. Dehenne (A.) Sur l'emploi de l'ésérine en ophthalmologie. Médecin, Paris 1879, v. No. 15. *Διαμαντοπουλος (Π.) Συφιλιτικὸς κομμιωδης ογκος τῆς ἴριδος. Γαληνος, Αθηναις*, 1879, *Α'*, 79—100. Ellis (A. N.) Traumatic cyclitis. Cincin. Lancet & Clinic 1879, n. s. ii, 421. Fernandez (J. S.) Más sobre los cuerpos extraños de la cámara anterior del ojo. Crôn. med.-quir. de la Habana 1879, v. 211—213. Gayraud (E.) et Domec. Maladies oculaires observées à Quito. Montpel. méd. 1879, xlii, 341—355. Lafitte (L.) Extraction d'un corps étranger (paillette de fer) de un centimètre de longueur ayant perforé d'avant en arrière les milieux réfringents de l'oeil, sans trouble sérieux consecutif de la vision. J. de méd. Bordeaux 1879, i, 425—454. Lanng (O. R.) Corpus alienum bulbi oculi. N.-Orleans. M. & S. J., 1878—9, n. s., vi, 872—875. Lindh (A.) Några iakttagelser angående den inre incisionen i tårvägarne [Spaltung der Thränenröhrchen]. Eira, Göteborg 1879, iii, 79—91. Moresco (E.) Cuerpo extraño en el oido derecho. Rev. de med. y cirug. práct., Madrid 1879, iii, 309—12. Pooley (T. R.) Sulphate of eserine in the treatment of acute glaucoma. Arch. of med., New-York 1879, i, 283—287. Terson. De la sclérotomie dans le glaucome et dans quelques autres affections oculaires. Rev. méd. de Toulouse 1879, xiii, 133 à 122. Williams (A. D.) Burns of the fovea centralis by concentrated solar heat. St. Louis, M. & S. J. (St. Louis M. Soc.) 1879, xxxvi, 54—58.

Krankheiten der Choroïdea und Retina. Galezowski. Sur les thromboses des vaisseaux rétiniens. Gaz. méd. de Paris 1879, 6 s., i, 217. Higgens (C.) The treatment of „displaced retina" by operation. Med. Times Gaz., London 1879, i, 476. Maxwell (A. S.) Retinitis albuminurica; cure. J. Iowa & Ill. Centr. Dist. M. Ass., Davenport 1879, i, 26—28. Renshaw (W. A.) Albuminuria and retinitis. Lancet, London 1879, i, 613.

Krankheiten der Conjunctiva. Loxonet (Émile). De la conjonctivite granuleuse et en particulier de ses complications et de son traitement. Paris, 1879. 55 p. 4⁰. No. 172. * — Chevallereu (A.) Un cas d'ophthalmie purulente blenorrhagique; amélioration d'une taie de la cornée. Courrier méd., Paris, 1879, xxix, 58. — Imre (J.) A bórsav használata bőváladékú szembajoknál. [Borax für gonorrh. Ophth.] Szemészet, Budapest, 1879, 17 —21. — Legroux. Du traitement de la phlyctène conjonctivale et kératique par la cautérisation galvanique. Gaz. d'ophth., Par., 1879, i, 65—71. — Romiée. Ophthalmie purulente des nouveau-nés. Note lue à la Société médico-chirurgicale de Liége. Scalpel, Liége, 1878—9, xxxi, 236—238. — Texidor (J.) Diversos casos de conjunctivitis purulento-escrofulosa. Encicl. méd.-farm., Barcel., 1879, iii, 126.

Krankheiten der Hornhaut. Cottenot (Henri). Du staphylome postérieur. Par., 1879. 60 p. 4⁰. No. 143. * — Fèvre (Basile). Du kératocône et en particulier de son traitement. Par., 1879. 46 p. 4⁰. No. 146. * — Méjasson (Henri). Des blessures de la cornée au point de vue du pronostic et du traitement. Par., 1879. 64 p. 4⁰. No. 208. * — Coursserant. Du traitement de la kératite phlycténulaire par la cautérisation ignée. J. d. conn. méd. prat., Par., 1879, 3 s., i. 116. — Dehenne (A.) Leucômes indélébiles

consécutifs à l'emploi intempestif de collyres métalliques. Médecin, Par., 1879, v, no. 14. — Hansen (E.) Om Klassifikationen af Hornhindebetaendelserne og deres Behandling. [Keratitis.] Hosp.-Tid., Kjøbenh., 1879, vi, 2 R., 201; 221. — Hutchinson (J.) Interstitial keratitis, mit Taubheit. Lancet, Lond., 1879, i, 620. — Lanng (O. R.) Ulcus serpens corneae. N. Orl. M. & S. J., 1878—9, n. s., vi, 875—877.

Lidkrankheiten. Cayley (H.) Operation for entropium and trichiasis. Indian M. Gaz., Calcutta, 1879, xiv, 63. — Green (J.) Trichiasis and distichiasis. St. Louis Cour. of Med., 1879, i, 593—596. — Magni (F.) Relativamente ad una blefaroplastica praticata e riuscita coll'innesto cutaneo. Riv. clin. di Bologna, 1879, 2 s., ix, 52—57, 1 pl.

Linsenkrankheiten. Labatier. Des hypohaemas consécutifs aux opérations de cataracte, en particulier par l'extraction linéaire. Lyon méd., 1879, xxx, 589; xxxi, 13. — Martino (A.) Sulla importanza dell'angola cheratotomo-scleroticale nella operazione della cateratta per estrazione. Resoc. Accad. med.-chir. di Napoli, 1878, xxxii, 137—139. — Thomas (L.) Cataracte diabétique; opération; mort. le 8e jour après l'opération. Bull. et mém. Soc. de chir. de Par., 1879, n. s., v, 176—179.

Functionsstörung, Untersuchungsmethode. Batut (François). De la chromatopseudopsie plus spécialement acquise. Par., 1879. 65 p. 4°. No. 153. * — Crespo (A. F.) Influencia de los trastornos de la refraccion ocular, sobre las alteraciones de las partes externas del ojo. Rev. méd.-quir., Buenos Aires, 1878—9, xv, 430—434. — Dehenne (A.) Spasme traumatique de l'accommodation. Médecin, Par., 1879, v, no. 13. — Mastin (W. M.) The relations of ametropia to some forms of inflammatory lesions of the eye and lids. Richmond & Louisville M. J., Louisville, 1879, xxv, 485—491. — White (J. A.) On squint caused by hyperopia or long-sight. Maryland M. J., Balt., 1879, v, 8—15.

Geschwülste. Fano. Analyse histologique d'un mélanosarcôme de la choroïde. J. d'ocul. et de chir., Par., 1879, vii, 55. — Franceschi (J. M.) Un caso de cáncer del ojo. Rev. méd.-quir., Buenos Aires, 1878—9, xv, 479—482. — Hirschberg, Oelcyste der Orbita. Arch. f. Augenh., Wiesb., 1879, viii, 190. ——. Sarcoma chorioidis. Ibid., 189. — Manché (L.) Un tumore all'occhio destro. Ann. di ottal., Milano, 1879, viii, 13—19, 1 pl. — Manz (W.) Exstirpation eines Osteoms aus der Augenhöhle. Arch. f. Augenh., Wiesb., 1879, viii, 121—127. — Nieden (A.) Drei Fälle von retrobulbärer, pulsirender Gefässgeschwulst, geheilt durch Unterbindung der Carotis. Ibid., 127—143. — Odevaine (F.) Case of glioma of eyeball. Indian M. Gaz., Calcutta, 1879, xiv, 101. — Prout (J. S.) und C. S. Bull. Sarcom des Tarsus und der Conjunctiva mit amyloider Infiltration. Arch f. Augenh., Wiesb., 1879, viii, 221—225. — Romiée. Observations de sarcôme et de mélano-sarcôme de la choroïde. Ann. Soc. méd.-chir. de Liége, 1879, xviii, 136—139. Ebenso: Encicl. méd.-farm., Barcel., 1879, iii, 141.

Um Einsendung von Separatabdrücken wird gebeten.

Einsendungen für die Redaction sind zu richten an Dr. Hirschberg, Berlin, NW., 36 Karlstr.

Verlag von Veit & Comp. in Leipzig. — Druck von Metzger & Wittig in Leipzig.

Centralblatt

für praktische

AUGENHEILKUNDE.

Herausgegeben von

Dr. J. Hirschberg,

Privatdocent der Augenheilkunde an der Universität Berlin.

Monatlich eine Nummer. Preis des Jahrganges 10 Mark. Zu beziehen durch alle Buchhandlungen und Postanstalten.

November. Dritter Jahrgang. 1879.

Ein Fall von Tetanus nach Verweilen eines Fremdkörpers im Auge.

Von Dr. J. Samelsohn in Cöln.

Peter Niedeck, Schuhmacher, 46 Jahre alt, stellt sich am 2. Septbr. d. J. in der Klinik vor mit einer spastischen Verzerrung der linken Gesichtshälfte, deren Veranlassung er in einem kleinen Unfall sucht, welcher ihm vor drei Wochen bei der Arbeit begegnete. Es flog ihm nämlich ein kleiner Holzstift, wie ihn die Schuhmacher zum Befestigen der Sohlen anwenden, in's linke Auge, ohne dass es ihm gelang, denselben wieder zu entfernen. Da er in den nächsten Tagen gar nicht belästigt war, glaubte er den Fremdkörper wieder von selbst entfernt, bis ihn ein nach acht Tagen sich einstellender linksseitiger Blepharospasmus veranlasste, bei einem Collegen Hilfe zu suchen. Dieser fand keinen Fremdkörper und verordnete

ihm ein Zinkcollyrium. Der Blepharospasmus jedoch nahm zu und der Krampf verbreitete sich auf die ganze linke Gesichtshälfte und die Halsmuskeln; zugleich traten Athem- und Schlingbeschwerden ein, welche ihn zu einem anderen Arzte trieben. Dessen Untersuchung ergab ganz gesunde Lungen, so dass die genannten Erscheinungen allein auf einen Krampf der Brustmuskeln bezogen werden mussten. Der constante Strom war machtlos gegen diese Beschwerden, desgleichen Amylnitrit. Da bringt der Pat. eines Morgens einen kleinen Holzstift, der ihm beim Reiben aus dem linken Auge gefallen, zugleich mit der Angabe, dass die Schmerzen im Auge sich vermindert hätten. Der behandelnde Arzt weist ihn nunmehr an mich und constatire ich folgenden Status praesens:

Mässig kräftiges Individuum mit krampfhaft verzerrtem Gesicht. Das linke Auge fest geschlossen, die linke Backe straff gespannt, der linke Mundwinkel nach ab- und auswärts gezogen, die Nasolabialfälte sehr tief und geradlinig eingezogen, Sternocleido sehr scharf hervorspringend. Diese tetanische Spannung der genannten Muskelgruppen weicht von Zeit zu Zeit einem klonischen Krampfe, der besonders durch Berührung hervorgerufen wird, so dass schon jetzt eine erhöhte Reflexerregbarkeit wahrzunehmen ist. Das Auge, welches nur mit Gewalt zu öffnen und offen zu erhalten ist, zeigt nicht die geringste Anomalie: Conjunctiva und Cornea ohne jede Spur einer stattgehabten Verletzung, Sehschärfe $^{20}/_{30}$, bei Hypermetropie $1^1/_2$ D, Accommodation normal, desgleichen Gesichtsfeld auch für Farben, worauf besonders geachtet wurde, zumal wir bei anderen Blepharospasmen sehr erhebliche concentrische Einengungen gefunden hatten. Durch Druck auf die bekannten Durchtrittsstellen der nervi supra- und infraorbitalis gelingt es, den Blepharospasmus zu vermindern, ohne ihn jedoch aufzuheben. Mein Vorschlag der Neurotomie dieser Nerven wurde nicht acceptirt, und als ich den Pat. nach sechs Tagen wiedersah, war ein vollständiger Tetanus ausgebildet: beide Masseteren so stark contrahirt, dass Pat. nur flüssige Nahrung mit Mühe herunterbringen kann, die Bauchdecken eingezogen, bretthart mit sehr schöner Zeichnung der Inscriptiones tendineae, die Muskeln beider unteren Extremitäten, besonders die Extensoren straff gespannt; dabei eine so ausgesprochene erhöhte Reflexerregbarkeit, dass sich das bekannte Bild des Strychnin-Frosches unwillkürlich aufdrängte; schon eine geringe Erschütterung des Tisches brachte einen heftigen Anfall allgemeiner Convulsionen hervor. Stuhl sehr retardirt, Urin normal, Temperatur 37,8. Druck auf die nervi supra- und infraorbitales war nunmehr ohne jeden Erfolg. Die Prognose musste zwar dubia, jedoch bei der längeren Dauer des Leidens nicht so absolut schlecht gestellt werden, wie bei den schnell zur Höhe ansteigenden Formen des traumatischen Tetanus. Unter Behandlung mit Chloral und Kalium bromatum wurde der Tetanus denn auch in der That im Laufe von drei Wochen rückgängig.

Interessant war hierbei die Beobachtung, dass die tonischen Contractionen bei ihrem Nachlassen den umgekehrten Weg einhielten wie bei ihrem Auftreten, indem zunächst untere Extremitäten und Bauchmuskeln zur Norm zurückkehrten, während die Muskeln der linken Gesichtshälfte und das Augenlid noch bis zur letzten Vorstellung eine geringe Spannung verriethen.

Ein Fall von allgemeinem Tetanus in Folge einer so geringfügigen Augenverletzung dürfte in der ophthalmologischen Literatur so aussergewöhnlich sein, dass die Publication obiger Beobachtung an dieser Stelle wohl gerechtfertigt erscheint. Er erinnert einigermaassen an den bekannten Fall v. Graefe's (Archiv, Bd. I.), in welchem durch einen nur kurze Zeit im Conjunctivalsacke verweilenden Fremdkörper Convulsionen von epileptischem Charakter eingeleitet wurden.

Ausser dem speciell ophthalmologischen Interesse jedoch beansprucht der Fall auch noch ein allgemein pathologisches, als auch er dafür argumentirt, dass unter den verschiedenen pathogenetischen Theorien des Tetanus die wahrscheinlichste die ist, welche den Tetanus als den Ausdruck einer erhöhten Reflexerregbarkeit des centralen Nervensystems betrachtet, welche eingeleitet oder gesteigert wird durch einen andauernden peripherischen, durch die sensiblen Nerven fortgeleiteten Reiz. So deutlich, wie in obiger Beobachtung, gelingt es wohl selten, die einzelnen Etappen dieser Reizwanderung zu verfolgen.

Cöln, den 4. November 1879.

Gesellschaftsberichte.

I. Der internationale Congress zu Amsterdam 1879. Ophthalm. Section. (Vgl. das Octoberheft.)

Soeben ist der von Dr. Van Duyse für die Annales d'Oculist. angefertigte Bericht erschienen (Gand, Doosselaere 1879, 28 Seiten), dem wir noch die folgenden Ergänzungen zu unserem Originalbericht entnehmen:

1) Der pupillometrische Apparat von Doijer besteht aus zwei in einander gefügten Röhren; an dem einen Ende befindet sich als Objectiv eine Linse von 20 Cm. Brennweite (F), an dem anderen ein vergrösserndes Ocular mit Mikrometer (sc. 1 Cm. in 100 Theile getheilt); ferner aus einem Rahmen, in welchem sich das untersuchte Auge in der Entfernung (E) von 40 Cm. vom Objectiv ($E = 2\ F$) befindet. Das Objectiv entwirft von der Pupille 40 Cm. hinter sich ein umgekehrtes, dem Objecte gleiches Bild, welches mit dem Ocular betrachtet und auf $^1/_{10}$ Mm. genau gemessen wird.[1]

2) Donders hat einen Plan zur Untersuchung der Eisenbahnbeamten entworfen, welcher von der Section angenommen wurde. „I. Betrachtungen. 1. Versuche, die man ad hoc auf dem Terrain der Eisenbahnen angestellt, haben gezeigt, dass normale Sehschärfe nothwendig ist, um die Signale in der erfor-

[1] Es ist ein für nahe Objecte eingerichtetes astronomisches Fernrohr, also das, was früher Megaloskop genannt wurde. Vgl. Verhdlgn. d. Berl. med. Gesellschaft 22. Novbr. 1876 u. Beitr. z. prakt. Augenheilk. II, p. 8.

derlichen Entfernung zu erkennen. 2. Aus der Untersuchung des Eisenbahnpersonals folgt a., dass selbst in den Fällen, wo Tauglichkeitsatteste vorher gefordert waren, nachträglich ungefähr 3 Procent des Personals dienstuntauglich gefunden sind, b. dass diese Bediensteten, die zum Dienste untauglich sind, trotz ihrer Sehfehler angestellt worden waren; c. dass sich Mängel der Sehkraft nur selten im Dienst entwickeln. II. Allgemeine Maassregeln. 3. Unerlässlich sind a. eine allgemeine Prüfung des ganzen Personals, b. eine peinliche Ueberwachung in der Zulassung neuer Bediensteten, c. eine besondere Nachprüfung in den Fällen und unter den Umständen von No. 6a. 4. Die allgemeine Prüfung findet ein Mal statt durch besondere Sachverständige unter der Leitung eines consultirenden Augenarztes, welchem die Tabellen mit dem Prüfungsergebniss von jedem Individuum einzusenden und welcher alle diejenigen zu prüfen hat, deren Brauchbarkeit zweifelhaft erscheint. 5. Neue Bedienstete sind nur auf Grund eines Brauchbarkeitszeugnisses zuzulassen, welches ausgestellt wird durch einen der officiellen Sachverständigen der Verwaltung. Diese Sachverständigen werden auf Vorschlag des consultirenden Augenarztes angestellt. 6. Eine specielle Nachprüfung findet statt: A. bezüglich der Sehschärfe alle zwei Jahre durch einen Arzt oder allenfalls einen competenten Beamten; B. der Sehfähigkeit im Allgemeinen a. im Beginn des 45. Jahres und fernerhin alle fünf Jahre; in speciellen Fällen nach Augenkrankheiten, nach Verletzungen (Hirnerschütterungen), nach Allgemeinkrankheiten etc.; c. nach Irrthümern oder Handlungen, welche Zweifel bezüglich der Sehkraft wachrufen; d. wenn das periodische Examen A. eine ungenügende Sehschärfe nachweist. III. Prüfung. 7. Die Prüfung erstreckt sich vornehmlich auf die Brechkraft, die Sehschärfe, den Farbensinn, das Gesichtsfeld. Ausserdem ist der Zustand der Augen und der Lider zu berücksichtigen, sowie die etwaige Anwesenheit von Cataract und anderen zunehmenden Augenkrankheiten; 8. Brechkraft und Sehschärfe werden gleichzeitig bestimmt nach der gewöhnlichen Methode beim Fernsehen mit Hülfe von Schriftproben und Gläsern, zuerst für jedes Auge allein, dann für beide zusammen, — für Fälle von leichten Hornhauttrübungen unter freiem Himmel; 9. zur qualitativen Prüfung des Farbensinnes bedient man sich der Wollproben von Holmgren, der pseudoïsochromatischen Tafeln von Stilling und der Wollproben von Donders. Zur quantitativen Bestimmung des Farbensinnes bedient man sich der Methode von Donders sowohl für auffallendes, als auch für durchfallendes Licht; 10. Man bestimmt die Ausdehnung des Gesichtsfeldes, indem der Beobachter und der Untersuchte sich gegenseitig fixiren und der erste den letzteren über die Zahl der ausgestreckten Finger examinirt; 11. die zweijährige Prüfung der Sehschärfe findet in freier Luft statt. Bei $S < {}^4/_6$ ist der Betreffende dem Sachverständigen zu überweisen. IV. Bedingungen der Diensttauglichkeit. 12. Um als Maschinist oder Heizer zugelassen zu werden, ist nöthig ein Zeugniss, welches feststellt die Gesundheit der Augen und der Lider, das Fehlen jeder Congestion oder chronischen Reizung, für jedes Auge eine normale Ausdehnung des Gesichtsfeldes, normale Sehschärfe und Refraction, Fähigkeit die Farben zu unterscheiden auf wenigstens ${}^4/_5$ und vollständiges Fehlen von Cataract und anderen vorschreitenden Krankheiten. Für die anderen Bediensteten ist erforderlich ein Zeugniss, welches feststellt für jedes Auge normales Gesichtsfeld, für ein Auge normale Sehkraft und Brechkraft und Farbenperception wenigstens ${}^3/_5$, für das andere Auge Sehkraft und Farbenvermögen wenigstens ${}^1/_2$, vollständiges Fehlen von Cataract etc. 13. Bei der Nachprüfung der Maschinisten und Heizer, die sich im Dienst befinden, fordert man S mindestens ${}^3/_4$ ohne Gläser, und Farbenvermögen min-

destens $^3/_4$; für das andere Auge beides $^1/_3$. Für Stationsvorsteher, Zugführer etc., die sich im Dienst befinden, fordert man ein normales Gesichtsfeld wenigstens für ein Auge, bei binocularem Sehen S und Farbenvermögen wenigstens $^2/_3$. Brillen, wenn erforderlich, sind obligatorisch. 14. Bedingt brauchbar sind Diejonigen, deren S und F. zwischen $^2/_3$ und $^1/_3$. 15. Unbrauchbar sind Diejenigen, bei denen beides unter $^1/_3$.

3) Herr Warlomont liest eine Mittheilung von G. Critchett aus London.

„Eine $2^1/_2$jährige zeigte 15./5. 1878 am linken Auge die Charaktere einer Ophthalmie, welche nach der Anamnese auf eine blenorrhagische Ursache zu beziehen war. Die Färbung der Lider war dunkelroth; eine gelbe, dicke Exsudation sickerte reichlich hervor; ihre Schwellung war so enorm, ihre Spannung und Infiltration so entwickelt, dass die Untersuchung der Hornhaut (sogar mit Hilfe der Anaesthetica) unmöglich. Meine schon lange Erfahrung, die Acuität und Schwere der Symptome, die Schwierigkeit, die Lider zu öffnen und den Zustand der Cornea zu beurtheilen, die Unmöglichkeit, eine modificirende Lösung mit der Bindehaut in Contact zu bringen — alle diese Umstände zeigten mein Unvermögen, die Sehkraft der Kleinen zu retten. Niemals in der That, während meiner ganzen Laufbahn, habe ich einen Fall mit allen diesen Symptomen getroffen, ohne dass schliesslich vollkommene Zerstörung der Hornhaut eintrat. Ich entschloss mich zur Anwendung eines neuen Verfahrens, das vielleicht verwegen, aber jedenfalls heroisch und nach meiner Kenntniss noch nicht versucht worden ist. Ich führte eine kleine Hohlsonde unter das Oberlid bis zum Orbitalrand, woselbst ich sie stützte und trennte das Lid in seiner ganzen Dicke mit einem spitzen Messer bis zum Lidrande. Um die Hornhaut noch mehr frei zu legen, hielt ich die beiden Winkel des getrennten Tarsus weit auseinander und fixirte dieselben mit kleinen Suturen an der Haut der Braue. Die in der Chemosis vergrabene Hornhaut erschien darauf vollständig; sie schien trübe, aber frei von Geschwüren. Unmittelbare Wirkung der Operation war Verminderung der entzündlichen Röthe, der Lid- und Bindehautschwellung, und freie Exposition der Bindehautfläche, der oculären wie palpebralen. Ich liess jeden Tag auf die Bindehaut eine Silberlösung anwenden (1,5 : 30) und häufig eine Alaunlösung einspritzen (0,5 : 30). In der Zwischenzeit legte man auf die entblössten Partien häufig wechselnd Compressen, die in die letztere Lösung getaucht waren. Man führte diese Behandlung einen Monat fort, indem die Stärke der Lösung verringert wurde und erzielte Heilung in sechs Wochen mit durchsichtiger Hornhaut. Nach weiteren 14 Tagen vereinigte ich die Wundlippen. Das andere Auge wurde unter Schutzverband gehalten." — —

Herr Warlomont verhehlt sich nicht, dass dieses kühne Verfahren die jungen Praktiker[1] abschrecken könne, — — während die alten es nachahmen werden.

---

[1] Wir hoffen, dass die „jungen Praktiker" sich durch diese Bemerkungen nicht so rasch zu einer Operation werden verleiten lassen, die weder neu noch sehr nützlich ist. Die Palpebrotomie gegen Blenorrh. ist von Schmid in Odessa angegeben worden. Vgl. Nagel's Jahresbericht 1873, p. 244.

Im Allgemeinen wird man, wo die Herabsetzung des Liddrucks urgirend scheint, mit v. Graefe's Methode, die äussere Commissur durch einen Scheerenschlag zu spalten, auskommen, doch keineswegs häufig bei Blenorrh. dazu flüchten. Dass die Fälle von schwerer Blenorrh. bei Kindern verloren sind, kann nicht zugegeben werden. Die schwersten, z. B. die ex Kolpitide (Vgl. Beitr. zur pr. Augenheilk. III.) und die mit diphth. Plaques der Bindehaut complicirten heilen, und zwar in der Regel, sofern

Auf Initiative des Dr. Chibret (de Clermont-Ferrand) wurde eine Société d'Ophthalmologie des pays de langue française gegründet.[1]

II. Transactions of the American homoeopathic ophthalmological and otological Society. Third annual meeting, 24. and 25. June 1879. Philadelphia 1879. 112 S. (Empfangen 7./11. 1879.[2])

1) Aus der Adresse des Präsidenten Dr. Geo. S. Norton entnehmen wir: a) das Bekenntniss, dass die homöopathischen „Symptome" Amaurosis, Amblyopia etc. werthlos sind; b) dass Physiologie und Pathologie studirt werden soll; c) dass das homöopathische New-York ophthalmic Hospital das Recht erhalten hat, den Grad des Oculi- und Auri-Chirurgus zu ertheilen.[3] 2) Hierauf folgt ein Bericht über die Fortschritte der Augenheilkunde in 1878, ohne Berücksichtigung homöopathischer Schriften. 3) Die Entwickelung des Sehens von Dr. Wilson. Philosophische Rede: „das Auge ist geschaffen durch das Licht." 4) Pathologische Beiträge von Dr. Buffum, Hausarzt im N.-Y. Ophth. Hosp. a. Einseitige Iridochor. supp. mit schliesslicher Ruptur der Sclera bei einem 37 j. †. Eiter in den Ventrikeln, im Hirn, Abscesse in den Lungen etc. Wird für ein syphilitisches Leiden erklärt. b) Plötzliche Sehstörung (L. $^1/_{200}$ mit Gesichtsfeldbeschränkung) bei einem 49jährigen. Oedem der Papillen. Bald Amaurosis, schwere Hirnsymptome, †. Erweichung oberhalb des linken Thalamus opt., Atrophie der Sehnerven. 5) Ueber Cataractextraction von Dr. Vilas in Chicago. Enthält einen Reisebericht (1878), der Unglaubliches und Unrichtiges bringt. „In Wecker's Klinik sah ich doppelseitige Extraction und den Patienten unmittelbar darauf nach Hause (zwei Meilen weit) gehen. In Wien wird jedesmal zur Staaroperation narcotisirt.[4] 6) Bemerkungen über die diagnostischen Symptome des Glaucoma von Dr. Angell. Hat einen Fall publicirt von intermittirender einseitiger Myopie bei einer 59j.; später wurde daraus Glaucoma. 7) Glaucoma bei einem 5j. Kinde von Dr. Philipps

---

man sich der ersten 8—10 Tage, so lange steife Schwellung besteht, jeder Aetzung enthält, und auf Reinigung der Augen- und Umschläge beschränkt.

Am 27. Septbr. 1879 wurde ich zu einem 4jährigen Kinde berufen, das gleichzeitig mit seinen drei kleinen Schwestern seit einigen Tagen an Kolpitis und seit einem Tage an r. Augenentzündung litt. (Ursache der Kolpitis unbekannt; die drei weiblichen Dienstboten wurden entlassen, Vater und Mutter durchaus gesund.) Steife Schwellung der Lider und der dunkelblaurothen Conj., die einzelne weissliche Plaques trägt; wallartige Chemosis deckt den grössten Theil der Hornhaut. Schutzverband des linken. Warme Chlorwasserumschläge des r. mit scrupulöser Reinigung durch eine geübte Wärterin, abwechselnd mit der Mutter, Tag und Nacht. 16 Tage lang konnte das Kind sein krankes Auge nicht eine Spur öffnen. Vom 10. Tage an Blei-, dann Silberlösung. Nach vier Wochen war die Behandlung vollendet, die Hornhaut gesund geblieben, das obere Lid noch etwas herabhängend. H.

[1] Wir wünschen der neuen Gesellschaft das beste Gedeihen und einen Ruhm, der (ungleich wie bei der Heidelberger) den ihres Begründers überstrahlen möge. Wir hoffen, dass die deutsche Ophthalmologie in der französischen Gesellschaft immer so berücksichtigt werden möge, wie bei uns die Leistungen der französischen Schule. Bei dieser Gelegenheit fällt uns ein Satz ein, den wir 1876 in Paris in der Klinik eines ausgezeichneten Fachgenossen vernahmen (eines F., der nicht der deutschen Emigration angehört): „Messieurs, pour bien étudier à présent l'ophthalmologie il faut dabord apprendre l'allemand." Wir wollen es nur als verbindliche Höflichkeit auffassen. H.

[2] In Europa sind (zum Glück) homöopathische Augenärzte noch gänzlich unbekannt.

[3] Was ebenso beklagenswerth wie widersinnig ist. Prüfungen und Grade haben nur einen Sinn, wenn sie sich auf die gesammte Heilkunde beziehen.

[4] Ref., der von Herrn V. erwähnt wird, kann versichern, dass er sich desselben absolut nicht erinnert.

Excavation, Mydriasis. Iridectomie verweigert. Nach sechs Jahren Trübung der r. Cornea, l. S = $^1/_{30}$, Cornea klar. [Ob dieselbe vergrössert war, wird nicht angegeben.] 8) Embolie der Arteria central. retin. von Dr. Liebold. Hat noch keinen so klaren Fall beobachtet, wie v. Graefe's erster war. 9) Neuritis optica durch intracranielle Leiden. a. Stauungspapilla bds., besonders links, wo S = $^1/_{50}$, bei einem 32 jährigen, Heilung unter Belladonn.^{3} Puls^{30}. [Ist oft genug ohne diese Mittel beobachtet.] b. Neuroretinitis, mit zunehmender Sehstörung, †. c. Neuroretin. oc. utriusq.; Glioma cerebelli. 5 jähriger zeigt Kopfschmerz und Lähmung des r. Abducens. Nach einigen Monaten S = $^1/_{50}$, Pupillen weit und starr, Augen fast unbeweglich; Papillen geschwollen, Sternfigur im Centrum der Netzhaut und zahlreiche Blutungen in derselben. Bald auch weisse Flecke, Erblindung, †. d. Neuroretinitis oc. utr. bei einem 5 jährigen. S schlecht. Belladonn.$^{3-30}$. Uebergang in Atroph. n. opt., S besser. „Brillantes Resultat von Belladonn.“ 10) Electrolyse gegen Stricturen des Thränenkanals von Dr. Buffum. Sonden werden eingeführt (isolirte, bei denen nur ein Theil, der Strictur entsprechend, nicht mit Gutta-Percha überzogen ist), mit dem — Pol verbunden, der + in die Hand gegeben: 5 bis 15 Elemente. 11) Sympathische Nervensymptome und das Auge von Dr. Lewis. 12) Duboïsin von Dr. Buffum. 0,5 % Lösung.[1] 13) Klinische Fälle von Dr. Boynton. a. Verletzung mit scheinbar gutem Ausgang, b. doppelseitige Iridochor. in utero, atroph. bulbi utriusque. 14) Fälle von retinaler Asthenopie von Dr. Fowler, mit Hysterie etc. H.

Jahresberichte.

I. Jahresbericht der ophthalmologischen Literatur Russlands für 1879,

erstattet von **Krückow.**

1) **6 Fälle von blennorrhoisch-diphtheritischer Entzündung der Bindehaut** von Dr. Demtschenko. Militär.-Medicin. Journ. December 1878.

Den 19. August 1877 wurden mittelst Lazarethwagens 11 Augenkranke in's Militär-Spital befördert. Bei 3 war die specifische Blennorrhoea der Conjunctiva mit diphtheritischen Plaques; 2 von ihnen litten zu gleicher Zeit an Gonorrhoe.[2] Diese drei Kranken wurden sogleich isolirt. Tags darauf erkrankte an derselben Krankheit einer von ihren Begleitern, zwei Tage später noch zwei. Die ersten zwei Kranken, die zur Quelle der Ansteckung der übrigen wurden, genasen ohne Schädigung des Sehens. Ueberhaupt bei 6 Kranken (11 Augen) genasen ganz 6 Augen, 4 Augen blieben mangelhaft in Folge von Irisvorfall und 1 wurde ganz verloren.

---

2) **Ein Fall von Morbus Basedowii** von Dr. Schimkewitsch. Militär.-Medicin. Journ., December 1878.

Die Kranke ist 56 Jahre alt, die Krankheit stark entwickelt; Schutzverband, kräftigende Behandlung, constanter Strom — sehr merkliche Besserung.

---

[1] Auch unsere „Homöopathen“ hüten sich wohl, Atropin und ähnliche Mittel in homöopathischer Verdünnung an's Auge zu bringen.

[2] Dass gonorrh. Bindehautentzündung oft diphtherisch ist, haben wir wiederholt mitgetheilt. Dass dabei weisse Einsprenkelungen niemals fehlen, fand Pflüger (Augenklinik in Bern 1879, p. 18). H.

3) **Ein Fall von Neuritis optica bei intracranieller Geschwulst** von Dr. Schimkewitsch. Militär.-Medicin. Journ., December 1878.

Die Kranke ist 32 Jahre alt. Stauungspapilla in beiden Augen. S r. = 0, l. = $^1/_5$. Nach dem Tode der Kranken wurde ein Myxo-Glioma von der Grösse eines Apfels, das den unteren und inneren Theil des rechten Stirnlappens und das ganze Corpus striatum einnahm, vorgefunden.

---

4) **Zur Frage der quantitativen Bestimmung des Farbensinns** von Dr. Nikitin. Dissertation. 1879. St. Petersburg.

Der Zweck dieser Arbeit (auf Vorschlag des Herrn Prof. Junge unternommen) war die Prüfung der Tabellen Dor's. (Echelle pour mesurer la vision chromatique. Lyon 1878. C. 1878, p. 158.) Der Autor machte 17 Bestimmungen bei Tageslicht und 22 bei künstlichem. Die Subjecte der Untersuchung waren hauptsächlich Aerzte und Studenten der letzten Semester. Die von ihm erhaltenen Resultate lauten folgendermaassen: 1) die Tabellen Dor's entsprechen nicht streng der Wirklichkeit; die Farben der Objecte Dor's wurden beinahe in allen Fällen unterschieden in grösserer Entfernung, als auf seinen Tabellen steht; mit anderen Worten, der Sehwinkel, unter welchem die farbigen Objecte wahrgenommen werden, erweist sich kleiner, als Dor ihn annimmt. Besonders gross ist der Unterschied für die gelbe Farbe; bei D. gleicht der Sehwinkel dieser Farbe beinahe $3^1/_2{}'$, bei N. nur etwas über 1′. — 2) Die Bestimmung von Graden des Farbensinns durch die Grösse des Sehwinkels, wie es D. macht, ist anwendbar nur bei Objecten gewisser Grösse; mit Vergrösserung des Farbenobjects vergrössert sich die Entfernung, auf welche er unterschieden wird, nicht in entsprechendem Maasse; auf grössere Entfernung werden die Farben relativ schlechter erkannt, als auf nähere. — 3) Die Tabellen D.'s können bei der grossen Verschiedenheit des Farbensinns normaler Menschen überhaupt nicht zur Bestimmung der pathologischen Veränderungen des Farbensinns dienen, wenn jene nicht sehr beträchtlich sind. Beim Aufstellen irgend einer normalen Grösse muss man das Minimum bestimmen, unter dem der Farbensinn schon als geschwächt zu betrachten ist. — 4) Die Grösse des Sehwinkels für verschiedene Farbenobjecte gleicher Grösse ist verschieden und zwar am kleinsten für orange, gelb und grün, darauf für roth und endlich für violett und blau (so auch bei D.). — 5) Was den Einfluss der Art der Beleuchtung auf die Grösse des Sehwinkels für verschiedene Farben anlangt, so erweist sich, dass sie von der grössten Wirkung ist; zumal beim Wahrnehmen der blauen Farbe, die beim künstlichen Licht unter mehr als doppelt so grossem Winkel als bei Tageslicht gesehen wird; die violette Farbe wird bei künstlichem Licht besser als bei Tageslicht erkannt; die Grösse des Sehwinkels der grünen Farbe nimmt bei künstlicher Beleuchtung etwas zu; die Grösse der orangen und rothen bleibt nahezu gleich für beide Arten der Beleuchtung.

---

5) **Die Leiden des Auges bei Leucaemia** von Dr. Kramstick. Dissertat. Warschau 1879. (Vgl. C. 1879, p. 110.)

---

6) **Beobachtung der Erkrankungen des Sehorgans bei Febris intermittens** von Dr. Peunow. Medicinische Sammelschrift der Kaukasischen medicinischen Gesellschaft 1879, No. 29. (Vgl. C. 1879, p. 88 u. 120.)

---

7) **Bericht der Augenabtheilung des Militärspitals in Tiflis für das Jahr 1878** von Dr. Peunow. Ibid.

Im Ganzen waren 587 Kranke aufgenommen, davon 2 Frauen und 1 Knabe aus Bürgern. Auf die Krankheiten der Conjunctiva kommen 48,92 %, der Lider 6,46 %, Cornea 15,20 %, Iris 12,83 %, Linse und Linsenkapsel 2,89 %, Glaskörper 0,51 %, Retina, choroides und N. opt. 4,08 %, Hemeralopia 1,02 %, Atrophia oculi 0,34 %, Glaucoma consecutiv. 0,34 %, des Thränenapparats 1,35 %, Anomalien der Bewegung der Lider und Augapfels 2,72 %, angeborene Anomalie (Microphthalmus et Coloboma Iridis et Choroideae) 0,17 %. Operationen wurden vorgenommen: Extractio Cataractae 2, Discisio 1, Iridectomia 5, Entropium 2, Ectropium 1 und viel kleineren Operationen. Der Autor begnügt sich nicht blos mit Zahlangaben, sondern behandelt die von ihm beobachteten Krankheitsformen und ihre Therapie.

---

8) **Aus dem Berichte über den oculistischen Zustand im kaukasischen Militärbezirk für das Jahr 1887** von Dr. Reich. Militär.-Medicin. Journ., Februar 1879.

In der kaukasischen Armee litten im Jahre 1877 (Kriegsjahr) an den Augen 9317 Mann. Bei 195 Mann war Blennorrhoea conj. vorhanden; von diesen verloren das Sehvermögen auf beiden Augen 9 Mann, auf einem 12; mit beschädigtem Zustand des Sehvermögens genasen 2 Mann. Im Ganzen wurden blind auf beiden Augen 30 Mann (0,3 % aller Augenkranken), auf einem 56 (0,6 %).

---

9) Prof. Hirschmann (Die Schriften der Charkow'schen Universität für das Jahr 1878, I. 1879) besichtigte im Sommer 1877 die Hauptspitäler des rothen Kreuzes und Militärspitäler an der Donau, in Rumänien und Bessarabien. Die überwiegende Mehrzahl der Augenkranken bestand aus alten Fällen, beinahe ausschliesslich von Trachoma, die in Behandlung geblieben von der Zeit des Standes der Armee in Bessarabien und Rumänien. In thätigen Corps waren diese Fälle der Augenerkrankung nur sporadisch.

---

10) Dr. Monastirsky. (Militär.-Medicin. Journ., Febr. 1879.)

Eine Kugel durchschoss die äussere Wand der linken Orbitae und den Augapfel und trat heraus durch die r. orbitale Oeffnung. Das rechte Auge blieb gesund.

---

11) Dr. Bornhaut hat (Militär.-Medicin. Journ., Februar 1879) in dem Artikel „24 Fälle von Schusswunden, im Militärspital von Kutais behandelt" und unter anderen den folgenden Fall beschrieben:

Ein Soldat, 32 Jahre alt, ist durch einen Granatensplitter verwundet; die Eintrittsöffnung ist etwas mehr rechts als Tuber occipitale, Austrittsöffnung giebt es nicht. Die Kugel blieb im Os occipitale. Schwindel, wenn der Kranke sich erhebt und beständige Schmerzen, vom Hinterhaupt zur Stirn und in die Augäpfel schiessend. Die näheren Gegenstände sieht der Kranke sowohl bei monocularem als binocularem Sehen deutlich, auf weitere Entfernung werden sie im Nebel gesehen; auf Entfernung von 2 Fuss und darüber verdoppeln sich die Gegenstände. Die Untersuchung mit dem Augenspiegel ergiebt ein negatives Resultat. Nach der Extraction der Kugel verschwand die Diplopie am selben

Tage und kehrte nicht mehr wieder; ebenso schnell war die Fähigkeit, die weiten Objecte zu unterscheiden, hergestellt. In dem Occipitallappen, auf der Oberfläche des Grosshirns, existirt allem Anschein nach ein besonderes Centrum [?] für Distanzsehen und im vorliegenden Falle war dieses Centrum von der Kugel verwundet.

12) **Bericht über die Besichtigung der Verwundeten durch das ärztliche Comité bei der gerichtlich-medicinischen Abtheilung des klinischen Militärspitals in St. Petersburg** von Dr. Werewkin. Militär.-Medicin. Journ., December 1878.

Von 502 Verwundeten bedingte bei einem Officier die Contusion des Kopfes Epilepsie mit Atrophia n. opticorum, bei einem Paresis der linken Körperhälfte und auch Atroph. n. opt., bei einem starke Taubheit und Amblyopie centralen Ursprungs; ein Officier erhielt eine Contusion der rechten Augenlider, wobei Netzhautablösung auftrat; bei einem Officier wurde durch die Kugel das linke, bei einem anderen das rechte Auge herausgeschossen; einer wurde mit einer Lanze in die rechte supraorbitale Gegend gestochen ohne jedwede Folgen. Von den Soldaten wurde einem durch die Kugel das rechte, einem anderen das linke Auge herausgeschossen, einer war durch einen Granatensplitter an der äusseren Commissura palpebr. dextr. verwundet, wonach vollständige Ptosis zurückblieb.

13) **Atropin-Psychose** von Dr. Kowalewsky. Militär.-Medicin. Journal, Februar 1879. (Vgl. Arch. f. Psychiatrie 1879.)

Der Kranke war 29 Jahre alt. Am rechten Auge Atrophia bulbi post trauma, am linken ein grosses Leucoma adh. Während der Periode vom 16. bis 22. Jahre trank der Kranke Branntwein in Massen, seitdem aber fast nie mehr. Am 15. Mai machte Prof. Adamük eine Iridectomie am linken Auge. Den 1. und 2. Juli, wo der Kranke zuletzt bei Adamük war, benutzte A. für das linke Auge Atropin in der Form von reinem Pulver in grösserer als gewöhnlicher Quantität. Hiernach trat bei dem Kranken Psychosis auf und am 4. Juli wurde er in die psychiatrische Klinik von Kasan gebracht. Der allgemeine Charakter der Psychose bestand darin, dass der Kranke sich in Verzückung befindet, in einem Dasein voll Wonne; um ihn ungewöhnlicher, übernatürlicher Glanz, vor ihm grandiose, erhabene Gebilde; Alles, was er sieht, singt, schreit, bewegt und verändert sich wie in einem ungewöhnlichen Panorama. Alles dies ruft in ihm eigenartige Vorstellungen und abstrakte Begriffe hervor, und die letzteren ihrerseits nehmen Gestalt an. Der Kranke sieht „den Lebensbaum“, „das Erkenntniss des Guten und Bösen“, „Gottes Gnade“ in Form von einem Becher, mit allen möglichen Gerichten gefüllt etc. Ausser den maniakalen Erscheinungen zeigen sich manchmal auch Melancholieanfälle, Furcht, Verdacht und physische Mattigkeit. Im Ganzen giebt weder die Manie noch Melancholie ein volles Bild; hier liegen nur die Elemente beider vor uns. Wie im Anfange der Krankheit, so waren auch in ihrer Acme keine somatischen Symptome der Atropinvergiftung zu sehen; nur zeigte sich nach dem Gebrauch von Morphium Trockenheit der Zunge und im Halse, ausserdem einmal Schwächung des Sphincter ani. Die Krankheit dauerte zehn Tage.

14) Eine Buchseite und ihr Einfluss auf das Auge des Lernenden von Dr. Malarewsky. St. Petersburg 1879.

Nachdem M. die schädliche Wirkung des Lesens auf das Auge besprochen, empfiehlt er in der Absicht, diesen Schaden zu vermindern, die jetzige Methode der Buchdruckerei auf das entgegengesetzte zu ändern [!], d. h. weisse Buchstaben auf schwarzem Grund zu drucken. Weisse Objecte auf schwarzem Grund werden vom Auge besser unterschieden, als schwarze auf weissem, und ausserdem werden bei gegenwärtiger Methode der Buchdruckerkunst nicht die Objecte des Sehens — die Buchstaben — beleuchtet, sondern die Zwischenräume.

---

15) Das Auge. Eine populäre Beschreibung des Auges und seiner Thätigkeit in gesunden und krankem Zustande von Dr. Schmid. Odessa 1879.

---

16) Dr. Potechin hat in einer Sitzung der medicinischen Gesellschaft von Tambow (Protokoll No. 5 f. 1878) einen Fall von artificieller Entzündung des Auges mitgetheilt, die sehr lange dauerte und durch ein Stück Weinglasrand, das man unter das obere Augenlid gelegt, unterhalten wurde.

---

17) Material zur Statistik der Augenleiden in den Regimentern des Odessaer Militärbezirks von Dr. Mitkewitsch. Aerztliche Blätter No. 363. 1879.

Im Corps vom Odessaer Militärbezirk verstärkte sich allmählich das Augenleiden in Folge der schlechten hygienischen Bedingungen und nahm endlich einen epidemischen Charakter an. Demzufolge bekam im Jahre 1874 der Leib-Oculist Kabath den Auftrag, nach speciellen Maassregeln gegen die Epidemie vorzugehen. Die Maassregeln bestanden in Umbau der Kasernen, in Verminderung der Anzahl der Soldaten in demselben Raume, in Einrichtung von Sommer- und Winter-Sanitätsstationen für Augenkranke. Die Resultate dieser Maassregeln sind folgende: im Jahre 1874 war die Zahl aller Augenkranken (in überwiegender Mehrzahl mit Conjunctivalkrankheiten) in den Armeen des Odessaer Bezirks 20,132; in 1875 20,733; in 1876 15,145; in 1877 8956; in 1878 6764. Die Zahl der Augenkranken nahm folglich Dank den genommenen Maassregeln bedeutend ab, sogar unter der Bedingung der Mobilisirung der Armee, wobei das Personal der Regimenter viel grösser wurde.

---

18) Eine kurze Belehrung zur Vorbeugung der Erkrankung und Behandlung der Augenkrankheiten im Feldzug von Dr. Reich. Tiflis 1879.

Der Autor spricht in Rücksicht auf die gegenwärtige Expedition in die Turkmenischen Steppen. Zum Schutz der Augen vor Wind, grossem Staub und grellem Licht empfiehlt er ausser den Schutzbrillen den Gebrauch von zwei- bis dreifach gelegtem Tüll, Gaze oder Crepp (schwarz, dunkelgrün, braun, blau oder grau).

(Schluss folgt.)

II. Jahresbericht der ophthalmologischen Literatur Spaniens für 1879

erstattet von Dr. **Luis Carreras Aragó.**

1) **Tratado de las enfermedades de los ojos y sus accesorios**, por el Dr. C. del Toro y Quartiellers, Cadiz 1879. (Handbuch der Krankheiten des Auges und seiner Annexe.)

Ein Werk von zwei voluminösen Quartbänden mit 350 Holzschnitten, mehreren lithographischen Tafeln, Chromo-Lithographien und einer typographischen Scala von Galezowski. Es beginnt mit einem Ueberblick über die Geschichte der Ophthalmologie mit specieller Berücksichtigung derjenigen Spaniens. Im folgenden Abschnitte giebt er eine makroskopische und mikroskopische anatomische Beschreibung des Augapfels und seiner Annexe. Es folgt darauf eine sehr beachtenswerthe Abhandlung über die Ophthalmoskopie mit interessanten eigenen Beobachtungen. Den Schluss des ersten Theiles bilden bemerkenswerthe Kapitel, welche der allgemeinen Behandlung der Augenkrankheiten gewidmet sind, die er in eine hygienische, pharmakologische und chirurgische eintheilt.

Im zweiten Theile handelt er die verschiedenen Augenaffectionen ab, wobei er, immerhin mit wichtigen Modificationen, der Eintheilung von Delgado Iugo in sieben Klassen folgt. Die erste Klasse, die Missbildungen des Auges, theilt er in drei Unterklassen:

1) mit dem Leben unvereinbare,

2) mit dem Leben vereinbare, aber das Sehen ausschliessende,

3) das Leben und das Sehen nicht ausschliessende Missbildungen.

Die zweite Klasse begreift in sich die entzündlichen Affectionen und ihre Folgen und zerfällt in die Entzündungen: 1) der Orbita, 2) der Lider, 3) des Thränenapparates, 4) des ganzen Auges, 5) der Bindehaut und 6) jeder einzelnen Membran des Auges.

Die dritte Klasse bilden die nervösen Affectionen, die er in Neurosen und Neuralgien eintheilt.

Die vierte Klasse umfasst die Fehler der Refraction und Accommodation, und zwar:

1) die Fehler der Refraction durch mangelhafte Transparenz der durchsichtigen Medien,

2) die Fehler den Refraction bei normaler Transparenz der durchsichtigen Medien, und

3) die Fehler der Accommodation.

Die fünfte Klasse betrifft diejenigen Krankheiten, welche das binoculäre Sehen stören.

In der sechsten und siebenten Klasse werden endlich die Neubildungen und die Verletzungen des Auges beschrieben.

Der Verfasser giebt in den bezüglichen, den genannten Klassen eingereihten Kapiteln von jeder Krankheit eine klare und genügend detaillirte Beschreibung. Er legt ein besonderes Gewicht auf die Therapie, und empfiehlt besonders die Behandlung, welche sich ihm in seiner Praxis am meisten bewährt hat. Er führt die verschiedenen einzuschlagenden operativen Verfahren auf, wobei er die ausländischen und die der übrigen inländischen Autoren sowohl, als auch besonders seine eigenen Operationsweisen berücksichtigt, was seinem Werke ein originelles Gepräge verleiht und zwar besonders da, wo er sich mit den Affectionen der Thränenwege beschäftigt, bei welchen er ausser den Methoden Nanoni's und Bowman's die Injectionen mit Jodtinctur empfiehlt, — weiter beim Staar, wo

er seine modificirte Linearextraction beschreibt, die darin besteht, dass er die Linse mit ihrer Kapsel extrahirt etc. Noch andere Stellen des Buches geben uns des Verfassers eigenste Erfahrungen und Ansichten. Sehr ausführlich sind die den Neubildungen gewidmeten Kapitel gehalten, worin sowohl die Parasiten als die Neoplasmen eine sehr eingehende Beschreibung erfahren.

Das Werk des Dr. del Toro ist eine gute Recapitulation alles dessen, was in der Augenheilkunde bis heute bekannt geworden ist, bereichert indessen durch die Beobachtungen des Verfassers und ist somit von allen bis heute erschienenen spanischen Handbüchern der Augenkrankheiten das beste.

---

2) Monographie über die Entzündung der Cornea von Dr. Julian Lopez Ocaña.

Nach verschiedenen allgemeinen Bemerkungen würdigt Verf. in einem besonderen Kapitel den Einfluss des Allgemein-Zustandes, der gewöhnlich einem trägen Stoffwechsel und mangelhaftem Stoffersatze zuzuschreiben ist. Er ist gegen die Application von reizenden Mitteln. Als verschiedene Typen der Keratitis anerkennt er einfach die superficielle Keratitis, die pustulöse, parenchymatöse und die suppurative, beschreibt ausführlich jede einzelne Form nach ihren pathognomischen Merkmalen und nach den ursächlichen Momenten und erörtert ihre Prognose und Therapie. Immer verbindet er mit einer einfachen localen eine allgemeine Behandlung, welcher er eine so grosse Wichtigkeit beimisst, dass, wenn er zwischen beiden wählen müsste, er sich entschieden für die letztere entschliessen würde, um die schnelle Lösung der Krankheit zu erleichtern und neue Ausbrüche zu verhindern, die gewöhnlich schlimmer sind als der erste, wenn sich die Heilung auf die örtliche Behandlung beschränkt.

Unter anderen Eigenthümlichkeiten, welche diese Monographie aufweist, müssen wir auch die Anwendung der Chrysophansäure bei den pannösen Keratiten erwähnen. Dieses Medicament, mit dem Verf. zuerst Versuche bei Augenkrankheiten gemacht hat, wirkt entweder beschleunigend auf die Circulation, oder dient als Adstringens, was, obwohl es Tannin enthält [?], nicht leicht vorauszusetzen ist bei seiner bekannten physiologischen Eigenschaft, denn seine Wirkung ist energischer als die des Tannin selber, weshalb es nicht angewandt werden darf, wenn die Hornhaut sich im Zustande bedeutender Vascularisation und Hyperämie befindet. Verf. löst 15 Centigr. Chryrophansäure und 6 Grm. arab. Gummi in 15 Gramme dest. Wasser, und von dieser Lösung träufelt er einen einzigen Tropfen in's Auge und vertheilt ihn durch reibende Bewegungen mit den Lidern, worauf er den Conjunctivalsack mit lauwarmem Wasser sogleich ausspült.

---

3) Angeborene Amaurose, spontan geheilt beim ersten Auftreten des menstruösen Ausschlages.

Dr. Santos Fernandez erwähnt in der „Crónica médico-quirúrgica de la Habana" einen merkwürdigen Fall an einem 22jährigen Mädchen von regulärer Statur, gut entwickelt und von lymphatisch-nervösem Temperament, gebürtig aus einer südamerikanischen Hauptstadt, Tochter eines deutschen Vaters und einer cubanischen Mutter; war blind von Geburt und verblieb in diesem traurigen Zustande trotz aller angewandten Mittel, und derer waren viele, denn es handelte sich um die einzige Tochter reicher Eltern.

In diesem Zustande sah sie der Arzt, der sie später Dr. Fernandez zur Untersuchung übergab; die Familie hatte bereits, angesichts der Unzulänglich-

keit aller angewandten Mittel, auf jeden Heilungsversuch verzichtet, als Patientin beim Eintreten der ersten Menstruation eines Morgens beim Aufstehen plötzlich das Augenlicht wieder erlangte.

Ausser der Grösse der Augäpfel, wie man sie bei Kurzsichtigen zu finden pflegt, war äusserlich nur eine mässige Ophthalmie wahrzunehmen, und wenn man nicht Dr. F. versichert hätte, dass das von Anfang an der Fall gewesen sei, würde er die Ursache davon einem Schlage auf die Orbital- und Nasengegend zugeschrieben haben. Die Patientin unterschied mit Concav-Gläsern No. 8 auf einige Entfernung die Gesichtszüge von Personen.

Ophthalmoskopischer Befund: An den Aussenseiten der Papillen bds. kleines Staphyloma postic., rechts sehr klein, links etwas grösser, charakteristisches Symptom einer mittleren Myopie.

Bezüglich der Amaurose und ihrer Heilung schliessen das absolute Fehlen einer sichtbaren anatomischen Veränderung im Hintergrunde des Auges, die vollkommene Durchsichtigkeit der Medien, der normale Befund der Papille und der Gefässe von vornherein den Gedanken an einen Wechsel in der Textur dieser Organe aus und machen die Annahme ihrer vollkommenen anatomischen Integrität von Geburt an mehr als wahrscheinlich.

Ebensowenig bieten die Antecedentien der Eltern und der Familie überhaupt irgend welche Anhaltspunkte. Wir müssen angesichts der positiven Natur der Thatsache diese einfach anerkennen, ohne uns anzumassen, sie erschöpfend erklären zu wollen, wodurch wir uns unnützer Weise in das Reich der Hypothesen verlieren würden. Es darf wohl angenommen werden, dass das erste Auftreten der Menstruation das Zeichen einer gewaltigen Revolution im Organismus der Patientin und wahrscheinlich auch die Veranlassung zur Erlangung des Sehvermögens war.[1]

---

4) Bericht über die Augenklinik von Dr. Albitos. Madrid 1879.

Führt 567 Fälle vom Jahre 1877/78 an mit Angabe des Geschlechtes, des Standes und der Krankheit und 59 Operationen, wovon 16 auf die Linse fallen. Hierauf Angabe seiner Behandlung (medicamentösen und operativen). Gegen die Affectionen der Thränenwege wendet er die Bowman'sche Methode an, entweder allein oder combinirt mit Injectionen von Kupfervitriol (30 Centigr. auf 100). Er ist gegen die Zerstörung des Thränensackes, und in den Fällen von acuter Dacryocystitis zieht er die Erweiterung des Sackes vor, um die Thränenwege offen zu erhalten. Bei der Blepharitis empfiehlt er dringend die genaue Untersuchung der Thränenwege, denn nach seiner Ansicht ist die erstere in 95 $^0/_0$ der Fälle durch Dacryocysto-Blennorrhoea bedingt.

Nachdem bei der Trichiasis, wie Soelberg-Wells vorschlägt, der Cilienboden abgetragen ist, lockert er die Lidhaut von einem Winkel zum anderen bis in die Mitte ihrer Höhe und vernäht hierauf mit 5—6 ganz feinen Suturen den freien Rand des Hauttheils mit dem freien Rand der Conjunctiva.

---

5) Operation des Pterygiums. Nach der „Gaceta Médica de Barcelona" wendet Dr. Munar (von Palma de Mallorca) folgendes Verfahren an: Zuerst löst er das Pterygium von der Spitze bis zur Basis ab, schlägt die

---

[1] Auch wir haben ein Mädchen beobachtet und — geheilt, das vier Jahre lang doppelseitige Amaurose simulirt hatte. H.

Spitze rückwärts um bis auf die Mitte der Basis und befestigt den Lappen mit zwei oder drei Nähten, so dass also dessen Aussenfläche gegen die Oberfläche des Augapfels gerichtet ist.

---

6) **Escales métrico-decimales para medir la agudeza visual y apreciar las alteraciones en la refraccion** del Dr. Carreras Aragó. (Metrisch-decimale Scalen zur Messung der Sehschärfe und Schätzung der Refractions-Veränderungen.) Revista de Medicina i Cirurgía Práctica.

Vorzüglich zu den Untersuchungen beim Militärdienst bestimmt, füllen diese Tafeln in Spanien eine Lücke aus. Sie geben die Sehschärfe in Zehnteln an; ausserdem sind schraffirte Buchstaben eingeschaltet, deren Schraffirung so angelegt ist, dass zu gleicher Zeit die Refraction in den Hauptmeridianen der Cornea gemessen werden kann, was Auffindung von Astigmatismus erleichtert, der zuweilen Myopie und Hypermetropie begleitet und die vollständige Correction der letzteren mit sphärischen Linsen unmöglich macht. Ferner sind einige Linien beigefügt, welche die normale Sehschärfe bei 4, 3, 2 und 1 M. Entfernung bezeichnen, um so die Prüfungen in Localen zu erleichtern, die nicht 5 M. Länge haben, die diesen Scalen zu Grunde liegende Distanz, in welche sich das Individuum zu stellen hat, damit dessen Sehschärfe im Verhältniss zu den Dimensionen der Buchstaben bestimmt werden kann. Auf einer anderen Tafel befinden sich leicht zu bezeichnende Figuren mit gleicher Graduation zur Untersuchung von Individuen, welche nicht lesen können und auf einer dritten eine Reihe in verschiedener Richtung liegender Linien, gradirt zur Messung des Astigmatismus.

Die Tabellen werden von einer kurzen Erklärung zur Handhabung bei den Untersuchungen der Sehschärfe und der musculären Asthenopie begleitet, ebenso von einer Reductionstabelle der Gläser alten Systems in's neue, da es keinem Zweifel unterliegt, dass bei einer Revision des Rekruten-Reglements die spanische Regierung dem dioptrischen System den Vorzug vor der bisher gebrauchten Gläser-Scala geben wird.

---

7) **Von der Hyperaesthesie der Retina im Allgemeinen und von einigen Fällen in der Habana, nach der Sonnenfinsterniss vom 29. Juni 1878 beobachteten,** von Dr. Santos Fernandez. Crónica oftalmológica No. 10, 1879.

Die Hyperaesthesie der Retina ist eine neuerlich studirte Krankheit, von welcher die Annalen der Wissenschaft wenige Fälle verzeichnen. Verf. anerkennt als Aetiologie den Einfluss von intensivem Sonnen- oder künstlichem Lichte, anhaltender Anstrengung der Augen bei künstlichem, wenn auch nicht intensivem Lichte, nervöses Temperament, besonders bei hysterischen Frauen, und eine schwache, zarte Constitution. Ihre Symptome sind ausschliesslich functionell: Lichtscheu mit Ciliarschmerzen, krankhafte Erscheinungen von Seite der Orbicularis, Photopsie, Reizung der Retina durch leichten Druck auf's Auge und oft Persistiren der Reizung in der Dunkelheit; die Sehschärfe erleidet keine Alteration, die Peripherie der Retina ist anaesthetisch und das Gesichtsfeld eingeengt. Das Ophthalmoskop zeigt keine Veränderung im Hintergrunde des Auges. Der Verlauf der Krankheit ist je nach ihrer Ursache verschieden. Die Prognose ist nicht schwer, wenn sich der Kranke bei Zeiten gegen die Ursachen des Uebels schützt; aber wenn diese fortbestehen, so können sie zur Blindheit führen. Als Behandlung empfiehlt er Schutz vor Sonnen- und künstlichem

Lichte durch blaue Gläser oder Aufenthalt im Dunkeln, Kräftigung der Constitution durch tonische Mittel und Eisen, Bekämpfung dur übermässigen Reizbarkeit mit Zinkpräparaten (Zinc. lact. und valerian.) in steigender Dosis von 3—5 Centigr. bis zu 20 und 25 täglich. Blutentziehungen, seien es allgemeine oder locale, sind nur mit grösster Vorsicht anzuwenden. Verf. macht Gebrauch von Brompräparaten zur Herabsetzung der allgemeinen und localen Reizbarkeit und von Eserin, um durch Verkleinerung der Pupille auf mechanische Weise den übermässigen Eintritt von Licht, die Hauptursache der Retina-Hyperaesthesie, zu corrigiren.

Als Bestätigung des Obigen citirt Verf. fünf einschlägige Fälle, bei denen die Hyperaesthesie verursacht war durch anhaltende Beobachtung der Sonne während der erwähnten Finsterniss; dieselben betrafen vier Männer von verschiedenem Alter, der fünfte eine Frau. Die angeführte Behandlung ergab bei Allen ein durchaus günstiges Resultat. (Forts. folgt.)

Journal - Uebersicht.

I. Annali di Ottalmologia d. del Prof. A. Quaglino. 1879, Heft 2 u. 3. (Schluss.)

4) **Beitrag zur klinischen und anatomischen Geschichte der intra- und extraocularen Tumoren** von Prof. Quaglino und Dr. Guaita.

1) Leukosarcoma gelatinosum chorioid. o. d., Enucleation und Heilung. — Ein unter steigenden glaucomatösen Erscheinungen zu Grunde gegangenes rechtes Auge eines 43jährigen Mannes, dessen Glaskörper man im Beginn des Uebels bei seitlicher Beleuchtung von einer gelblichen Masse theilweise erfüllt gesehen hatte. Seit vier Jahren hatte Patient an allmählich zunehmenden Ciliarneuralgien gelitten. Acht Tage nach der Enucleation verliess Pat. geheilt die Anstalt. Nach Jahresfrist kein Recidiv. — Der fast regelmässig sphärische, in seinem längsten Durchmesser 9 Mm. messende Tumor sitzt an der hinteren äusseren Partie der Aderhaut, hat eine glatte, dunkelbraune Oberfläche und fleischige Consistenz. Auf dem Durchschnitt ist seine Farbe heller. An einigen Stellen, besonders nach der Mitte zu, finden sich kleine, noch heller gefärbte, aus halbdurchsichtiger, gelatinöser Substanz bestehende Flecke. Gefässe sind reichlich vorhanden und fehlen nur in der Nähe der Gallertsubstanz. Mikroskopisch besteht der Tumor aus kleinen runden oder länglichen, einem relativ grossen Kern und Nucleolus, sowie ein durchsichtiges Protoplasma enthaltenden Zellen, von 0,006—0,008 Mm. Durchmesser. Die Intercellularsubstanz ist hyalin, gallertig, amorph. An manchen Stellen ist eine Grenze zwischen ihr und dem Zellenprotoplasma nicht zu entdecken oder fehlt ganz. Die mit der Subst. propria eng zusammenhängende bindegewebige Kapsel ist mit dem, hier unregelmässig polygonalen, Pigmentepithel der Retina bedeckt, die Membr. elastica bis zu 0,0012—0,0015 Mm. verdickt. An einigen Stellen dringen die sternförmigen Pigmentzellen der Lamina fusca strichweise in das Gewebe der Geschwulst ein. Die gelatinösen Inseln entbehren jeder histologischen Structur.

2) Fibroma corneae. Abtragung. Recidiv und wiederholte Exstirpation. Heilung. — Auf dem unteren äusseren Segment der l. Cornea eines 48jährigen marantischen Mannes sitzt ein etwa maiskorngrosser, sphärischer, glatter, harter, weisslich perlmutterfarbener Tumor. Keine Reizerscheinungen. $S = {}^1/_3$. — Das Recidiv beginnt drei Monate nach der Abtragung und hat genau Form und Grösse der primären Geschwulst. Beide waren gefässlos, hatten eine, der Subst. propria der Cornea ähnliche Structur, sich durchkreuzende Bindegewebszüge mit

spindelförmigen Zellen. Auch war ihre Oberfläche mit geschichtetem Pflasterepithel bedeckt. Von der Bowman'schen Membran war keine Spur zu entdecken. Es ist wahrscheinlich, dass sich der Tumor aus einem oberflächlichen Hornhautgeschwür entwickelt hat.

3) Sarcoma melanoticum corp. ciliar. o. s., bei einem 48j. Manne, vor fünf Jahren durch ein Trauma entstanden. Dies war das dritte Recidiv. Haselnussgrosser, kaffeebrauner Tumor, der sich vom lateralen Hornhautrande nach aussen bis an den Aequator bulbi erstreckt und den Lidschluss beeinträchtigt. Er ist von einer fibrösen, verschieden dicken Membran überzogen, welche in die Conjunctiva übergeht. Pupille lateralwärts unregelmässig dilatirt und wenig beweglich. A fast ganz aufgehoben. Gutes S. — Exstirpation. Nirgends Zusammenhang mit der Sclera, ausser an einsr Stelle nahe dem Limbus corneae, wo zwei etwa 1 Mm. dicke Ausläufer die Sclera durchsetzen. Sclera normal. — Ein Recidiv folgte bald nachher. Der Tumor maass im horizontalen Meridian 14 Mm., im vertikalen Durchmesser 11 Mm., war ziemlich stark vascularisirt und von fleischiger Consistenz. Die der Sclera anliegende Fläche concav und glatt, die äussere convexe dagegen höckerig. Mikroskopisch besteht er aus sparsamen, meist horizontal verlaufenden Bindegewebszügen und zahlreichen, mehr weniger pigmentirten Zellen, von denen sich zwei Arten unterscheiden lassen: die meisten sind länglich, 0,009—0,01 lang und 0,006 bis 0,007 breit, schwach pigmentirt und mit weissem Kern, die andern mehr rundlich, weniger zahlreich und sehr stark pigmentirt, sind netzartig, zu grossen unregelmässigen Maschen angeordnet. Die den Tumor überziehende Kapsel wird durch die verdickte Conjunctiva gebildet. Es nahm dies Sarcom seinen Ursprung aus dem Corp. ciliare, von wo es, dem Laufe einiger Gefässchen folgend, die Sclera perforirte und sich unter der, übrigens intakt gebliebenen, Conjunctiva entwickelte. Dieselbe Entstehungsweise ist auch mit Wahrscheinlichkeit für viele melanotische Sarcome der Conjunctiva anzunehmen, da sich in der menschlichen Conjunctiva normaler Weise keine[1] pigmentirten Elemente finden.

---

5) **Ueber die accidentellen oder subjectiven Netzhautbilder** von Dr. Filippo Cintolesi.

Raum und Zweck dieses Journals gestatten uns nur eine gedrängte Zusammenfassung der Hauptresultate dieser wichtigen und interessanten Arbeit. — Nach einer eingehenden Uebersicht der Theorien über das Zustandekommen der subjectiven Complementärfarben von Jurin, Scherffer, Brewster, Plateau, Fechner, Young-Helmholtz und Hering, beschreibt Verf. im zweiten Theil der Arbeit seine eigenen bezüglichen Untersuchungen. Er hatte sich die Lösung der folgenden Frage zur Aufgabe gestellt: Wenn man die Netzhaut der ausschliesslichen Einwirkung monochromatischen Lichtes aussetzt, lässt sich dann unterdessen bestimmen: 1) Das Zustandekommen des entsprechenden subjectiven Bildes und 2) das Alterniren zwischen dem direkten und dem subjectiven Bilde? — Er verwerthete bei diesen Untersuchungen eine bereits früher von ihm gemachte Beobachtung, dass nämlich, wenn ein mässig beleuchteter Gegenstand durch rothes, intermittirendes Licht beleuchtet wird, derselbe in einem gegebenen Augenblick eine schöne blaugrüne Farbe annimmt, und bediente sich folgender zwei Untersuchungsmethoden: 1) Beobachtung eines festen be-

[1] Vgl. dagegen Virchow's Archiv, 51. Bd., ein Fall von Melanosarcom, von J. Hirschberg. H.

leuchteten Gegenstandes durch farbiges Glas und eine rotirende Scheibe mit rechtwinkligen Spalten. 2) Beobachtung einer rotirenden Scheibe mit weissen und schwarzen Sectoren durch farbiges Glas. — Durch erstere Methode gelangte er nun zu folgenden Resultaten:

1) Wenn die Retina der Einwirkung monochromatischen intermittirenden Lichts ausgesetzt wird, so kann in demselben Licht, folglich ohne die Gegenwart weissen reagirenden Lichts, das entsprechende accidentelle Bild zu Stande kommen. 2) Das Alterniren zwischen directem und subjectivem Bilde, welches bei der gewöhnlichen Beobachtung dieser Erscheinungen — jedoch mit begränzter Häufigkeit — auftritt, zeigt sich auch hier, aber in beliebiger Häufigkeit, solange nämlich, als man das Auge der Einwirkung des intermittirenden Lichts aussetzt. 3) Damit die Erscheinung in ihrer ganzen Klarheit zu Stande komme, ist es nothwendig, dass die Erregungen der Netzhaut sich in bestimmten Intervallen, entsprechend der verschiedenen Farbe des Lichts, folgen. 4) Die beiden Bilder erreichen je ein Sättigungsmaximum, nehmen dann wieder ab und erscheinen dabei in Farbentönen, die zu jenem in einer gewissen Beziehung stehen. 5) Die Beleuchtungsintensität der beobachteten Gegenstände scheint den Ton der Haupt-, sowie der Intermediärfarben zu beeinflussen, d. h. die Intensität, mit welcher die Retina erregt wird, übt subjectiv einen zweifellosen Einfluss aus auf den Ton der beobachteten Farbe und der Farbe des accidentellen Bildes.

Die Ergebnisse der zweiten Untersuchungsmethode bestätigten die der ersteren und bewiesen ausserdem, dass die Zeitintervalle, in welchem das directe Bild mit dem subjectiven alternirt, in gleichem Verhältniss zu einander stehen, wie die Zahl der Vibrationen der beim Versuch benutzten Farben, dass also die Rotationsgeschwindigkeit der Zahl der Schwingungen umgekehrt proportionirt ist. — Im dritten Theil versucht Verf. eine Erklärung der von ihm beobachteten Erscheinungen. — Die sub 1 und 2 (s. oben) angeführten Beobachtungen beweisen, dass die Gegenwart weissen, reagirenden Lichts keine conditio sine qua non für das Zustandekommen subjectiver Farben ist (Plateau) und dass mithin der Grund dieser Erscheinung in einem erneuerten Thätigkeitszustand der nervösen Netzhautelemente gesucht werden muss. Beide Phänomene stützen bis zu einem gewissen Grade die Plateau'sche Theorie, die das Auftreten accidenteller Bilder entgegengesetzten Schwingungszuständen beimisst, in welche die Netzhaut in Folge der sie treffenden Lichterregungen sich spontan versetzt. Wir müssen also annehmen, dass, während die Netzhaut der Einwirkung eines bestimmten Lichts ausgesetzt ist, eine Reaction sich einstellt, welche dieselbe in einen, dem anfänglichen entgegengesetzten Zustand zu versetzen strebt und so das Auftreten des accidentellen Bildes determinirt. — Seine schliesslichen Folgerungen sind diese: 1) In jedem Punkt der Netzhaut giebt es Elemente, die, sobald sie separat erregt werden, in uns die Empfindung von roth, von grün, von violett erregen (Young, Helmholtz). 2) Sobald eine bestimmte Lichtart die entsprechenden Netzhautelemente erregt, so pflanzt sich die Erregung auf sympathischem Wege in geringerem oder höherem Grade auch auf die übrigen fort und sobald in den ersteren nach erreichtem Empfindlichkeitsmaximum eine Abnahme und darauf beinahe Unempfindlichkeit eingetreten, so findet statt dessen in den übrigen Elementen eine Zunahme der Reizbarkeit statt, worauf auch hier ein Maximum erreicht wird und dann Abnahme eintritt bis zu dem Zustand der Ruhe, in welchem sich die Netzhaut vor der Reizung befand. 3) Bei den Veränderungen, welche die Reizbarkeit der direct in Vibration versetzten und durch Sympathie erregten Elemente erleidet, giebt es Zwischen-

zustände, in welchen wir entsprechende Lichtempfindungen percipiren, d. h. wir vereinigen die einzelnen Empfindungen zu einer einzigen, gerade wie wir die Schwingungen der verschiedenen Fasern des Corti'schen Organs als einen einzigen Ton empfinden. 4) Die Modificationen, die das Sehroth durch die Einwirkung der verschiedenen Lichtarten erleidet, werden von unserem Bewusstsein mit der Ursache dieser Modificationen in Beziehung gebracht, sobald die Endigungen unserer Nerven, welche die erregbaren Elemente constituiren, sich unter normalen Bedingungen befinden. Sie können indessen in anderer Weise percipirt werden, sobald diese Bedingungen nicht vorhanden sind; und zwar interpretirt in diesem Falle das Bewusstsein nur die Modification derjenigen Elemente, die in directerer Beziehung zum Gehirn stehen, d. h. der sensiblen Endigungen des n. opticus.

---

6) Beitrag zur Tarsitis scrofulosa von Prof. Carlo de Vincentiis in Palermo. Mit 1 Tafel.

Die Structur des Tarsus fand sich in einem Falle von scrofulöser Tarsitis bedeutend verändert. Die vom Verf. abgetragenen Excrescenzen des Knorpels bestanden aus Bindegewebe mit eingeschlossenen Hohlräumen, die zum Theil mit Fettzellen, meist aber mit einer coagulirten, bald homogenen, bald granulösen Substanz angefüllt waren, welche atrophirte oder degenerirte zellige Ueberreste enthielt, übrigens aber nur aus einer homogenen, glänzenden, keine Spur von Elementen oder Fasern enthaltenden Masse bestand. Die Gefässwände fast völlig homogen und stark lichtbrechend, wie bei amyloider Degeneration, die sich indessen durch das chemische Experiment ausschliessen liess. Sie sind von fibröser, sclerotischer Structur, die einzelnen Bündel dick, fast homogen und durch spärliche zellige Elemente getrennt. Stellenweise fanden sich die Gefässlumina durch den Degenerationsprocess völlig obliterirt.

---

7) Indicationen und Contraindicationen des Eserins von Dr. R. Rampoldi in Pavia.

Ausser den gewöhnlichen Indicationen sind zu nennen 1) nach Quaglino: Diplopia monocular. nach partieller Linsenluxation in Folge von Atrophie oder Ruptur der Zonula; 2) kleine, in die Iris eingekeilte Fremdkörper, die durch die Contraction der Pupille gelöst werden können; 3) um den, nach Discision einer Cataract in die Vorderkammer geschlüpften Linsenkern behufs einer Extraction festzuhalten. Contraindicirt ist das Eserin bei Hornhautabscessen mit stark ausgeprägten Entzündungserscheinungen, bei phlegmonöser Keratitis nach Cataractextraction. Unnütz ist es bei jeglichem traumatischen Pannus, so lange die primäre Ursache fortbesteht. Mehr angezeigt möchte es sein bei indolentem Pannus, der weder von Granulationen, noch von Trichiasis abhängt. Nutzlos ist das Mittel ferner bei Hornhautflecken und schädlich bei Iridokeratitis und einfacher exsudativer Iritis. — Unsicher ist die Indication beim Blepharospasmus, bei Lähmungen der äusseren Augenmuskeln, bei Photophobie, sympath. Ophthalmie und Hydrophthalmus.

---

8) Zwei Fälle von syphilitischer Tarsitis und ein Fall von tuberculöser palpebro-conjunctivaler Verschwärung von Falchi in Turin. Giornale della R. Academia de Torino.

1) Es existirt kein ausgeprägter klinischer Unterschied zwischen dem syphilitischen und dem tuberculösen, mit Conjunctivalverschwärung verbundenen

Gumma der Lidknorpel. — 2) Nur das Mikroskop vermag uns über die Natur der Verschwärung aufzuklären. [?] — 3) Jodkali ist beim tuberculösen Ulcus von geringem, beim syphilitischen von entschiedenem Nutzen.

8) **Ueber die vollständige Verknöcherung des Corpus vitreum des Menschenauges** von Prof. G. N. Ciaccio. Memorie dell' Accademia di Scienze dell'Istituts di Bologna. (Serie III. Tom. X.)

1) Das Corpus vitreum des menschlichen Auges kann, wenn auch äusserst selten, verknöchern und es findet sich in diesem Falle die Linse verkalkt. — 2) Das gänzlich verknöcherte Corp. vitr. ist stets von geringerem Volumen, als das normale; es ist von pyramidaler Gestalt, mit der Spitze dem Opticus zugewendet. Constant findet man an der Spitze ein kleines Loch zum Durchtritt einiger Blutgefässchen, die dem verknöcherten Glaskörper das Ernährungsmaterial zuführen. 3) Die Structur des ossificirten Glaskörpers ähnelt derjenigen spongiöser Knochen — während die der verknöcherten Retina mehr den Bau compacter Knochen zeigt. — 4) Zum Zustandekommen der Verknöcherung ist die Gegenwart von Gefässen, sowie ein chronisch entzündlicher Process die nothwendige Bedingung. A. Meyer in Florenz.

II. Zehender's Monatsbl. Oct. 1879.

1) **Die Farbe der Macula und die entoptische Wahrnehmung des Sehpurpurs** von Dr. Haab, Docent in Zürich. (Vgl. C. 1878.)

H. kann das Ewald'sche Bild ad libitum produciren durch 1—2 Minnten langes Bedecken der Augen mit den Händen, so dass absolute Dunkelheit eintritt. Der rothe Hof hat einen Gesammtdurchmesser von 6^{0}. Der rothe Hof Ewald's hat nichts mit dem Sehpurpur zu thun, sondern gehört der äusseren Zone der Macula lutea an. Die Fovea besitzt intra vitam eine gelbe Färbung, die unter Umständen nach dem Tode schwindet, meist aber an In- und Extensität zunimmt.

2) **Linearschnitt und Lappenschnitt** von L. de Wecker.

Wendet sich gegen Knapp, der die v. Graefe'sche Methode vertheidigt, und plaidirt für flachen Lappenschnitt, den er nach vorhergehender Desinfection und mit Gebrauch des Spray sowie des desinficirten Verbandes ausführt, und gegen Adamück's persönliche Bemerkungen. H.

III. Recueil d'Ophth. von Galezowski. October 1879.

1) **Anomaler Fall von Glaucoma acut.** von Dr. Brière de Havre.

Complication von Gl. acut. o. d. mit Colob. congenit. des Oberlids bei einer 47jährigen; Gesichtsschmerz sechs Tage nach der normalen Iridectomia superior, dauert acht Tage, um vollständig zu schwinden. S gut mit stenopäischen Apparaten. (Forts. folgt.)

2) **Cataract nach Typhus, Variola etc,** von Dr. Romiée (de Liége).[1]

Unter 44 Fällen von Cataracte — pointillée — betrafen 31 Männer

[1] Die Sache ist lange bekannt. Der Autor hat kein Recht zu sagen: Les observations . . . confirment les idées que j'ai émises il y a 3 ans.

13 Frauen; 17 entstanden nach Typhus, 7 nach Variola, 3 nach Scarlatina, 10 nach verschiedenen Krankheiten; mittleres Alter 30 Jahre.

3) **Melanosarcoma externum oculi** von Dr. Bimsenstein.

a. ein 51jähriger, der schon 15 Jahre zuvor einen schwarzen Fleck lateralwärts vom Rande der r. Hornhaut bemerkt hatte, zeigte jetzt einen schwarzen Tumor an der Verbindung zwischen Hornhaut und Sclera von konischer Form und theilweise glatter Oberfläche. S = $^2/_5$, On. Prof. Panas diagnosticirt Melanosarcom und proponirt die Enucleation. Der Patient verlässt Paris. (Forts. folgt.)

4) **Klinische Beobachtungen** von Dr. Mengin.

Glaucoma duplex subacut., links absolut., Iridectomie bds., l. unregelmässig. Enucleation des l. Auges; dadurch Besserung der Sehkraft auf dem r. Das Auge, das nicht die Finger gezählt hatte, zählt sie jetzt auf 2,5 M. „Wir glauben uns nicht[1] zu täuschen, da die Iridectomie beim Glaucom, obwohl sie S gewöhnlich bessert, niemals eine so grosse Besserung bewirkt."

b) Hypermetr. und Amblyopie mit Gesichtsfeldbeschränkung.

5) **Ueber die Granulationen und ihre Behandlung durch Excision der Uebergangsfalte des Bindehautsacks** von Dr. Giffo. (Vergl. Centralbl. 1879, p. 27.)

„Die Excision giebt mitunter (quelquefois) gute Resultate ... Sie ist zu machen in den rebellischen Fällen, wo die Granulationen sehr reichlich sind und die Cauterisationen unnütz. Mr. Galezowski operirt keinen Fall, ehe er nicht Blei, Silber, Kupfer, Scarific. durchprobirt hat." Adstringirende Nachbehandlung ist nöthig. 6 Fälle werden mitgetheilt.

6) **Augenverletzungen** von Yvert. (Forts.)

IV. Recueil d'Ophth. von Galezowski. November 1879.

1) **Ueber Exophthalmus** Dr. Romiée (de Liége).

a. Tenonitis — nach Wangenabscess, der mit dem retrobulbären Gewebe communicirt. Heilung.

b. Periostitis frontalis, leichte Chemosis, Protrusion des Augapfels, Sn, On; Fieber, Delirien, bald Hemiplegia dextra. Punction längs des oberen Orbitalrandes entleert Eiter, Os frontalis wird entblösst gefunden; Besserung. Bald aber Ausdehnung der Periostitis supp. und †.

c. Doppelseitiger Exophthalmus; Thrombose des Sinus cavernos. Exophth. mit Chemosis, Lidschwellung, Hyperämie der Netzhautvenen rechts bei einer 33jährigen. Fieber, Punctio orbitae. Bald auch Protrusion des l. Auges. Die Augen sind unbeweglich und blind. Tod nach 8 Tagen.

2) **Ein anomaler Fall von Glaucoma acutum** von Dr. Brière. (Forts.; s. oben.)

B. sieht in seinem Falle eine Bestätigung der Theorien von Donders, Hippel und Grünhagen, Abadie.

[1] Doch! Vgl. auch C. 1879, p. 219, No. 9.

3) Melanosarcom externum oculi von Dr. Bimsenstein. (S. oben.)

Das Melanosarcom des Auges tritt in zwei Formen auf: a) M. intraocul. entwickelt sich rasch und führt auch bald zur Generalisation; b) M. e. entwickelt sich langsam (Fälle von 12—25 jähriger Dauer sind zur Beobachtung und sogar zur Heilung gekommen) und bietet nach radicaler Ausrottung (Enucl.) eine günstige Prognose.

4) Ein Fall von Vergiftung durch Methyl-Alkohol (Holzgeist).

Die Gefangenen zu Beaulieu trinken denselben, der bei der Arbeit (Schuhmacherei etc.) verwendet wird. Einer starb sofort. Ein zweiter verfiel in schwere Hirnsymptome, wurde blind und blieb so; nach zwei Jahren Atroph. n. opt. Dr. Mengin nimmt Neuritis descendens an.

5) Ueber die Nützlichkeit der Lister'schen Methode bei Augenoperationen von Dr. Galezowski.

a. bei plastischen Lidoperationen. Die Instrumente werden in Phenylsäurelösung (1 : 1000) getaucht, die blutige Fläche mit dieser gewaschen und verbunden. „Ce n'est *seulement* qu'en suivant ces différentes précautions que nous avons peu obtenir d'excellents résultats dans les opérations autoplastiques.“ [Und vorher?]

b. Bei der Enucleation wie zuvor; die zur Charpie verwendete Leinwand wird in desinficirende Lösung getaucht. „So heilt die Wunde zuweilen in fünf bis sechs Tagen ohne Spur von Eiterung.“ [Aber wer wird „Charpie“ anwenden?]

c. Abscesse der Hornhaut und Staphyloma. G. hat antiseptische Pommaden angegeben, die mit der Hornhautwunde in Contact bleiben und die Einführung der miasmatischen Sporen verhindern [sic!]. α. Vaselini 10,0, Acid. borac. 0,1. β. Vasel. 5,0, Eserin 0,02.

d. Bei Irisoperationen ist Antisepsis weniger nothwendig (!), es genügt, die Instrumente und Bandagen in die desinficirende Lösung zu tauchen.

e. Bei Staaroperationen wird durch jene Methode „besonders eines der schwersten Ereignisse, die totale Necrose der Hornhaut, verhütet.“

Die Instrumente werden in Borsäurelösung (1 : 100) getaucht, die Lider mit einer Borsäure- oder Phenylsäurelösung (1 : 1000) abgewaschen.

Der Schnitt wird genau in der Sclerocornealgrenze geführt, $^1/_3$ der Hornhaut umfassend, vor der Linsenexpulsion wird der Sperrer entfernt. „Wir zweifeln nicht, dass Lister's Methode der ocularen Chirurgie ebenso reelle Dienste erweisen wird, wie der allgemeinen.“ [Wir zweifeln daran und verweisen auf C. 1878, p. 151.]

6) Du Traumatisme etc. par Yvert. (Forts.)

NB. Soeben ist erschienen bei Germer Baillière & Co., Paris, 108 Boulevard St. Germain, **Traité prat. et clin. des Blessures du globe de l'oeil** par le Dr. Yvert, précéde d'une introduct. par M. le Dr. Galezowski. 8°. 750 S. 12 fr.

7) Klinische Beobachtungen von Dr. Galezowski.

a. Spasmen der Accommodation durch Nicotinvergiftung.

b. Einseitiges Scotoma centrale aus derselben Ursache. [Beides scheint zweifelhaft.] H.

V. v. Graefe's Archiv XXV, 2. Abth.

1) Ueber amyloide Degeneration der Lider von Prof. Dr. A. v. Hippel.

Verf. beobachtete einen Patienten mit äusserst starker Schwellung der Lider. Rechts stark verlängertes Oberlid, über dem unteren herabhängend, brettartig hart, auf das 3—4fache verdickt, äussere Haut nicht geröthet, verschiebbar, von zahlreich erweiterten Venen durchzogen. Der obere Uebergangstheil ist verstrichen, die Geschwuls reicht bis an den Margo supraorb. heran, nach unten keine deutliche Grenze sichtbar. Wegen Rigidität ist es unmöglich, die Lider umzuschlagen, in tiefer Narcose gelingt es nur unvollständig. An der Innenfläche gewahrt man eine Geschwulst von 18 Mm. Länge, vom freien Lidrand bis in die Uebergangsfalte reichend, fest, wachsartig, stark vascularisirt, von zahlreichen sagokörnerartigen Hervorragungen bedeckt, gelbröthlich, beim Anstechen bluten dieselben; das untere Lid ist in seinen äusseren $^2/_3$ ebenso verdickt und degenerirt bis zum Margo infraorb.; im inneren Drittel nicht wesentlich verändert, lebhaft injicirt, Papillarkörper geschwellt, sammetartiges Aussehen, keine Granulationen am ganzen Unterlide. Die Conjunct. des verdickten Theils des Lides ist blass, wachsgelb, von vielen leicht blutenden Gefässen durchsetzt und zeigt rundliche, etwas prominirende Erhabenheiten. Beim gewaltsamen Auseinanderziehen der Lider schiebt sich vom äusseren Augenwinkel her eine polypenartige, braun-röthliche, gelappte, bei Berührung leicht blutende Geschwulst von mässig fester Consistenz, anscheinend von der Conjunct. des Uebergangstheils ausgehend bis über den äusseren Rand der Cornea; sie ist mit dem Bulbus nicht verwachsen. Augapfel und Conj. bulbi normal.

Links: Das Auge kann spontan nicht mehr geöffnet werden; bei gewaltsamer Hebung des Oberlides beträgt die Lidspalte 5 Mm. Breite. Das untere Lid lässt sich vom Bulbus abbiegen, Conj. tarsi leicht injicirt und geschwellt, in der Uebergangsfalte zahlreiche gelb-graue linsengrosse Einlagerungen in die Conj. von nicht sehr fester Consistenz, etwas prominirend. Bei der Palpation von aussen fühlt man kleine höckrige Unebenheiten. Das obere Lid ist enorm vergrössert und verdickt, seine Länge vom inneren zum äusseren Augenwinkel 40 Mm., seine Breite in der Mitte 25 Mm.; in seiner oberen Hälfte fühlt man durch die Haut derbe höckrige Hervorragungen, die fast bis an den Margo supraorb. heranreichen. Ectropionirung auch nicht in Narcose möglich; sie gelingt erst nach Spaltung der äusseren Commissur. Entartung der Conj. und des Knorpels wie rechts, Kalkeinlagerungen, Conj. sehr brüchig, nicht blutend. Bds. E, S = 1. Diagnose: amyloide Degeneration. — Exstirpation der degenerirten Conj. und des Knorpels rechts mit Erhaltung des Orbicularis und der Haut; 14 Tage später Exstirpation links mit theilweiser Erhaltung des Tarsus. — Salicylverband, primäre Heilung. Pat. konnte die Lider frei öffnen; zwei Recidive wurden exstirpirt, dann war Pat. für immer von seinem Leiden befreit.

Mikroskopische Untersuchung. Schabte man von der Oberfläche der Geschwulst etwas ab, so ergab starke Vergrösserung freie Blutkörper, glänzende Gewebspartikel, zwischen diesen Kalkpartikeln, verschiedenartig geformte Körper, welche auf Jodviolett die charakteristische weinrothe Farbe annehmen, während das umgebende Gewebe blau gefärbt wird. Verf. beobachtete nur an einzelnen Amyloidkörpern Hüllen (Leber). Jodschwefelsäure färbte die Amyloidkörper, theils grün, theils violett, Carmin intensiv roth. Die Meibom'schen Drüsen sind erhalten und anscheinend normal, das Epithel der Conj. (im Gegensatz zu Kyber und Leber, welche Verdickung des Epithels fanden) fast überall

zerstört oder in seinen Formtheilen verändert. Unter dieser Schicht anscheinend normales Bindegewebe mit zahlreichen blutgefüllten Capillaren und freien Blutkörpern, darunter amyloide Faserzüge, doppelt so dick wie normales Bindegewebe, und amyloide Klumpen. Die dazwischen laufenden Capillaren sind amyloid degenerirt, während bei den kleinen Arterien Muscularis und Adventitia, aber nicht die Intima amyloid degenerirt ist. Die Venen sind nicht degenerirt, aber verdickt und von degenerirtem Gewebe bedeckt. Verf. fand ausser Kalkpartikelchen auch Körper, die aus neugebildetem wahren Knochen von verschiedenen Formen mit schön entwickelten Knochenkörperchen und Havers'schen Kanälen bestanden. Eine scharfe Grenze zwischen Conj. und Knorpel war bei stärkster Vergrösserung nicht auffindbar. Im Knorpel fanden sich theils isolirte amyloide Herde, theils degenerirte Bindegewebsbündel, die Arterien waren ohne Ausnahme degenerirt. — Die später entfernten Recidive bestanden aus dicht gedrängt liegenden Zellen, den Lymphkörperchen identisch, spärlichem Bindegewebe, blutgefüllter Capillaren: Granulationsgewebe. — Keine Amyloidreaction mit Ausnahme einer kleinen Stelle. — Verf. hält den Zusammenhang zwischen Conj. granulosa und amyloider Degeneration für wahrscheinlich. Ob die Entartung bereits in den Zellen des Granulationsgewebes begonnen oder ihren Ausgangspunkt in dem zwischen ihnen gelegenen Bindegewebe genommen, liess sich mit Sicherheit nicht entscheiden. Aus der enormen Verdickung von Conj. und Knorpel schliesst Verf., dass es sich nicht um einfache amyloide Entartung, sondern um einen entzündlichen oder nicht entzündlichen Wucherungsprocess gehandelt. Ueber das Wesen der amyloiden Degeneration spricht sich Verf. für die Meinung Rudneff's aus, dass dieselbe nämlich als regressive Metamorphose vorhandener Gewebsbestandtheile aufzufassen sei.

---

2) Ueber den Werth der Gesichtsfeldmessung mit Pigmenten für die Auffassung der Krankheiten des nervösen Sehapparats v. Dr. Treitel.

Verf. bringt hinsichtlich der physiologischen Wahrnehmung von Farben durch centrale und periphere Netzhautpartien Bekanntes: dass nämlich bei gleicher Grösse der Prüfungsobjecte Blau weiter nach der Peripherie als Roth und Grün, Roth weiter als Grün erkannt wird, dass im Gegensatz hierzu im Centrum der Retina bei Abnahme der Beleuchtung Roth und Grün länger als Blau, Roth länger als Grün im richtigen Ton gesehen werden (Aubert, Landolt, Chodin).

Verf. glaubt nun, dass das gelbliche Pigment der Macula den wesentlichen Unterschied in der Farbenempfindung der Macula und der Peripherie verursacht. Nach Maxwell, Max Schultze und Preyer absorbirt das Pigment der Macula namentlich Blau, in geringerem Grade Grün. Aus der Abnahme der Farbenperception in der Peripherie muss man auf die Abnahme des peripheren Sehvermögens schliessen. — Hinsichtlich der Lichtempfindungen unterscheiden wir vier Gruppen: 1) Lichtsinn, 2) Farbensinn, 3) Raumsinn, 4) subjective Lichtempfindungen, d. h. die Fähigkeit, zu unterscheiden, ob eine Lichtempfindung durch äussere Objecte bedingt ist oder nicht. Für Empfindung von Licht und Farben nimmt Verf. denselben Leiter an. Sobald nur die leitenden Elemente krankhaft afficirt sind, wird ein bestimmtes Verhältniss zwischen der Herabsetzung des Raum- und Farbensinnes bestehen müssen. Bei Affectionen der Retina und Choroidea, welche mit oder ohne gleichzeitige Veränderung der Nervenfasern der Netzhaut die Stäbchen und Zapfen tangiren, wird man im Allgemeinen eine gleichmässige Beeinträchtigung des Raum- und Farbensinnes

nicht anzunehmen haben. Obwohl die Farbenfelder bei Erkrankungen der Retina keinen Schluss auf das Verhalten der excentr. S zulassen, so sind sie bei diesen doch von sehr hohem Werth, da sie bei normalem Verhalten eine intakte Erregbarkeit der Stäbchen und Zapfen anzeigen.

Verf. prüft zur Untersuchung der Function vier Meridiane und benutzt als Prüfungsobjecte ausser Weiss die Pigmente Blau, Roth, Grün. — Zunächst beschäftigt sich Verf. mit Atrophia n. opt.; er hat 58 Fälle untersucht und theilt die Atrophien ein in 1) genuine Atr. ohne sichere Ursache (20 Fälle), 2) Atr. nach Neuritis (6 Fälle), 3) Atr. nach Tabes (6 Fälle), 4) Atr. nach Intoxication (9 Fälle), 5) Atr. nach sogenannten Ambl. ohne ophth. Befund [mit Ausschluss von 4] (3 Fälle), 6) intraoculäre Atr. a) nach Retinitis und Chorioretinitis (7 Fälle), b) nach Ret. pigment. (1 Fall), c) nach Glaucom (6 Fälle).

1) Genuine Atr: Verf. fand im Beginn des Leidens Verbreiterung der farbenblinden Zone: so bezeichnet er die zwischen Aussen- und Blaugrenze befindliche Zone.* — In späteren Stadien werden die Farbengrenzen eingeengt und es schwindet die Wahrnehmung für Grün zuerst, dann für Roth, endlich für Blau; letztere Farbe wird nach dem Verschwinden der andern beiden verhältnissmässig noch lange wahrgenommen. Die Veränderungen der Farbengrenzen kommen durchaus nicht in allen Richtungen gleichmässig zu Stande: es stellt sich meist frühzeitig eine Einschränkung der Aussengrenze ein, öfters ein sectorenförm. Defect; im Allgemeinen aber erfolgt die centripetal fortschreitende Herabsetzung der peripheren Empfindung in durchaus unregelmässiger Weise. Ferner findet sich constant eine amblyop. Zone neben den am meisten eingeengten Grenzen des Allgemeingesichtsfeldes. Der atrophische Process etablirt sich im Anfang auffallend häufig bds. in symmetrischen Partien des Schnerven.

Nach T.'s Untersuchungen ist die Erregbarkeit der Netzhaut für Pigmente auf scharfem Grunde relativ am höchsten im hor. Meridian nach innen und innen oben, niedriger dabei in den andern Meridianen. Endlich theilt Verf. 6 Fälle von centr. Scot. bei genuiner Atr. mit, welche alle bei beeinträchtigtem peripheren Sehen eine ambl. Zone neben der Aussengrenze zeigten. (Ein Fall ist hiervon zu den Intoxicationsamblyopien zu rechnen: Pat. rauchte und trank stark, war luetisch inficirt und starb an Dementia paralytica.) Verbreiterung des blinden Flecks hat T. in keinem Fall von genuiner Atr. beobachtet.

2. Atr. nach Neuritis: In 2 Fällen normale Aussengrenzen, fast keine ambl. Zone neben der Aussengrenze, dagegen Amblyopie über den ganzen übrigen Theil des Gesichtskreises in recht erheblichem Grade verbreitet; Sc. sehr herabgesetzt; die anfangs fehlende Farbenwahrnehmung kehrte später wieder, ja in einem Fall wurde Roth fast in normalem Umfang wieder erkannt. Diese Fälle von papill. Atr. unterscheiden sich von denen der genuinen Atr. dadurch, dass bei ihnen die Ambl. sich centrifugal verbreitet und die richtige Functionirung der Nervenfasern bei der Heilung der entzündlichen Papillitis centripetal fortschreitet. Die andern Fälle von neur. Atr. zeigten dasselbe Verhalten der Farbenfelder wie die der genuinen Atr. — Centrales Scotom und Verbreiterung des blinden Flecks fanden sich in keinem Fall.

3. Atr. nach Tabes: 2 Fälle zeigen ein nach unten innen sectorenförmig eingeschränktes Gesichtsfeld, eine schwach ambl. Zone neben dem Rande des Defects und in dem erhaltenen Abschnitt. S exc. sehr wenig herabgesetzt,

---

[1] Ich behalte mir vor, auf diesen sowie auf mehrere andere Punkte der T.'schen Arbeit nach deren vollendetem Erscheinen zurückzukommen. Ref.

Farbenfelder wenig verändert. — Ein andrer Pat. erkennt in einer äusserst excentrisch kleinen Partie der Ret. noch Sn C und alle Farben richtig; in einem 4. Fall wurden bei minimalem Gesichtsfeld alle 3 Farben richtig erkannt. Bei Fall 5 fehlte die temporale Hälfte fast vollkommen, die nasale war normal. — Scot. centr. oder Verbreiterung des blinden Flecks in keinem Fall beobachtet. — Verf. kommt zum Schluss, dass bei Atr. tabet. eine bestimmte beisammen liegende Gruppe der Nervenfasern bei fast intakter Erregbarkeit der übrigen beinahe vollständig zu Grunde gegangen ist. —

Bei allen Formen der progress. Sehnervenatr. tritt die Störung des Farbensinns als constante Erscheinung auf. Verf. glaubt, gestützt auf die von ihm beobachteten Fälle, annehmen zu müssen, dass die Empfindungen des Raum- und Farbensinns durch dieselben Fasern des Sehnerven dem Gehirn zugeführt werden. Eine Alteration der Nervenfasern und des Farbensinns hat schon Statt, sobald die Farben an sich und ihren Nuancen nicht mehr wie unter physiol. Verhältnissen von den centralen und peripheren Theilen der Ret. empfunden werden. Hierbei wendet sich T. gegen Stilling, der bei Beschreibung eines Falles sagt: die Prüfung des Farbensinns konnte nur mit farbigen Gläsern ausgeführt werden. Nach Stilling's Ansicht befinden sich naturgemäss Augenkranke mit so sehr gesunkener S, dass nur noch die grössten Schriftproben erkannt oder gar nur noch Finger gezählt werden, in Bezug auf die Wahrnehmung unter ähnlichen Verhältnissen wie Normalsichtige bei herabgesetzter Beleuchtung. —

Ueber die Intoxicationsamblyopien in Folge von Alkohol und Tabak berichtet T. zunächst Bekanntes: Scot. centr. für Weiss allein oder auch für Farben oder auch nur mit Veränderung des Farbentons bei sonst gut erhaltenen Farben- und Aussengrenzen. Sc schwankt zwischen weiten Grenzen; stets Befallensein beider Augen, häufig in verschiedenem Grade. Die Intoxicationsamblyopien haben das Charakteristische, dass die gesunkene S sich wieder bis zum Normalen heben kann und die Scotome vollständig verschwinden; die klinische Behandlung besteht in Entziehung des Alkohols und Tabaks, Dunkelkur, guter Nahrung und Strychnininjectionen. Ophth. normal, wenigstens negativer Befund, später die temporale Hälfte der Papille blass, lamina cribrosa daselbst sichtbar. —

T. unterscheidet zwei Gruppen von Intoxicationsamblyopien hinsichtlich ihres Prognose. Die eine ist durch einen gutartigen Verlauf charakterisirt, bei der andern tritt zwar Verbesserung von S ein, aber nur langsam und in geringem Grade (bis höchstens $^{20}/_{100}$). Die mehr oder weniger günstige Prognose hängt ab vom Verhalten; 1. der Farbenfelder uud Aussengrenzen, 2. des Scotoms, 3. des ophth. Befunds, 4. der centralen S. — Verf. macht darauf aufmerk am, dass es sich in manchen Fällen, wie auch er beobachtet, — namentlich mit grauer undurchsichtiger Papille — um Complication von Intoxicationsamb mit genuiner Atr. handelt. „Die Annahme eines Zusammenhangs zwischen Tabes und Intoxicationsamblyopie ist nicht von der Hand zu weisen, da nach den Angaben verschiedener Autoren die Nicotinvergiftung eine directe Veranlassung für die Entstehung der Hinterstrangsclerose abgeben kann."

Die Beobachtungen Hirschberg's bestätigt T. dahin, dass er nie einen Fall von chronischer Intox.-Ambl. in Amaurose hat übergehen sehen, hält aber den Satz desselben Autors, dass die scotomatösen Amblyopien entweder heilen oder stationär bleiben, ohne sich im Anfang centrifugal auszubreiten, nicht für ganz allgemein gilttig, sowie er andrerseits glaubt, dass Hirschberg zu weit geht, wenn er [was er eben nicht gethan] die zwischen Fixirpunkt und blinden Fleck befindlichen ovalen Scotome für Roth als ein charakteristisches und gog.

die Alkoholambl. differential-diagnostisches Kennzeichen der Nicotinambl. ansieht. — Als den Herd primärer Erkrankung sieht Verf. bei Intoxicationsamblyopie den Sehnerven sowie als wirkendes Moment der Intoxication eine Herabsetzung allgemeiner Ernährung desselben an. T. tritt endlich Schön's und Horner's [schon von H. widerlegten] Annahmen entgegen, die sich nur auf vollkommen gutartige Fälle beziehen — dass nämlich das centrale Scotom nur eine Ermüdungserscheinung sei: denn die Form des Scotoms ist bei vielen Kranken innerhalb kurzer Zeiträume in hohem Grade constant und die functionellen Störungen des Scotoms werden mit Fortschritt der Krankheit intensiver. —

T. gibt schliesslich einige Krankengeschichten von Amblyopien ohne Befund, die Folge von Hysterie, Anaesthesia retinae, Anopsia, von Magenblutung waren. Die centrale und periphere Function des nervösen Sehapparats war in allen diesen Fällen eine so verschiedene, dass sich ein allgemeines Verhalten der Gesichts- und Farbenfelder für diese oder jene Gattung der Ambl. ohne Befund nicht geben lässt. M. Pufahl in Paris.

(Fortsetzung folgt.)

Referate und Auszüge.

Untersuchungen und Beobachtungen über Hysterie von Dr. M. Rosenthal in Wien. (Wiener med. Presse 1879 u. Separatabdruck.)

Die achromatoptische Amblyopie Hysterischer.[1]

Die bereits von Pomme[2] im vorigen Jahrhundert, und in der ersten Hälfte des gegenwärtigen von Allégre[3], Landouzy[4] und Hocken[5] erwähnte Amaurose der Hysterischen wurde (1859) von Briquet[6] als allgemeiner oder nur partieller Defect des Sehvermögens beschrieben; und die begleitende mangelhafte, oder auch ganz fehlende Farbenperception von Galezowski als Dyschromatopsie und Achromatopsie bezeichnet. In den letzteren Jahren haben Charcot[7] und Landolt[8] die hysterische Amblyopie näher gewürdigt. Die bei der functionellen Prüfung solcher Augen gewonnenen Befunde von Einengung des Gesichtsfeldes und der Farbenempfindung sind für die Charakteristik dieser räthselhaften Sehstörungen um so willkommener, als die Leuchte des Ophthalmoskopes gerade hier versagt.

Nach Landolt ist im Normalzustande das Gesichtsfeld für Blau am grössten, hierauf kommt Gelb, dann Orange, Roth, Grün, zuletzt Violett. Die zwei letzten Farben werden nur von den centralsten Netzhautstellen wahrgenommen. Bei der hysterischen Amblyopie tritt concentrische Einengung dieser verschiedenen Farbenkreise auf, und zwar von den innersten nach den periphersten Farben hin. Schliesslich bleibt nur noch Blau übrig; bei manchen Kranken wird Blau durch Roth ersetzt. Diese Einengung der Farbenkreise ist am Auge der anästhetischen Seite stärker ausgesprochen, als an demjenigen der gesunden Körperhälfte. Bei schweren Formen von Amblyopie ist jegliche Farbenperception erloschen. Auf die Einwirkung von Burcq'schen Metallplatten

---

[1] Wir haben uns der modernen Phase der hysterischsn Amblyopie gegenüber — skeptisch verhalten; sind aber um so mehr geneigt, eine ausführliche Arbeit über diesen Gegenstand unseren Lesern — wortgetreu vorzuführen. D. Red.

[2] Journ. de méd. chir. et pharm. 1771. [3] Sur l'hystérie et l'épilepsie. 1833. [4] Traité de l'hystérie, p. 120. [5] Journ. v. Schmidt, 1844. [6] Traité de l'hystérie, p. 293. 1859. [7] Progrès méd. No. 51, 1878. [8] Leçons sur le diagnostic des maladies des yeux p. 155.

(an der betreffenden Schläfe) kehrt die Farbenempfindung von Blau successiv bis Violett zurück, um bei Entfernung der Metallplatte allmählich wieder in Achromatopsie überzugehen.

Meine diesbezüglichen Beobachtungen an Hysterischen lieferten nachfolgende Ergebnisse. In allen von mir untersuchten Fällen von hysterischer Amblyopie war temporale Hemiopie (Hemianopsie nach Hirschberg) vorhanden, welche sich durch die Prüfung des Gesichtsfeldes, oder auch (wie in der dritten Beobachtung) durch die eigentliche Kopfneigung, bei ganz naher Betrachtung der Objecte von der Nasenseite her verrieth. Der Defect der äusseren Gesichtsfeldhälfte war an der anästhetischen Seite ungleich intensiver, als an der gesunden Seite. Am stärker hemiopischen Auge war bei den schlimmsten Formen nur noch Bewegung der Hand wahrzunehmen; die Pupillenreaction war eine träge, die Farbenperception ganz erloschen. Bei minder schweren Formen war die nach bekannten Regeln ermittelte Sehschärfe auf die Hälfte bis ein Drittel herabgesetzt, und war mehr oder weniger umfängliche Farbenblindheit nachzuweisen. (Forts. folgt.)

Vermischtes.

1) Der Nestor der deutschen Augenärzte, Dr. Josef Piringer, ist vor wenigen Tagen nach einer 55jährigen ärztlichen Thätigkeit im Alter von 80 Jahren in Graz gestorben. Nach absolvirten medicinischen Studien an der Wiener Universität wendete er sich im Jahre 1824 der Okulistik zu, wurde zuerst Assistent bei Jäger und im Jahre 1825 klinischer Assistent bei Prof. Rosas in Wien. Im Jahre 1828 wurde Piringer zum Professor extraordinarius der Augenheilkunde an der medicinisch-chirurgischen Lehrkanzel in Graz designirt, wohin er auch im October 1828 übersiedelte. (Wien. med. Presse, 2. Nov. 1879.) 1841 erschien von ihm „Die Blenorrhoe am Menschenauge", eine von dem deutschen ärztlichen Verein in Petersburg gekrönte Preisschrift. Hierin wurden zum ersten Male exact die Bedingungen studirt, unter denen Eiter, von einer Bindehaut in eine andere übertragen, Blenorrhoe hervorruft.

2) Dr. Joy Jeffries wünscht, dass p. 277 gelesen werde: „16 nicht normalsichtig" statt „16 farbenschwach".

Bibliographie.

1) Zeitschrift f. klin. Medicin von Prof. F. Th. Frerichs u. Prof. E. Leyden. I, 1. 1879. Berlin. Einleitung von Frerichs: „Aus dem alten Stamm unserer Wissenschaft haben sich im Laufe der Jahre soviele Zweige und Ausläufer entwickelt, welche ein mehr oder minder eigenartiges Leben führen. — — Und dennoch sind sie alle für die Dauer nur lebens- und entwickelungsfähig in enger Verbindung mit ihm, während er selbst ihrer nicht entbehren kann, von ihnen neuen Saft und frische Kraft erhalten muss."

*2) Die Prüfung des Farbensinns. Vortrag von Prof. L. Mauthner. Wiesbaden 1879, Bergemann.

*3) Compendium der normalen und pathologischen Histologie des Auges von Dr. Adolf Alt. Wiesbaden 1879, Bergemann.

4) Optotypi von Snellen. 6. Aufl. 1879.

5) Clinique ophth. de l'Hospice des 15 × 20 par le Dr. Fieuzal. Eine Analyse dieses Werkes (von L. de Wecker) findet sich in den Annal. d'Oc. März-April 1879.

6) Die Augen der Frauen von Dr. Hermann Cohn, Prof. in Breslau (populär). Breslau 1879, Morgenstern.

7) Jahrb. d. prakt. Med. v. Dr. P. Börner 1879. Enthält einen Jahresbericht der Augenheilkunde aus der Feder unseres Collegen, des Herrn Docenten Dr. Horstmann.

8) Jahresbericht f. 1878 von Virchow-Hirsch. Augenheilkunde, bearbeitet von Prof. Schmidt-Rimpler.

9—13) Mittheilungen aus der thierärztlichen Praxis im Preuss. Staate v. Dr. Roloff u. Dr. W. Schütz. Berlin 1879.

Augenkrankheiten p. 92—96.

Koll beobachtete die Augenseuche der Rinder: Thränen, Röthung und Schwellung der Lider und Bindehaut, Bläschen auf der Cornea, die nach einigen Tagen platzten und ein oberflächliches Geschwür hinterliessen, das mitunter ohne Trübung heilte. In einem Falle ging die Krankheit von einem angekauften Thiere auf sämmtliche Stallgenossen über.

Fistel der Cornea — (bläulicher Fleck mit centraler Oeffnung, durch die man mit einer Sonde in die Vorderkammer gelangen konnte) — bei einem Pferde, binnen 14 Tagen unter Atropineinträufelung geheilt (Emmel).

Nach heftiger Schädelcontusion hatte sich bei einem Pferde binnen 48 St. Erblindung durch doppelseitigen grauen Staar entwickelt (Spierling).

Schwanefeld beobachtete Erblindung durch doppelseitigen grauen Staar bei einem dreimonatlichen Schweine.

David beobachtete Iritis (ähnlich der periodischen Augenentzündung der Pferde) auch bei Ochsen und Kühen. Ausgang a) Heilung unter Atropin; b) in anderen Fällen Blindheit unter Staarbildung.

14) Nervenfasern und Ganglienzellen der Säugethierretina von George Thin, M. D. (mit Tafel). Journ. of anat. & phys. Jan. 1879. In „Methylated alkohol" 1 Th. und Wasser 2—3 Thln. wird ein Schafsauge eingelegt für 36—48 Stunden, dann geöffnet und die Retina, resp. die mit Nadeln isolirten Elemente derselben, in Glycerin untersucht. Es kann nach der Härtung die Retina erst in Wasser, dann über Nacht in Färbeflüssigkeit (Anilinblau, allein oder nachher noch Eosin) gelegt, dann noch einmal in Alkohol, in Zimmtöl gelegt und in Damarfirniss aufbewahrt werden. Im Schafsauge sind sehr viele Nervenfasern ausnehmend fein. Mitunter sind die Varicositäten nicht mitgefärbt, sondern nur die durchtretenden Axencylinder. Alle Ganglienzellen besitzen Fortsätze. Zellen und Fortsätze sind von einer Bindegewebsscheide umgeben, die Fortsätze werden zum Theil in einiger Entfernung von der Zelle varicös.

15) A. A. Michelson (Proc. of. Am. Ass. for the Adv. of Sciences St. Louis Meet. Aug. 1878, p. 71 und Beibl. d. Physik 1879, No. 7) hat nach Faucoult's Principien die Geschwindigkeit des Lichts gemessen und im Mittel von zehn Bestimmungen = 185500 englischen Meilen gefunden. (Cornu = 185600.)

16) Die Fehler der durch bicylindrische Linsen erzeugten Bilder von Dr. H. Krüss. Verhdlgn. d. naturw. V. zu Hamburg. 1879. Die Beängstigung der Fachgenossen dürfte durch das nachfolgende Schreiben des Autors an den Herausgeber erheblich gemindert werden: „Ich bemerke noch, dass der darin dargelegte Fehler solcher Combinationen sich bei Anwendung cylindrischer Brillen nicht bemerkbar macht, da in meinem Beispiel das Verhältniss von Oeffnung des Lichtbüschels zu Brennweite = 1 : 2,5, während bei den Brillen dieses Verhältniss selbst bei No. 2 ca. 1 : 10 ist; in diesem Falle sind die Fehler, welche mit dem Cubus der Oeffnung gehen, natürlich sehr gering."

17) Cusco hat einen dioptrischen Apparat construirt, bestehend aus einer

mit Flüssigkeit gefüllten Linse, deren eine convexe Wand fest, die andere nachgiebig ist, um die Accommodation etc. zu studiren. p. 181 Ann. d'Oc. Bd. 81. Heuristischer Werth Null, pädagogischer unbedeutend.

18) Ueber Irisbewegung von Ackwyd[1], F. J. C.. Journ. of physiol. Jan. 1879. Schliesse ein Auge, den Rücken gegen das Fenster, und bringe einen polirten Stecknadelknopf sehr nahe an das andere, so dass der Lichtreflex von der convexen Oberfläche hineingelangt. Man sieht ein rundes Lichtfeld etc. Man beschatte das Licht für das beobachtende Auge und lasse es dann wieder hineinfallen. Das Lichtfeld zieht sich zusammen, erweitert sich wieder, oscillirt etc. — Beobachte den Stecknadelknopf mit dem rechten, das linke geschlossen, für einige Secunden. Oeffne das linke und die Iris des rechten contrahirt sich. Als zweite oder Transmissionsmethode (gegenüber der ersten oder oder Reflexionsmethode) bezeichnet es Verf., wenn er die Versuche mit einem Löchelein in Zinnfolie wiederholt, und als Refractionsmethode, wenn er untersucht, in welcher Entfernung die (astigmatischen) Strahlen einer Gasflamme kürzer werden.

*19) Ueber die Muskelgeräusche des Auges von Hering. Wiener Berichte, Febr. 1879.

20) Farbenblindheit v. Georg A. Berry M. R. Edinb. m. J., Oct. 1879.

21) Colourblindness von Prof. H. R. Swanzy, F. R. C. S. J. zu Dublin. British med. Journ., d. 4. Oct. 1879. Unter 90 weibl. Individuen 0, unter 1230 männl. 82 oder 6,6 $^0/_0$ farbenblind.

22) In einem Artikel der Upsala Laekareförenings Förhandlingar (1879, p. 537—599) erhebt Herr Prof. F. Holmgren Einspruch gegen Herrn Prof. Cohn's Identificirung der Roth- und der Grünblindheit [in welcher Frage auch wir immer die von Herrn Prof. Holmgren vertretene Anschauung für die richtigere gehalten haben] und gegen andere Anschauungen und Prioritätsansprüche des Herrn Prof. H. Cohn.

23) Ueber Nomenclatur und Theorie der sogenannten Farbenblindheit, sowie über pseudochromatische Proben von Prof. Mauthner. (Sitzung der K. K. Gesellsch. d. Aerzte zu Wien 31. Octbr. 1879. Wien. med. Presse 1879, No. 46.) Die Nomenclatur der Farbenblindheit fusst gegenwärtig weniger auf den objectiven Thatsachen, als auf den zu Grunde gelegten Theorien. So spricht man z. B. einerseits von einer getrennten Roth- und Grünblindheit, so unterscheidet man eine Roth-Blaugrün- von einer Grün-Purpur-Blindheit, so stellt man andererseits eine Roth-Grünblindheit auf. Wenn man aber schon die Farbenblindheit nach denjenigen Farben eintheilen wollte, welche mit reinem Weiss oder Grau verwechselt werden, dann müsste man alle die genannten Bezeichnungsweisen fallen und könnte, auf die Thatsachen Rücksicht nehmend, nur eine Purpur-Blaugrün-Blindheit gelten lassen.

Der Vortragende setzt dann auseinander, wie eine Nomenclatur herzustellen wäre, welche keiner Theorie präjudicirt, dadurch nämlich, dass man nicht von den Farbenempfindungen ausgeht, welche der sogenannte Farbenblinde nicht hat, sondern vielmehr von jenen, die er besitzt. Der nach Qualität normale Farbensinn ist charakterisirt durch den Ausdruck Polychromatopie, indem ein farbentüchtiges Auge im Sonnenspectrum viele Farben sieht. Die bisher sicher erkannten qualitativen Störungen des Farbensinns sind:

1) Achromatopie: Das Spectrum erscheint farblos.

2) Dichromatopie: Das Spectrum erscheint zweifarbig.

---

[1] Verf. hält seit Jahrhunderten, oder seit Jahrzehnten bekannte Experimente für vollkommen neu. H.

Die Dichromatopie selbst scheidet sich in: a) Xanthokyanopie. Das Spectrum ist gelb und blau. b) Erythrochloropie. Das Spectrum ist grün und roth.

Der nach Quantität normale Farbensinn wird als Euchromatopie bezeichnet, dessen quantitative Störungen als Dyschromatopie. Sowie das poly-, als das dichromatische Auge kann eu- und dyschromatopisch sein.

Mauthner bespricht fernerhin die einzelnen Farbentheorien und kommt zu dem Schlusse, dass durch eine Modification der Hering'schen Theorie der Farbenblindheit Genüge geleistet werden könnte.

Als das einfachste Mittel zur Erkenntniss der Farbenblindheit erklärt der Vortragende pseudoisochromatische Pulverproben und legt eine zu diesem Zwecke zusammengestellte Sammlung vor. Dieselbe enthält in 34 homöopathischen Fläschchen theils gleichfarbige, theils ungleichfarbige Pulver, letztere so gewählt, dass sie theils die Verwechslungsfarben des Xanthokyanops, theils jene des Erythrochlorops, theils solche Farben enthalten, die auch der Dichromatope nicht verwechselt.

Endlich wird auf die grossen Vortheile hingewiesen, welche den Farbenblinden durch Uebung und Belehrung bei der Anwendung farbiger Gläser im kaufmännischen und gewerblichen Berufe erwachsen könnten.

24) Eine „neue" Art von Nachbildern (ocular spectrum) von John Aitken (Journ. of anat. and phys. April 1879). „Bewegungsspectrum". Blicken wir zuerst auf einen bewegten Körper und dann auf einen ruhenden, so scheint der letztere in Bewegung zu sein und seine Scheinbewegung ist entgegengesetzt der des wirklich bewegten. Man blicke erst auf einen rasch bewegten Strom, dann auf eine Sandbank. Oder auf eine Scheibe mit weissen Sectoren in mässig schneller Rotation und dann auf eine ruhende.

25) Ueber Incongruenz der Netzhäute von Prof. Mauthner in Wien. Separatabdruck aus Dr. Wittelshöfer's „Wiener med. Wochenschrift" 1879, No. 11 u. 12. „Aus der Thatsache, dass die Winkel γ zwischen Gesichtslinie und Hornhautmittenachse an den beiden Augen desselben Individuums fast immer etwas ungleich sind,[1] folgt, dass fast alle richtig stehenden Augen einen scheinbaren Strabismus darbieten. Wird die Differenz der Winkel hinlänglich gross, erreicht sie drei Grade (ist γ r. 6 l. 3^0), was einer linearen Ablenkung von etwa $^2/_3$ Mm. entspricht, dann vermag ein geübtes Auge diese Ablenkung ohne Zuhilfenahme feinerer Hilfsmittel direct wahrzunehmen. Je nachdem man das Auge mit dem grösseren oder das mit dem kleineren Winkel γ für das richtig stehende ansieht, wird das zweite Auge zu convergiren oder zu divergiren scheinen. Sind die Winkel γ beide positiv, d. h. weicht in beiden Augen die Hornhautmittenlinie nach aussen von der Blicklinie ab, dann dürfte immer das Auge mit dem kleineren Winkel γ für das richtig stehende und demnach das andere für divergirend gehalten werden. Die grösste Differenz der Winkel γ, die ich zu messen Gelegenheit hatte, betrug 8^0. Der Fall betraf einen zehnjährigen Knaben mit Myopie $^1/_4$ und Sehschärfe $^1/_7$ (bei Correction mit — $^1/_{3\cdot5}$) des rechten Auges, mit Myopie $^1/_{4\cdot5}$ und Sehschärfe $^1/_4$ (bei Correction durch — $^1/_4$) des linken Auges. Der Knabe schien mit dem linken Auge deutlich nach innen zu schielen, doch konnte man sich leicht überzeugen, dass, wenn man bald das eine, bald das andere Auge während der Fixation eines in der Medianlinie der Blickebene gelegenen Objectes verdeckte, das zweite Auge stets die unveränderte Stellung beibehielt, also beiderseits mit der Fovea centralis fixirt wurde, demnach nur scheinbarer Strabismus bestand.

[1] Näheres über Winkel α und γ in: Mauthner, Optische Fehler, p. 589—656.

Diese Incongruenz der Netzhäute, welche ihren Ausdruck darin findet, dass die Fovea centralis in den beiden Augen Eines Individuums in der Regel ungleich weit vom hinteren Augenpol absteht, erregt noch darum ein besonderes Interesse, weil die Auffindung der Ungleichheit der beiden Winkel γ uns die Erklärung giebt für Das, was Johannes Müller vor mehr als einem halben Jahrhunderte als Strabismus incongruus beschrieben hat, und weil andererseits ein viel umstrittener Fall v. Graefe's sehr von seiner Merkwürdigkeit verliert und sich ungezwungen in das Kapitel des physiologischen Strabismus incongruus einreihen lässt.“ [v. Graefe war der Ansicht, dass wenn bei parallelen Gesichtslinien die Symmetrieachsen der beiden Hornhäute relativ stark divergiren, ein scheinbares Schielen entsteht, was uns unbedingt richtig zu sein scheint.]

26) Herr Laborde theilt (in der Société de Biologie, Paris, d. 10. Juli 1879) ein Verfahren mit, um den dritten Hirnnerv in der Schädelhöhle bei Thieren ohne Hirnverletzung zu durchschneiden. Der Stützpunkt ist der Unterkieferwinkel, leicht zu fühlen beim Kaninchen und beim Hunde. Man stösst das scharfe Instrument hinter dem Condylus des Unterkiefers ein, stösst es gerade von unten nach oben und gelangt so auf die Sella turcica und kann leicht den Oculomotorius durchschneiden, ohne das Gehirn zu verletzen. Progrès méd. 1879, p. 586.

27) Physiol. der ansa Vieussenii[1] von François Franck. (Société de Biol., den 10. Juli 1879, Progrès méd. 1879, p. 585.) An einem curarisirten Thier unterbindet man den vorderen Ast der an. Vieuss. Es erfolgt eine doppelseitige vorübergehende, also reflectorische Pupillendilatation. Schneidet man dagegen den vorderen Ast in seiner Mitte durch, so bewirkt Reizung des peripheren Endes Mydriasis derselben Seite, die der centralen Mydriasis beider Seiten. Im hinteren Zweige des ann. giebt es keine pupillenerweiternden Fasern.

28) Physiologie und Pathologie des Sympathicus von Eulenburg und Guttmann. (The journ. of ment. science XXIV. Forts. v. p. 113, Centralbl. 1879.) Lähmung des Halssympathicus ist häufiger als Reizung. Pupillenverengung ist bei Halsgeschwülsten beobachtet und nach Beseitigung der letzteren geheilt. Auch abwechselnd Myosis und Mydriasis bei tiefem Halsabscess. Nach Schussverletzung des rechten Sympathicus Myosis, Ptosis, Myopia o. d. Bei Verletzung des Halsmuskels ist mitunter Myosis, selten Mydriasis gefunden worden. Myosis kommt auch vor bei Sclerosis der Medulla oblong., des Halsmarkes, bei der Tabes cervic. (Remak), in manchen Fällen der progressiven Muskelatrophie. Bei traumatischer Paralyse des Plexus brach. besteht gewöhnlich auch Paralyse des Halssympathicus. Die Hemicrania ist entweder eine sympathico-tonica oder angio-paralytica. Bei der ersteren Form ist Amylnitrit rationell, bei der letzteren Coffein, Chinin, Ergotin, der constante Strom bei beiden. Der Abschnitt über Morbus Basedowii bietet dem Ophthalmologen viel des Interessanten. (Schluss folgt.)

[1] Doppelter Verbindungsstrang zwischen dem mittleren und unteren Halsganglion des Sympathicus.

Um Einsendung von Separatabdrücken wird gebeten.

Einsendungen für die Redaction sind zu richten an Dr. Hirschberg, Berlin, NW., 36 Karlstr.

Verlag von Veit & Comp. in Leipzig. — Druck von Metzger & Wittig in Leipzig.

Centralblatt
für praktische
AUGENHEILKUNDE.

Herausgegeben von

Dr. J. Hirschberg,

Privatdocent der Augenheilkunde an der Universität Berlin.

Monatlich eine Nummer. Preis des Jahrganges 10 Mark. Zu beziehen durch alle Buchhandlungen und Postanstalten.

December. Dritter Jahrgang. 1879.

I. Ein Fall von Lyssa humana nach Verletzung des unteren Augenlides.

Von Dr. A. Nieden in Bochum.

Im Anfang v. J. consultirte mich eines Tages ein anämisch aussehendes Bürschchen H., Lehrling bei einem hiesigen Goldarbeiter, wegen einer kleinen Wunde am unteren Lide des Auges, die ihm am Tage vorher, angeblich durch Kratzen von der Pfote eines Hundes, beigebracht sein sollte. Nähere Angaben wurden nicht gemacht, und negirte Patient mit Bestimmtheit jede nähere Kenntniss etc. des betreffenden Hundes. Die Aengstlichkeit indess, mit der diese Behauptung ausgesprochen wurde, zugleich mit einer gewissen Aufregung, die sich im Ausdruck und der Handlungsweise des Patienten aussprach, machte mich stutzig. Indess liess sich weiter nichts eruiren.

Patient war 16 Jahre alt, hatte, wie gewöhnlich, dem Haushunde, einer Art grossem Spitz, der frei in Haus und Hof herumlief, das Essen vorgesetzt und war bei dieser Gelegenheit von dem Hunde verletzt worden. Die Wunde befand sich an dem Canthus extern. des unteren linken Augenlides, hatte die Grösse und Form eines dicken Getreidekornes, war nur ganz oberflächlich in der oberen Epidermisschicht gelagert und mit einer Kruste eingetrockneten Serums bedeckt. Entzündungsröthe in der Umgebung war durchaus nicht zu entdecken, nur bestand eine gewisse Schmerzhaftigkeit bei der Berührung derselben. Sie machte indess nicht den Eindruck, als ob sie durch die scharfe, tiefer einschneidende Kralle der Pfote, sondern etwa durch den oberflächlich streifenden Eckzahn des Hundes entstanden sei. Patient, daraufhin interpellirt, leugnete unter sichtlicher Erregung auch nicht, dass seine anamnestische Angabe eine falsche, und meine Ansicht die richtige sei. Bei der langen Dauer der Verletzung, über 24 Stunden, bei der Geringfügigkeit der Wunde, der Abschilferung der oberen Epidermisschichten und dem gänzlichen Mangel eines anamnestischen Anhaltes über das Vorhandensein von Wuthseuche bei dem Hunde, sah ich mich nicht veranlasst, eine tiefere Cauterisation der vertrockneten Wunde auszuführen. Ich drückte leicht den angefeuchteten Lapisstift in die der Decke entblösste Wunde ein und verordnete ein Collyrium plumbi. Patient stellte sich mir weiter nicht vor, bis ich nach sieben Tagen zufällig im Ordinationszimmer des hiesigen Elisabeth-Krankenhauses, in dem ich eine Augenstation zu verwalten habe, von Herrn Collegen Dr. Schmidt die Frage aussprechen hörte, ob das Gargarisma für den jüngst aufgenommenen H. schon angekommen sei. Das Hören dieses Namens rief mir die Beobachtung der letzten Woche in's Gedächtniss, und liess mich plötzlich bei Erwähnung des Gargarisma's die anamnestischen Daten des Hundebisses in anderem Lichte erscheinen. Ich hörte, der Kranke leide an einer schmerzhaften Halsentzündung, die er angeblich nach einer heftigen Erkältung davongetragen haben wollte, und die ihm zuerst am Morgen desselben Tages das Schlucken des Kaffee's unmöglich gemacht hätten. Auf Grund dessen hatte der Principal die Aufnahme in's Krankenhaus nachgesucht, ohne ahnungslos irgend welche weitere Mittheilung zu machen. Meine Befürchtung stieg nach solchen Angaben und ich bat den Collegen, nochmals mit ihm den Patienten besuchen zu dürfen. Wir traten in's Krankenzimmer ein und in demselben Augenblicke, wo der Patient meiner ansichtig wurde, überzog der Ausdruck höchsten Angstgefühls seine Züge, er wehrte mit der Hand ab, griff an seine Kehle, während die Gesichtsmuskeln sich krampfhaft contrahirten und stiess in kurzen, abgebrochenen Sylben die Worte heraus: „Der Hund war nicht toll.“ Gleich darauf folgte ein heftiger hydrophobischer Anfall, die Augen sind weit aufgerissen, die Nasenlöcher weit, die Mundwinkel nach unten gezogen, so dass die krampfhaft auf einander stossenden Zahnreihen bemerkbar wurden und schaumiges Sputum

in der Mundspalte erscheint, die Schultern in die Höhe gezogen sitzt der Patient in seinem Bette, scheinbar mit schwerer Athemnoth kämpfend und stöhnende Schmerzäusserung ausstossend. Nach 1—2 Minuten lässt der Krampf nach, der Kranke sinkt ermattet in die Kissen zurück, um gleich darauf von einem neuen Anfall in die Höhe gerissen zu werden.

Bis dahin hatte Patient im Krankenhanse noch nichts von dem stattgehabten Hundebiss geäussert, von der inneren Furcht gepeinigt, es möchte seine Ahnung wahr sein. In dem Augenblicke, wo er mich erblickte und erkannte, kam ihm wahrscheinlich zum Bewusstsein, dass er mir den Sachverhalt gestanden hatte und ich zur Constatirung seines wirklichen Leidens miterschienen sei, trotzdem uns auch jetzt noch nicht bekannt war, dass wirklich der betreffende Hund einige Tage später wegen von Sachkundigen constatirter Tollwuth getödtet worden war.

In kurzen Zwischenräumen folgte ein Anfall dem anderen, und überzeugte uns, dass wir es mit einem Fall von Lyssa zu thun hatten. Mit der ängstlichsten Stimme bat der Kleine um Wasser, um es in demselben Augenblicke wieder ungestüm zurückzustossen, um dann von Neuem nach Luft und Wasser zu schreien.

Die Wunde selbst war nur mit einem leichten Schorfe noch bedeckt, scheinbar zugeheilt, die Ränder waren ein wenig infiltrirt und auf Druck etwas schmerzhaft. Patient gestand am folgenden Tage, nachdem er mich consultirt, in seiner Unruhe und Herzensangst noch einen anderen Collegen aufgesucht zu haben, von dem er mit Acet. monochlor. acet. touchirt worden war. Weitere Verletzungen waren durchaus nicht am Körper nachzuweisen. Die an und für sich zarte und anämische Constitution des Patienten vermochte die rasche Aufeinanderfolge der einzelnen Krampfanfälle, die schon bei dem Aussprechen des Wortes „Wasser“ hervorgerufen wurden, nicht lange zu widerstehen. Der Verlauf des Processes war der bekannte.

Bei dem Versuche zu ophthalmoskopiren wurden durch die Beleuchtung des inneren Auges und den Wechsel des Lichtreflexes auf der Retina die Zuckungen des Körpers so heftige, dass kein Bild zu erlangen möglich war. Die Pupillen waren im Anfalle erweitert, das Auge schaute starr auf einen Punkt. Die Temperatur war nicht wesentlich erhöht, während der Puls fadenförmig und sehr schnell war. — Medicamentöse Behandlung mit Morphium-Injectionen hatten gar keinen Erfolg, ebensowenig konnte Chloroform Linderung verschaffen; letzteres erregte nur vielmehr beim Patienten durch den Anblick der Flüssigkeit die Heftigkeit der Krampfanfälle. Curare war nicht zur Hand; glücklicher Weise endete schon nach 2 × 24 Stunden der Tod die qualvollen Leiden des Patienten. — Die Section war nicht gestattet.

Nicht allein die Geringfügigkeit der Verletzung, nach der man kaum hätte vermuthen können, dass die Resorption des Infectionsstoffes möglich

gewesen wäre, sondern eben die Lage dieser kleinen Wunde am unteren Augenlide macht uns den Fall interessant, indem er wieder beweist, dass die Beobachtung dés alten Baronio [1] von der grossen Infectionstendenz gerade der Gesichtswunden von tollen Hunden Gebissener noch zu Rechte besteht, wenn auch die jüngste Mittheilung von Drosnes [2] über 90 % Mortalität bei derartigen Wunden gegenüber den sonstigen Procentsätzen von 5 % [3]—47 % [4] Zweifel ihrer Richtigkeit erregen muss. Bei unserem Falle war an demselben Tage von dem gleichen Hunde eine Dame in den Unterschenkel gebissen worden, die, trotz langdauernder Aufregung, bis heute noch von Infection verschont geblieben ist. — Dass die zarte lymphatische Constitution unseres Patienten mit zu dem ungemein raschen Ausbruch der Krankheit, in 8 Tagen, beigetragen hat, möchte zweifellos anzunehmen sein.

II. Ein Beitrag zur Statistik der Farbenblindheit.

Von Dr. **Carl** in Frankfurt a./M.

Die Untersuchung von 2504 im Alter von 9—20 Jahren befindlichen Schülern in Frankfurt a./M. in Bezug auf Farbenblindheit, deren Einzelheiten im Jahresberichte des dortigen ärztlichen Vereins für 1879 erscheinen werden, hat Folgendes ergeben:

	Schülerzahl überhaupt	hiervon waren farbenblind	Procent
Volksschulen . . .	1000	35	3,5
Höhere Schulen . .	1504	26	1,7
Zusammen	2504	61	= 2,4 %.

Ich habe mich der Holmgren'schen Methode bedient und mir die Mühe genommen, jedes Individuum beiden Proben zu unterziehen. Holmgren selbst erachtet die Ausführung seiner II. Probe nur dann für nothwendig, wenn es sich darum handle, die Art und den Grad der Farbenblindheit zu bestimmen. Ein Vorkommniss bestärkte mich indessen bei meinem Plane, stets beide Proben auszuführen, auch weiterhin zu verharren. Es hatten nämlich zwei Knaben bei der ersten Prüfung in beiden Proben Fehler begangen, wie sie für die gewöhnliche Art der Farbenblindheit charakteristisch sind. Als dann bei der Specialuntersuchung die Holm-

[1] G. Baronio, Richerche critiche sui varii methodi di cura par le masicature dei cani arrabiati.

[2] Fall von Lyssa humana von Drosnes (Wratschebnija Wedomosti 1879, No. 372).

[3] Hunter, Fothergill, Billroth etc.

[4] Bollinger, Bouley, Oppolzer etc.

GREN'sche Aufgabe mit ihnen wiederholt wurde, fiel bei mehrmaligen Versuchen die Probe I stets correct aus und nur II blieb nach wie vor falsch (zum Rosa: Blau und Violett).

Die COHN'sche Modification des HOLMGREN'schen Verfahrens (Probe II allein) kann ich durchaus nicht befürworten nach dem, was ich gesehen. Es fanden sich drei Schüler, welche sämmtlich bei Probe I graue Bündel ausgesucht hatten, Probe II hingegen fehlerlos bestanden. STILLING wurde nicht gelesen.

Alle Diejenigen, welche bei der ersten Prüfung Verdacht auf defecten Farbensinn erregt hatten, wurden später nochmals nach HOLMGREN und sodann mit den STILLING'schen Tafeln geprüft. Ich benutzte die Tafeln zur Bestimmung der Rothgrünblindheit (Neue Folge, 1. Liefg. Cassel 1878) und die in demselben Jahre erschienenen Tafeln zur Bestimmung der Blaugelbblindheit. Die neuesten zur Ermittelung des herabgesetzten Farbensinnes konnten nicht mehr erprobt werden, da die Untersuchung bereits abgeschlossen war, als sie erschienen. Mir schien die STILLING'sche Methode sehr passend als Controlle für die bei der Wollprobe erhaltenen Resultate, da sie auf einem ganz anderen Principe basirt. Nebenbei zeigt die Combination beider Methoden in der grossen Mehrzahl der Fälle recht anschaulich die Coincidenz und Zusammengehörigkeit von Grün- und Rothblindheit. In Uebereinstimmung mit Cohn, welcher (in seinem Buche: Studien über angeborene Farbenblindheit, Breslau 1879) dieselbe Beweisführung für diesen Punkt liefert, scheint auch mir Rothgrünblindheit vorhanden zu sein, wenn ein Individuum bei HOLMGREN I grün mit grau verwechselt und dann die STILLING'schen Tafeln, welche nur roth und gelb enthalten, nicht zu lesen vermag.

Leider fanden sich zwei Schüler, welche, obwohl der eine sich bei den Wollproben wie ein exquisit Rothgrünblinder verhielt, der andere Fehler beging„ welche die Annahme einer abnormen Gelbblauempfindung wahrscheinlich machten, beim ersten Versuche die STILLING'schen Tafeln lasen. Von 7 Anderen, die bis auf Einen, dessen Zustand nach seinem Verhalten bei der Wollprobe als herabgesetzter Farbensinn bezeichnet werden musste, sich den Verwechslungen zufolge als ausgesprochen rothgrünblind herausstellten, wurde zwar beim ersten Versuche nichts gelesen, bei der Wiederholung indessen einzelne rothe Quadrate mit Sicherheit ausfindig gemacht. In Bezug auf diese 7 will ich jedoch Herrn STILLING nicht in Anklagezustand setzen; die Tafeln sollen eben von Rothgrünblinden nicht gelesen werden — und das wurden sie auch nicht.

Es handelte sich bei 60 Farbenblinden um Anomalien in der Rothgrünempfindung. Ein Einziger sortirte, obwohl ihm die HOLMGREN'schen Proben speciell mehrmals vorgezeigt wurden und er auf die von ihm wieder begangenen Fehler aufmerksam gemacht worden war, consequent zu H I:

viele blaugrüne und zu H II eine Reihe hellgelber Bündel. Ganz so verhielt er sich nach einigen Tagen bei der Nachprüfung. Er las sämmtliche STILLING'sche Tafeln. S = $^6/_{12}$. On. Ob hier ein reiner Fall von Blaugelbblindheit vorlag, wage ich nicht zu entscheiden.

Mit Rücksicht auf ein bekanntes, von Prof. COHN und Dr. MAGNUS in Breslau gefundenes Resultat, wurden noch folgende Rubriken angelegt:

Zur Untersuchung kamen in den:

	Israeliten	Hiervon waren farbenblind	Procent
Volksschulen	14	0	—
Höheren Schulen . . .	500	9	—
Zusammen	514	9	= 1,7 %.

Der Procentsatz der farbenblinden Juden stimmt also überein mit dem der farbenblinden Germanen der höheren Schulen (= 1,69), welchen ja alle Israeliten bis auf 14 angehörten. Das von MAGNUS und COHN[1] in Breslau gefundene Ergebniss, wonach die Farbenblindheit unter den Juden noch einmal so verbreitet ist, als unter den „Christen" — hat somit durch meine Zahlen keine Bestätigung erhalten.[2]

Jahresberichte.

Jahresbericht der ophthalmologischen Literatur Ungarns für 1879

erstattet von Dr. **Goldzieher,** Docent in Budapest.

1) **Ueber den zwischen einigen Giften bestehenden Antagonismus, mit besonderer Rücksicht auf Pilocarpin und Atropin** von Dr. Purjesz jun. in Budapest.

In der am 15. November d. J. abgehaltenen Sitzung der Budapester Gesellschaft der Aerzte sprach Docent Dr. Purjesz über den wechselseitigen Antagonismus der Gifte, mit besonderer Rücksicht auf Pilocarpin und Atropin. Den

---

[1] Centralbl. f. Augenheilk. 1878, Maiheft.

[2] Hätten Cohn und Magnus das „völlig neue Ergebniss", welches sie sich zu veröffentlichen beeilten, an grossen Zahlen gewonnen, so wäre es mehr als überflüssig gewesen, zu zeigen, dass kleine gelegentlich andere Resultate geben können. Aber die Zahlen: 814 Juden und 1947 Nichtjuden waren doch sicherlich — ebenso wie es die meinigen sein würden — zu klein, um den ermittelten Unterschied der zugehörigen Procentsätze mit solchem Nachdrucke, wie es bei dieser ersten Publication der Fall war, hervorzuheben. Ersieht man doch aus derselben Mittheilung, dass

Cohn fand unter 642 christlichen Schülern 3,2% Farbenblinde,
Magnus „ „ 1305 christlichen „ 1,6%. „

Also bei ein und derselben Kategorie von Schülern verhielten sich in zwei Untersuchungsreihen die Procente wie 2:1; was war hieraus zu folgern?

Mittelpunkt seines. Vortrages bildete ein auf der internen Universitätsklinik beobachteter Fall einer Atropinvergiftung. Ein Patient, 19 Jahre alt, hatte in selbstmörderischer Absicht 0,06 Atr. sulf. in wässeriger Lösung ausgetrunken. Als P. den Kranken sah, eine Stunde nach Einnahme des Giftes, fand er die schwersten Intoxicationserscheinungen vor. Der Kranke bekam sogleich subcutane Injectionen von Piloc. mur., und zwar in Zwischenräumen von fünf bis zehn Minuten je 0,01: im Ganzen 0,16. Die Wirkung war eine überraschende, denn während dieser Zeit bildeten sich die Vergiftungserscheinungen constant zurück, so dass drei Stunden nach der Einverleibung des Atropins der Kranke vollständig hergestellt war. Auch die Pupillenerweiterung, welche eine maximale war, war vollständig geschwunden. Sehr interessant ist es, dass keine der bekannten Wirkungen des Pilocarpins eingetreten war, und erst nach der letzten Injection die Haut des Kranken sich ein wenig zu feuchten begann. Auf Grund dieser Beobachtung nimmt P. einen wechselseitigen Antagonismus zwischen Atropin und Pilocarpin an, überlässt es aber weiteren Experimenten zur Entscheidung, ob dieser Antagonismus auch ein physiologischer ist.

Aus der hieran sich knüpfenden Discussion führen wir Folgendes an:

Hirschler hebt die Wichtigkeit dieser Beobachtung auch für die ophthalmologische Praxis hervor, in welcher häufig leichtere Atropinvergiftungen vorkommen. In den von ihm gesehenen Fällen gelang es immer, die Vergiftungserscheinungen durch Morphiumeinspritzungen zu heben; freilich waren die Intoxicationen keine schweren. Er erinnert sich hierbei eines Falles, wo ein Kranker ungefähr 8 Gr. Extr. Belladonn. getrunken hatte, und trotz der bald gereichten Gegenmittel erst nach einer Woche hergestellt war.

Jejér berichtet von einem Falle, in dem ein sechsjähriges Mädchrn, welches Datura-Strammonium-Kapseln gegessen hatte, im Reizungsstadium der Daturinvergiftung, welche mit Atropin- und Hyoscyaminvergiftungen in ihren Resultaten identisch ist, in seine Behandlung gekommen war. Die Kranke erhielt Chloralhydrat innerlich, und nach 10 Minuten schlief das Kind, während nach weiteren 10 Minuten die Pupillenerweiterung zurückgegangen war. Dadurch wird bewiesen, dass Chloral ein Gegengift des Atropins sein kann, ebenso wie nach der Behauptung der Autoren das Atropin ein Gegengift des Chlorals. In einem anderen Falle hatte ein Kind 0,03 Atrop. s. auf 4,0 Wasser getrunken; die Erscheinungen waren sehr schwere; es wurden kalte Waschungen applicirt und Morphium eingespritzt, worauf aber erst am dritten Tage die Vergiftungssymptome vollständig geschwunden waren.

---

2) **Ueber die sympathische Augenentzündung** von Dr. W. Goldzieher. („Gyógyászat“ 1879.) Vorgetragen auf der XX. Jahresversammlung ung. Aerzte und Naturforscher am 29. August 1879.

Verf. hält auf Grundlage seiner Untersuchungen an Bulbi's, die wegen drohender oder schon ausgebrochener sympathischer Ophthalmie enucleirt wurden, daran fest, dass an den Nerven der Choroidea wesentliche Veränderungen vorkommen. Diese Veränderungen bestehen, bei Intactheit der nervösen Elemente selbst, in entzündlichen Wucherungen der Nervenscheide, die an einzelnen Stellen, und hauptsächlich an den vorderen Partien der Choroidea zu förmlichen Schwartenbildungen geführt haben, in denen die Nervenstränge eingebettet liegen. Er betrachtet die gesammte Suprachoroidea als gemeinsame Scheide des so reichen Nervennetzes und möchte sie daher — wenigstens im Interesse einer praktischen Eintheilung — Nervenschichte der Aderhaut genannt wissen. Verf.

kann in Folge des Umstandes, dass er entzündlich-plastische Veränderungen dieser Schichte bei sympathischer Ophthalmie in den von ihm untersuchten Fällen nie fehlen sah, nur an der Ansicht festhalten, deren weitere Auseinandersetzung er sich noch vorbehält, dass die Ciliarnerven jene Brücke vorstellen, auf welcher die Entzündung von einem Auge in das andere gelangt. (Siehe Zehender's Monatsbl. Dec. 1877 und P. Reclus, „Des ophthalmies sympathiques." Paris 1878, Delahaye.) Es liegt zwar die anatomische Möglichkeit vor, dass auch der Sehnerv jene Brücke abgeben könne, doch fehlen noch genügende klinische und anatomische Anhaltspunkte, dies anzunehmen. Die Frage wird übrigens erst dann endgültig gelöst werden können, wenn nicht nur das erstergriffene, sondern auch das zweite Auge und alle jene die beiden Augen verbindenden Gebilde einer genauen histologischen Untersuchung unterzogen werden könnten, was bis heute noch nicht möglich war.

---

3) **Ueber das binoculäre Sehen der Schielenden vor und nach der Operation** von Dr. A. Schlesinger in Budapest. (XX. Jahresversammlung ung. Aerzte und Naturforscher.)

„Bei keiner Form des Schielens gelangt jene Art binoculärer Zusammenstimmung zur Ausbildung, welche das Zustandekommen eines wirklich binoculären Sehactes ermöglicht." Dagegen sollen in den meisten Fällen von Strabismus alternans die Projectionsverhältnisse in dem Maasse der veränderten Augenstellung entsprechend modificirt sein, so dass nur sehr eindringliche Beobachtungen vor einem Irrthum zu schützen im Stande sind. Auch nach vollführter Strabotomie tritt kein binoculares Sehen ein. (Nach einem Ref. der P. med.-chir. Zeitung.)

---

4) Bezüglich der **Blenorrhoea neonatorum,** welche in Ungarn auf dem flachen Lande noch sehr viele Opfer fordert, wünscht Dr. Albert Gross aus Grosswardein die Ausarbeitung einer populär-wissenschaftlichen Schrift über diese Krankheit, welche den Hebammen gleichsam als Instruction bei ihrem Austritte aus dem Unterricht mitgegeben werde. (XX. Jahresversammlung ung. Aerzte und Naturforscher.)

II. Bericht über die ophthalmologische Literatur Portugals,

nach dem Periodico de Ophthalmologia von Dr. van der Laan und da Fonseca jun. (Lissabon 1878 u. 1879), erstattet von **J. R. da Gama Pinto**[1] aus Goa, z. Z. in Heidelberg. Im Auszuge übersetzt von J. Hirschberg.

1) **Ueber die Innervation der Lider** von Prof. M. B. de Souza.

F., 35 Jahre alt, aus Lissabon, litt an Intermittens und Lues. April vorigen Jahres wurde er von Supraorbitalschmerz befallen, welcher intermittirend war, zu unbestimmten Stunden sich entwickelte, aber immer am Abend am

---

[1] Aus dessen Brief wir den folgenden Satz reproduciren: „Ci-joint nous recevrez le petit travail, dont je m'étais chargé lors du mon séjour à Berlin. — J'ai traduit littéralement l'article sur *l'innervation des paupières,* et j'ose vous prier de le faire intégralement insérer dans votre journal. — Vous rendrez un service à la science et au Portugal, qui, si près de l'Afrique, a peut-être la renommée d'un pays africain. Sans doute nous sommes très-arriérés, mais cela n'empêche pas que nous ne puissions produire, de temps en temps, un travail digne d'être apprécié par les nations plus avancées."

heftigsten war. Ich hielt es für eine Frontalneuralgie und verordnete ihm wie früher Chinin. Der Schmerz linderte sich, ohne gänzlich aufzuhören, bis der Kranke im Monat August bemerkte, dass er auf der inneren Partie der linken Stirnhälfte, sowie auf der linken Fläche der Nase unempfindlich geworden. Seitdem bekam er Jodkali. Am 1. Septbr. ging er in's Seebad, am 22. wurde der Schmerz heftiger, auch in der äusseren Hälfte der Stirn und auch in der Infraorbitalgegend der kranken Seite. Am 27. sieht der Kranke doppelt; dies nimmt zu. October fand ich vollständige Unempfindlichkeit in der ganzen linken Hälfte der Stirn, der Nase, der Infraorbitalgegend, der inneren Hälfte der Augapfelbindehaut, während die äussere Hälfte der letzteren eine herabgesetzte Empfindlichkeit besass. Vollständig empfindlich waren Regio buccinatoria und Schläfe. Auch die linke Seite der Mund- und Nasenschleimhaut waren wenig afficirt. Der linke Abducens war gelähmt. Er blinzelt mit dem rechten Auge 1, 2, selbst 3 Mal, ohne dass das linke die geringste Bewegung machte. Darauf schliesst er die Augen während einer längeren Zeit und kräftiger als bei gewöhnlichem Blinzeln und zwar noch stärker auf dem linken Auge. Gegenwärtig ist der Zustand besser, die Behandlung war antispecifisch mit Unterstützung von Electricität.

In der Orbita hatte sich ein pathologisches Product gebildet, welches vom Knochen, Periost oder fibrösem Gewebe ausgehend, sich von der Mittellinie nach aussen wendete, oben die Aeste des n. ophth. comprimirte, unten den infraorbitalen und endlich den Abducens. Erst erfolgte eine Periode der Hyperästhasie, dann eine der Anästhesie. Das Blinzeln ist reflectorisch. Der hier gelähmte Nerv war der centrifugale[1] und folglich giebt es für das Blinzeln einen Bewegungsnerv, der in die Orbita hineingeht.

---

2) Strychnin bei Erkrankungen der Netzhaut und des Sehnerven von Dr. van der Laan.

A. Ein 13jähriges Mädchen war plötzlich von Einwärtsschielen des linken Auges befallen worden ohne Doppeltsehen. Das Auge liest Jäger 20; H $^1/_7$ r., $^1/_{11}$ l.; O. n.; nur links ist eine fadenförmige Blutung über der Papille zu sehen und über der Macula ein weisser, stark reflectirender Fleck mit Pigmentsaum. Unter Strychnininjection kam das Auge dazu, Snellen $3^1/_2$ zu lesen. Das Choroidalexsudat verkleinert sich. Separatübungen. Die Schieloperation wird verrichtet. Fortschreitende Besserung. Verf. betrachtet das Strychnin als Stimulans der Netzhaut und Auflösungsmittel entzündlicher Producte. Bei secundärer Netzhautamblyopie in Folge einseitigen Schielens wendet er an: Separatübungen, Strychnin und Operation.

B. Ein 22jähriger kräftiger Mann sieht seit zwei Monaten schlecht, besonders des Abends. Sn, On; aber, wenn das Licht so weit reducirt wird, dass Beobachter S $^1/_3$ hat, zeigt Patient nur noch S $^1/_{70}$ und periphere Gesichtsfeldbeschränkung; Strychnininjection, rapide Besserung, Fortgebrauch eines Strychnin-Augenwassers 0,05 : 15.

C. Ein 24jähriges nervöses Mädchen liest mit dem einen Auge nur Jäger 20, zeigt ein centrales Scotom und Roth-Grünblindheit in Folge einer atrophischen Aderhautveränderung im Centrum des Augengrundes. Strychnin-

[1] Diese Hypothese ist wegen der partiellen Unempfindlichkeit der Bulbusoberfläche unnöthig. H.

injection (3 Milligr.) und Pillen aus alkoholischem Extract der Brechnuss (1 Centigrm.). Bald wird Snellen $1^1/_2$ gelesen. Der Autor glaubt hier an Sumpfgift und hält die Prognose für günstig.

Bei chronischen Krankheiten des Sehnervens hat er wenig Erfahrung, doch glaubt er, dass Strychnin den Ablauf der Sehnervenatrophie wenigstens hemmen könne.

---

3) Ueber Cysticercus am Auge von Dr. L. da Fonseca.

Die drei Fälle, von denen der Autor spricht, sind bisher die einzigen, welche in Portugal beobachtet wurden. a. Ein 26jähriger zeigt auf dem linken Auge S $^{18}/_{30}$ seit einer Woche und Choroiretinitis nahe der Macula. Nach einigen Tagen entdeckte man Vorwölbung der Netzhaut daselbst, von graublauer Farbe und den Charakteren eines subretinalen Cysticercus. Der Kranke litt an Taenia solium. Nach einem halben Jahre war das Auge blind und wurde enucleirt. Die Netzhaut war ganz abgelöst, verdickt, Glaskörper auf eine geringe gelbe Eitermasse reducirt, Cysticercus abgestorben zwischen Netz- und Aderhaut. b. Eine 30jährige zeigte links S $^{16}/_{200}$ seit einem Monat, Gesichtsfeldbeschränkung nach oben und nach innen, Glaskörper trübe, weissliche Hervorragung der Netzhaut; bald war auch der Kopf des Cysticercus sichtbar. Präparatorische Iridectomie, als S $= \frac{1}{\infty}$. Die Extraction des Cysticercus gelingt nicht durch einen Schnitt parallel der Sehne des Externus, sondern erst, nachdem man die vordere Hälfte des Bulbus abgekappt hat. c. Eine 54jährige Frau sieht schlecht auf dem linken Auge seit dem 12. Jahr und auf ihrem rechten seit dem 44. Links leichte Excavation der Papille; mit + 24 Jäg. 16; rechts Ptosis und Divergenz, Erweiterung der Pupille, Choroiditis atrophica, Netzhautablösung. Von der Papille aus geht ein birnförmiger Körper in den Glaskörper hinein, S $^3/_{1000}$, Gesichtsfeldbeschränkung. [Der Fall ist mehr als zweifelhaft. H.]

---

4) Ueber Behandlung der Netzhautablösung von Dr. van der Laan.

Verf. empfiehlt Antiphlogose bei den traumatischen, und bei den entzündlichen fügt er Mercur zu. Bei den myopischen versucht er den Druckverband mit Atropineinträufelung; die Erfolge sind prachtvoll, einmal vollständige Heilung. Er verwirft Wecker's Drainage und zieht die Punction der Sclera nach A. Graefe und Hirschberg vor. Er fixirt den Bulbus mit Hilfe einer Paracentesennadel mit Hemmung, welche durch Conjunctiva, Sclera und Aderhaut gestossen wird an der Stelle der Abhebung. Darauf durchbohrt er die Sclerotica an einem anderen, der Fixation möglichst fernen Punkte, indem er das v. Graefe'sche Messer tief einsenkt, so dass es auch den Sack der abgelösten Netzhaut durchbohrt. Die Flüssigkeit entleert sich nach aussen durch die beiden Scleralpunctionen und gleichzeitig in den Glaskörper aus dem Loch der Netzhaut. Es folgt keine Reizung. Verf. empfiehlt diese Behandlung warm bei chronischer Netzhautablösung und in solchen frischen Fällen, wo der Verband nicht zum Ziele führt.

---

5) Ueber die Heilung der sympathischen Ophthalmie von Dr. van der Laan.

A. Ein 42jähriger Mann kommt mit schmerzloser Phthisis des einen Augapfels nebst Einheilung der Iris in eine sclerocorneale Wunde, sowie S = 0, und

Iridocyclitis des anderen, Enucleation des ersten, Atropin in's zweite. Rasche Besserung desselben, Nachcur mit Sublimat und Haarseil. Rückfall der Iridocyclitis mit Glaskörpertrübung und Netzhautablösung. Nach drei Monaten Jäger 18.[1] B. Ein 37jähriger hat Atrophie des linken Auges in Folge einer Pulverexplosion. Nach einem Jahre wird dies schmerzhaft und das zweite gestört durch Asthenopia retinalis. Heilung nach Abkappung der vorderen Bulbushälfte des erst erkrankten Auges.

---

6) **Ueber Extraction der Linse in der Kapsel** von H. Pagenstecher. Vergl. Centralbl. 1877, p. 139, 160.

---

7) **Ueber Drainage bei Glaucoma absolutum** von Dr. A. Guerrer.

Nach 20 Tagen musste man den Draht wegen Reizung entfernen. Scleralschnitt; endlich war Enucleation nöthig.

---

8) **Neue Methode zur Behandlung der Scleritis** von Dr. van der Laan.

Zunächst bespricht Verf. die Scarification nach Adamück (vgl. Centralbl. 1878, p. 209) und erwähnt dann einen Fall, der durch Eserin geheilt wurde.

---

9) **Ueber Ecrasement bei Conjunctivitis granulosa** von Dr. da Fonseca.

Dasselbe ist empfohlen von Scellingo in Rom, allein oder mit Adstringentien. Man dreht jedes Lid um und comprimirt die Granulation zwischen den Nägeln der beiden Daumen oder kratzt die granulöse Oberfläche mit dem Nagel eines Daumens. Drei oder vier Sitzungen mit Intervallen von 1—3 Tagen sind ausreicheud.[2]

---

10) **Experimente über Duboisin** von Dr. van der Laan.

Eine Lösung von 1 : 100 bewirkt dieselben toxischen Effecte, wie eine Atropinlösung von 1 : 20. Aber das erstere Mittel erreicht mehr das Nerven- und Muskelsystem als das zweite. Die Erweiterung der Pupille ist 6—8 Minuten nach der Einträufelung von 3 Tropfen der Duboisinlösung sichtbar. Duboisin bewirkt wie Atropin Bindehautreizung. In einem Falle, wo Atropin nicht ertragen wurde, war es mit Duboisin ähnlich. 3 Tropfen der Duboisinlösung in den Bindehautsack geträufelt, bewirken bei Erwachsenen nach 10 Minuten Trockenheit der Kehle, Störung des Sensoriums ähnlich wie bei Alkohol, Beschleunigung des Pulses und Bewegungsstörung, sogar die Aeusserung unzusammenhängender Worte. Bei Kindern treten diese toxischen Erscheinungen nicht hervor, wahrscheinlich weil das Augenwasser mit den Thränen wieder ausgepresst wurde. Eine Lösung von 1 : 600 wird von Jedem vertragen. Der Autor gebraucht sie an Stelle der Atropinlösung von 1 : 200. Starker schwarzer Kaffee ist das beste Gegenmittel gegen Duboisinintoxication.

---

[1] Man könnte die sympathische Natur des Leidens bezweifeln.

[2] Wenig ästhetische Neubelebung der Ophthalmoxysis des Hippokrates. Vgl. auch E. Berlin's Methode d. Punction u. Compression. Centralbl. 1878, p. 217. H.

---

11) Klinische Fälle von Dr. van der Laan.

a. Pannus crassus trachomatosus, geheilt durch Einimpfung von Eiter. S $^1/_{100}$, resp. $^2/_{100}$. Nach zweiwöchentlicher vergeblicher Behandlung wird zur Inoculation geschritten.[1] Es trat Hornhautperforation ein; wiederholte Operation, endlich optische Iridectomie waren nothwendig. S $^{15}/_{200}$, leichtes Recidiv der Granulation. Der Autor hat die Methode 10 Mal angewendet, immer mit gutem Resultat.[2]

b. Bindehauteiterung, geheilt in acht Tagen durch Einträufelung von Alkohol (von 36°, auf 4 Theile Wasser). Am ersten Tage alle Viertelstunden, fernerhin alle vier Stunden.

c. Neurotomia optico ciliaris in einem Falle von sympathischer Reizung des zweiten Auges, nach der Methode von Schweigger mit gutem Erfolge.

III. Jahresbericht der ophthalmologischen Literatur Polens für 1879,

erstattet von Dr. **Narkiewicz Jodko** in Warschau.

1) Ueber Ciliarneuralgie und Bedeutung des Morphin für die Therapie der Augenkrankheiten von Dr. Wolfring. Przeglad Lekarski 1879, p. 254.

Verf. erläutert die Ursachen und Folgen der Ciliarneuralgie, weist hin, dass diese nicht immer den materiellen und entzündlichen Veränderungen entspricht und dass dieselbe sehr oft nicht nur als Folge, sondern auch als wichtige Ursache der Hartnäckigkeit des Krankheitsbildes und Fähigkeit des Recidivirens auftritt.

Die Ciliarneuralgie kann sehr zweckmässig durch Narcotica bekämpft werden. Diesen Forderungen entsprechend wurden subcutane Injectionen von Morphiumlösungen angewandt, aber die Manipulationen der Injectionen, immer die Gegenwart eines Fachkundigen verlangend, der Kranken Scheu vor Allen dem, was einer Operation ähnelt und andere, wenn auch unbedeutende Uebelstände des Applicationswesens brachten Verf. auf die Idee, Morphium muriaticum in Form von Tropfen Wasser in Krankheitszuständen anzuwenden, die mit Ciliarneuralgie verbunden sind. Seine Versuche brachten ihn zu folgenden Schlüssen:

1) Das Morph. muriat., im Verhältniss von 1 : 60 mehrere Male täglich im Conjunctivalsack eingeträufelt, wirkt beruhigend auf Ciliarneuralgie.

2) Dass sich das Mittel ganz bequem mit Atropin, Chinin mischen lässt und zugleich eingeträufelt werden kann, ohne die Wirkung der genannten Mittel zu beeinträchtigen.

3) Dass das Mittel besonders bei verschiedenen Keratitisformen, auch Verwundungen der Hornhaut, die mit starker Ciliarneuralgie auftreten, indicirt und wirksam ist; weniger, aber immerhin nützlich erwies sich das Mittel bei Iritis und Iridocyclitis.

4) Die erste Einträufelung von der genannten Lösung rief manchmal leichte Röthung der Conjunctiva und das Gefühl einer leichten, kurzdauernden

---

[1] Wenn man sich zwei Monate Zeit lässt, wird man wohl fast nie diese Methode nöthig haben.

[2] Bei bescheidenen Ansprüchen.

Reizung hervor; diese unangenehmen Symptome aber treten gewöhnlich bei den nächsten Einträufelungen nicht mehr hervor, wenn das Präparat von guter Qualität war.

2) **Totale Erblindung am 30. Tage nach einer Amputation** von Dr. Perkowski. Gazeta Lekarska 1879. (Vgl. o. p. 284.)

3) **Achter Jahresbericht aus dem ophthalmologischen Institut in Warschau für das Jahr 1878** von Dr. Narkiewicz Jodko. Gazeta Lekarska 1879.

4235 neue Kranke, 3229 ambulatorisch behandelte, 706 klinische, 295 Operationen, worunter 11 Enucleationen, 91 Iridectomien (wegen Glaucoma 29), 87 Operationen an der Linse (6 Discisionen, 73 v. Graefe'sche Extr., 8 lineare mit und ohne Iridectomie), 4 Iridotomien (3 mit gutem Erfolg, die 4. an einem Auge, welches fast keine vordere Kammer gehabt, erfolglos).

Statistik der Extractionen: 62 nicht complicirte Altersstaare an 48 Individuen (darunter 28 reife, 23 unreife, 11 überreife Staare), der älteste Kranke 78 Jahre alt, der jüngste 35. $S = {}^2/_2 - {}^2/_{20}$ in 60; $\frac{1}{\infty}$ in 1; negatives Resultat in einem Falle: unreifer Staar bei einem 52jährigen rüstigen Manne nach untadelhaft ausgeführter Extraction; am zweiten Tage Iritis suppurativa, Panophthalmitis. Das Resultat $\frac{1}{\infty}$ bezieht sich auf eine Jüdin, die an einem Auge unglücklich in Königsberg operirt war und stark glotzende Augen hatte mit ungeheuer klebriger Corticalis, deren eine grosse Menge im Auge zurückgelassen werden musste aus Furcht vor dem Prolap. corp. vitr. Die Heilung ging ganz gut von Statten und die Kranke wurde nach 20tägigem Aufenthalte entlassen mit der besten Aussicht auf die von Statten gehende Resorption.

7 complicirte Altersstaare und 4 pathologische Staare bei jugendlichen Individuen waren auch nach der v. Graefe'schen Methode extrahirt: es waren 2 mit Thränennasengang-Stenose, die drei Wochen lang vor der Operation sondirt waren (eine bekam am zehnten Tage nach der Extraction Conj. diphth. mit totalem Verlust des Auges), eine mit der erst nach der Operation bemerkten Blenorrh. sacca lacrym. (Keratoiritis super., Atrophia bulbi), 2 Linsenkapselstaare mit breiten hinteren Synechien; 1 mit veralteter Chorioidalaffect., 1 anorganischer Kapselstaar mit schlechter Perception, 1 nach innen und unten luxirter Linsenkapselstaar, 1 Diabet., 1 mit hinteren Synechien. Linsenkapselstaar; 1 traumatischer luxirter Staar, an welchem schon Extraction versucht wurde. Resultate $S > {}^2/_{20}$ in 7 Fällen, $S \frac{1}{\infty}$ in 2 Fällen, $S = 0$ in 2.

(Schluss folgt.)

IV. Bericht über die ophthalmologische Literatur der scandinavischen Länder für 1879,

erstattet von Prof. **Jacob Heiberg** in Christiania.

1) **Grundzüge der Histologie des Menschen** (Dänisch). 794 S. 8. Kopenhagen. Gyldendal 1878—79.

2) Ophthalmologische Mittheilungen von Christensen. (Ugeskrift for Laeger, No. 15, 1878.)

I. Amaurosis bei Gehirngeschwülsten. Ein 40jähriger Kaufmann bemerkt nach einem Seebade plötzlich starkes Kopfweh mit Schwindel und herabgesetzter Sehschärfe. Blutegel und Derivantia bessern den Zustand nicht. Nach 14 Tagen Doppeltsehen. Herabgesetzte Sensibilität der linken Gesichtshälfte, Ziehen im linken Arme, Ameisenkriechen im linken Arme und Fuss. Einige Tage vor dem 4. April 1873 plötzliche totale Blindheit, welche zehn Minuten dauerte; solche Anfälle wiederholen sich. S ungefähr $^1/_2$. Keine Sehfeldeinengung. Papillen geschwollen mit erweiterten Gefässen und theils gestreiften, theils punktirten Hämorrhagien. Die centralen Gefässe fast verschwunden. Die Grenzen der Papillen verschwanden. Retina ödematös mit Blutungen. Bei der Section eine wallnussgrosse Geschwulst an der hinteren Seite der linken linken Pars petrosa. Chiasma nerv. opt. flachgedrückt. Die Sehnerven ungewöhnlich gross und ampullenförmig erweitert an der Insertion an der Sclera. Die Papillen ödematös geschwollen. Einzelne Nervenfäden hypertrophisch, das Bindegewebe aber kaum hypertrophisch.

II. Epileptische Amaurose. Ibidem, No. 18, 1879. Nach sechs Jahren Atrophia nervi optici.

III. Sehstörungen bei Menstruationsanomalien. Ibidem.

IV. Behandlung der Retinalablösung. Ibidem, No. 23, 1879. Punction und Compression.

---

3) Dr. Bergh (Hygiea, März 1879, Verh. S. 19) berichtet über eine **Geschwulst der Orbita**, in welchem Falle die mikroskopische Untersuchung der ursprünglichen Geschwulst ein Periostalsarcom, die postmortale Untersuchung der Recidive aber ein entschieden alveolares Carcinom ergab. Während des Lebens wurde gegen die recidivirenden Geschwülste Acetas natrii 2,0 Grm. viermal täglich gegeben und zwar nach $3^1/_2$ monatlichem Gebrauche mit dem Erfolge, dass die meisten Tumoren im Laufe eines Tages verschwanden. Wegen Kolik und Durst musste das Mittel ausgesetzt werden. Eine Salbe von 1procentigem Jodoform nebst etwas Rosenöl drängte ebenso einige Geschwülste zurück. (Vgl. Eug. Curie, Ueber Behandlung des Carcinoms mit Essigsäure und essigsauren Salzen. Compte-rendu de l'Acad. des Sciences März 1878.)

Dr. Bergh (Hygiea, Mai 1879, Verh. S. 47) erwähnt den günstigen Erfolg der längere Zeit fortgesetzten Anwendung von Strychnin und Electricität in einem Falle von einem Schlage auf den Kopf entstandenen „descendirenden Sehnervenatrophie“.

---

4) Ueber die Classification der Hornhautentzündungen und über deren Behandlung von Edmund Hansen (Dänisch). Hosp. Tidende 1879, No. 11 u. 12.

Besonders von klinischer Seite ist ein neues Eintheilungsprincip wünschenswerth; dasjenige von Saemisch hat nur geringen Werth. Verf. führt auf: 1) diejenigen Keratitiden, welche zur Destruction tendiren, 2) diejenigen, welche nie zur Destruction führen, 3) die neuropathischen Formen. Zur ersten Gruppe gehören Entzündungen der Cornea, welche von einem localen Irritament, wie Blenorrhoe, Trichiasis etc. herstammen; dieselben sind mehr oder weniger begrenzt, während die Entzündungen der zweiten Gruppe mehr diffus und consecutiv sind, d. i. von einer anderen Krankheit des Auges herrühren. Verf.

hebt scharf hervor, dass er in Bezug auf die diffuse parenchymatöse Keratitis auf dem von mehreren anderen Forschern verschiedenen Standpunkt steht, dass er immer diese als eine secundäre auffasst. Für diese Meinung spricht a. die vollständige Aehnlichkeit mit denjenigen Entzündungen, welche nachweisbar secundär sind, b. die fast constant folgende Iritis und c. die Anomalien der Tension. Die neuropathische Keratitis tritt auf 1) als Folge von Druck auf die Nerven bei glaucomatösen Zuständen, 2) als Folge von directer Läsion der peripheren Nervenendigungen (Keratitis neuralgica recidiva — Nagelkeratitis, Hansen), 3) als Herpes zoster.

Verf. rühmt dis Höllensteinbehandlung bei der Keratitis circumscripta sehr, hat auch guten Erfolg gesehen von dem nach Gayet angewandten Cauterium actuale bei Abscess, mit oder ohne Hypopyon.

Journal-Uebersicht.

Archiv f. Augenheilkunde, herausgegeben von H. Knapp u. J. Hirschberg VIII. (Schluss.)

1) Retinitis und Cyclitis suppurativa bei Cerebrospinalmeningitis von Dr. Oeller in München.

Bei einem 18jährigen, an Meningitis cerebrospinalis erkrankten Schuhmacher war plötzlich am dritten Tage der Krankheit rechtsseitige Erblindung (und Taubheit) mit geringem Hypopyon und sehr heftigen Kopfschmerzen aufgetreten. Der Tod trat am vierten Tage ein und die Section ergab ausser einer enormen Blutüberfüllung sämmtlicher Organe und einer eitrigen Exsudation an der Basis cranii et cerebelli am rechten Bulbus äusserlich nichts Abnormes. Auch mikroskopisch war weder an den Scheiden des N. opticus, noch an dessen Stamme, noch an der A. centralis etwas Pathologisches zu finden. Erst am Sehnerveneintritt fanden sich multiple, nach dem Aequator zunehmende Ecchymosen der Netzhaut, letztere selbst bedeutend verdickt, die Papille geschwellt, ödematös, der Porus pap. mit einem schmalen, aus Gerinnungsfäden und Eiterkörperchen bestehenden Fibrinpilze ausgefüllt, der erst in der Aequatorialgegend schwand; über dem Aequator hinaus fanden sich die stärksten hämorrhagischen Herde, welche die Ganglienzellen zerstört hatten; auch die übrigen Netzhautschichten, namentlich die Stäbchen und Zapfen, hatten ihre Structur grossentheils eingebüsst; am Sehnerveneintritt ist die Retina im Umfange von 1,5 Mm. durch ein fibrinöses, Pigmentmoleküle enthaltendes Exsudat abgelöst. In der Pars plana corp. ciliar. hochgradigste Eiterinfiltration; die Gefässe mit körnigen, pilzähnlichen Pfröpfen erfüllt, die sich indess nicht färben und vielmehr Infarcte veränderter rother Blutkörperchen darstellen; die Eiterkörperchen dringen nach aussen zwischen die cylindrischen Zellen der Pars cil. ret. zu, welche stark gestreckt werden, in den Glaskörper, dessen Rinde vorzugsweise eitrig infiltrirt ist, und endlich auch nach vorn in das trabekuläre Gewebe der Iris, den Irisansatz und die Iris selbst, in die vordere Kammer.

Trotz der erwähnten ausserordentlich grossen morphologischen Aehnlichkeit jener Pfröpfe mit Pilzembolis leugnet Verf. die mycotische Natur derselben, hält sie für zerfallene rothe Blutkörper und glaubt den suppurativen Process durch die ausgebreitete Thrombosirung der Gefässe und die dadurch entstandene reichliche Diapedese erklären zu können.

Hervorzuheben ist hier ferner die Integrität der Lymphbahnen, die hier sicherlich nicht den Exsudationsprocess vom Gehirn nach der Retina vermittelt haben.

---

2) **Beiträge zur Lehre von der Chorio-Retinitis pigmentosa** von Dr. J. N. Oeller in München.

In einem in frühester Kindheit durch einen Peitschenhieb erblindeten und später wegen Schmerzhaftigkeit enucleirten Bulbus fand Verf. die cataractöse Linse in die vordere Kammer luxirt, den vordersten Abschnitt der äusseren Netzhauthälfte in einen 6 Mm. langen bindegewebigen Zapfen degenerirt, die übrigen degenerirten Netzhauttheile durch Verwachsungen an die Aderhaut fixirt, theils durch zahlreiche mikroskopische Ablösungen von ihr abgehoben; das Retinalpigment ist spurlos verschwunden und ebenso die inneren Schichten der Aderhaut: die Lamina vitrea, die Choriocapillaris. Der Raum zwischen abgelöster Netz- und Aderhaut ist durch eine amorphe körnige Masse ausgefüllt, in der sich stellenweise maschenbildende Fasern und Pigment finden. In der Gegend der Papille ist an einer abgelösten Netzhautstelle das pigmentlose Retinalepithel zu Hügeln gewuchert, welche in jene körnige Masse vorspringen; an vielen anderen Stellen sind Retinalepithelzellen zu langen Zapfen ausgewachsen, die oft bis zur Lim. externa reichen; in den äussersten Schichten der Retina finden sich auch rothe Blutkörperchen in beschränkter Zahl. Die Hauptveränderungen finden sich in der Aderhaut und bestehen in einer eigenthümlichen Degeneration der Gefässwände der Capillaren und kleinerer Venen, sowie Arterien, welche Verf. als eine Degeneration mit Vacuolenbildung beschreibt und als deren Wesen er eine eigenartige Veränderung der Gefässendothelien annimmt. Sie ist offenbar Product einer chronischen Chorioiditis und erklärt das streckenweise völlige Verschwinden der Choriocapillaris. Letzteres, der Schwund der Choriocapillaris, ist als Ursache des Unterganges der Stäbchen und Zapfen und damit auch der übrigen Netzhautschichten aufzufassen. In Folge des chronisch-entzündlichen Exsudates hat sich eine subretinale bindegewebige Masse gebildet, mit deren Retraction die Epithelzapfen (mit oder ohne Pigment) nach der Lim. ext. zu gezerrt und ausgezogen werden; da aber auch bei letzteren die Zugwirkung sich geltend macht, ja an manchen Stellen die Lim. ext. eingerissen ist und die Radialfasern dann mechanisch zu ähnlichen Zapfen ausgezogen ist, wie das Retinalepithel, so erfolgt die Einwanderung des Pigments in die atrophische Netzhaut sehr leicht, in der es längs der Gefässscheiden, als den bequemsten Bahnen, fortwandert. Verf. ist nun geneigt, die hier gewonnenen Erfahrungen, von dem Ausgangspunkte der eben beschriebenen Chorioretinitis pigment. auch auf die typische Retinitis pigmentosa, bei welcher er ebenfalls primäre Veränderungen der Choriocapillaris vermuthet, zu übertragen.

Eine andere hier vorgefundene anatomische Eigenthümlichkeit bilden geschichtete Concretionen am äusseren Rande der Papille, deren Abstammung aus den Glaslamellen Verf. im Gegensatz zu Iwanoff, Leber und Wecker entschieden bestreitet und die seiner Ansicht nach möglicher Weise amyloider Natur sein könnten.

Die erwähnte Linsenluxation hat anfangs offenbar in den Glaskörper stattgefunden, wie die in demselben vorgefundenen membranösen Veränderungen und die consecutive Netzhautablösung ergeben, während die Luxation in die vordere Kammer erst später bei Gelegenheit der Atropinisirung erfolgt ist. Interessant ist der fernere Befund der Wucherung der intracapsulären Linsenzellen, auch nachdem die Linse aus ihren normalen Verbindungen gelöst und in den Glaskörper versenkt war.

Endlich beschreibt Verf. die hier gefundenen eigenthümlichen herdweise auftretenden Veränderungen der M. descemet., deren Endothelzellen degenerirt sind

— ein Vorkommen, wie es von Schwalbe u. A. in weniger excessivem Grade bei älteren Individuen bisweilen gefunden worden ist.

---

3) Vergleichende Messungen der Sehschärfe und des Farbensinns bei Tages-, Gas- und elektrischem Lichte von Prof. Dr. Herm. Cohn in Breslau.

Verf. resumirt die Resultate seiner Untersuchungen an 50 (36 gesunden und 14 kranken) Augen dahin zusammen:

„A. bezüglich normaler Augen.

1) Das Gaslicht ändert gegenüber dem Tageslicht bei einem Theile der Fälle S weder bei Snellen's, noch bei Burchardt's Tafeln, bei einem anderen Theile setzt es S um $^1/_{10}$—$^5/_{10}$ herab; höchst selten erhöht es S um $^1/_{10}$.

2) Das electrische Licht hebt S in fast allen Fällen gegenüber Tageslicht, und zwar um $^1/_{10}$—$^5/_{10}$ nach Snellen, um $^3/_{10}$—$^8/_{10}$ nach Burchardt; gegenüber Gaslicht stets um $^2/_{10}$—$^5/_{10}$, resp. $^5/_{10}$—$^{10}/_{10}$.

3) Mit der Zunahme der Beleuchtung steigt auch bei Burchardt's Proben S; allein sie erreicht trotz electrischer Beleuchtung eine mit Snellen's Proben übereinstimmende Grenze (45, resp. 43 Secunden).

4) Die photometrischen Versuche von Prof. Meyer ergaben, dass das electrische Licht im Vergleich mit Sonnenlicht ziemlich gelb, mit Gaslicht bläulich-violet-weiss, das Gaslicht neben der Sonne orange, neben electrischem Licht rothgelb oder bräunlich erscheint.

5) Die Grösse der farbigen Objecte im Weber'schen Chromoptometer scheint für den Durchschnitt der Menschen nicht ganz richtig zu sein; roth und gelb wird bei Tage weiter erkannt, blau und grün weniger als nach Weber.

6) Gaslicht vergrössert die S meist für roth, gelb, grün und blau, wenn S für diese Farben bei Tage < 1, es verringert sie meist, wenn S bei Tage $>$ ist.

7) Das electrische Licht bessert sonst stets den Farbensinn gegenüber Tageslicht und zwar roth um $^{10}/_{10}$—$^{40}/_{10}$, grün um $^{15}/_{10}$—$^{25}/_{10}$, blau um $^5/_{10}$ bis $^{15}/_{10}$, gelb um $^{15}/_{10}$—$^{30}/_{10}$.

8) Das electrische Licht bessert stets den Farbensinn gegenüber Gaslicht, und zwar um resp. das 2—6 fache, 2—4 fache, $1^1/_2$—2 fache und 2—5 fache.

B. bezüglich kranker Augen.

9) Bei Atrophia optici giebt electrisches Licht eine Verringerung der S nach Snellen, keine oder höchst minime Verbesserung nach Burchardt, dagegen bessert es S für alle Farben.

10) Bei Sublatio ret. und chorioiditis dissem. wird S und Farbenempfindung stets durch elektrisches Licht gebessert.

11) Rothgrünblinde erhalten nicht allein Verbesserung ihres Gelbsinns und Blausinns durch electrisches Licht, sondern auch eine Verbesserung der S betreffs der Erkennung von Roth und Grün als einer Farbe (wahrscheinlich Gelb.)"

---

4) Ectropium durch Transplantation von Hautstücken ohne Stiel (Pedicle) behandelt von Dr. J. Aub von Cincinnati.

Um den bei der üblichen Methode der Ectropium-Operation durch Hautverschiebung leicht eintretenden Eventualitäten der Schrumpfung oder gar Necrose des Lappens zu entgehen, operirte Verf. (resp. Corson unter Assistenz von A.) zwei Fälle von Narben-Ectropium beider Lider (resp. beider Oberlider)

nach Wolfe und Wadsworth durch Transplantation gesunder, aus der Oberarmgegend entnommener, vom subcutanen Fett- oder Bindegewebe gereinigter Hautstücke, welche von fast doppelter Grösse nach der Excision der betreffenden Narben an die Wundränder sorgfältig adaptirt, in einem Falle mittelst einer Sutur befestigt wurden. Nur bei letzterem trat eine vom Stichkanal der Sutur ausgehende, beschränkte Eiterung ein; im Uebrigen war der Erfolg in beiden Fällen kosmetisch und functionell ein recht befriedigender, wie aus den beigegebenen Abbildungen zu ersehen.

Bd. IX, Heft 1.

1) **Beiträge zur Kenntniss der Uvealerkrankungen** von Dr. Max Knies.

In einem zur Section gelangten Falle von doppelseitiger Iritis serosa fand Verf. ausser den entzündlichen Veränderungen an der Cornea, Iris, Lig. pectin. auch zellige Infiltrationen der tieferen Gebilde des Auges, namentlich auch auf der Papille und dem Opticus tief in die Orbita hinein bis zum Chiasma, und ebenso eine Infiltration der Pialscheide des Opticus, während die Duralscheide des letzteren frei war. Am linken, zuerst und stärker afficirten Auge fand sich ausserdem noch $1^1/_2$ Cm. hinter der Sclera eine beschränkte Verwachsungsstelle zwischen innerer und äusserer Sehnervenscheide. Stauungserscheinungen weder an der Papille noch in der Sehnervenscheide vorhanden. Verf. hält die Erkrankung in beiden Augen für eine continuirlich zusammenhängende, die Sehnervenaffection für eine vom Uvealtractus fortgeleitete und die Affection des anderen Auges auf dem Wege der Pialscheide vermittelnde. Am Wichtigsten ist die Auffassung dieses Befundes bei Iritis serosa dupl. für die sympathischen Affectionen, die somit mancher räthselhaften Erscheinungen entkleidet und als „Uveitis bilater. continua" aufgefasst werden würde. Auch anderweitige doppelseitige Uvealaffectionen, sofern letztere mit Neuritis auftreten, dürften diese Auffassung zulassen, wobei Verf. die Frage unentschieden lässt, ob specifische Infectionsstoffe oder eine gesteigerte Reizungsintensität die Fortpflanzung bewirken. Bei der Iritis serosa vorzugsweise stattfindende Veränderungen der Gegend des Irisansatzes, den dadurch bedingten erheblichen Druckschwankungen verrathen andererseits ihre innigen Beziehungen zum Glaucom.

---

2) (Aus Dr. Hirschberg's Augenklinik.) **Ein Fall von Cysticercus intraocularis.** Mitgetheilt von Dr. Vogler, Assistent der Klinik.

In dem seit vier Monaten blinden, seit drei Tagen entzündeten, das Bild eines amaurotischen Katzenauges bietenden und deshalb enucleirten rechten Auge eines 12 jährigen Kindes fand sich ein Cysticercus cellulosae mit ausgestrecktem Kopf, von 8 Mm. Durchmesser, der in einer glattwandigen Höhle des bindegewebig verdichteten Glaskörpers lag. Die Retina trichterförmig abgehoben, verdickt; deutliche Cyclitis. Hervorzuheben ist der Sitz des Wurmes mitten im Glaskörper, während das bisher (nach anatomischen Präparaten) beschriebene gewöhnliche Vorkommen subretinal oder praeretinal ist.

---

3) **Beiträge zur Kenntniss der Ectopia lentis congenita** von F. E. d'Oench aus St. Louis.

Im Anschluss an einen auf der Strassburger Klinik beobachteten Fall von doppelseitiger angeborener Ectopia lentis durchmustert Verf. die in der Literatur

von Sichel (1846) an vertretenen Ansichten über die Ursachen der Ectopia lentis, schildert ihre Symptome und ihr Verhältniss zur Luxatio lentis, welche letztere sich häufig aus jener entwickelt und resumirt schliesslich seine Untersuchungen in folgende Sätze:

„Ectopia lentis ist ein Bildungsfehler, dessen Ursachen noch nicht aufgeklärt sind; er betrifft stets beide Augen, meist in ganz symmetrischer Weise; die Verschiebung findet immer nach oben (oben-innen oder oben-aussen) statt; die Linsen bleiben am häufigsten (80 %) klar; oft sind sie kleiner als normale. Die Zonula kann sowohl vorhanden sein wie fehlen. Der Zustand ist in ca. $^1/_4$ der Fälle mit Myopie verbunden; er kann als solcher das ganze Leben fortbestehen oder sich zur spontanen Linsenluxation entwickeln. Aetiologisch ist auch Erblichkeit nachgewiesen.“

---

4) **Zur Casuistik der sympathischen Ophthalmie** von Dr. Steinheim in Bielefeld.

Die Mittheilungen Verf.'s über fünf Fälle von sympathischer Ophthalmie, verbunden mit den durch Prof. Sattler ausgeführten anatomischen Untersuchungen von vier enucleirten Bulbis sind in klinischer und mit Rücksicht auf die in der Arbeit von Knies (s. oben) hervorgehobenen Thatsachen und Ansichten auch in pathologischer Beziehung von besonderer Wichtigkeit.

In dem ersten Falle, wo die sympathische Iridocyclitis bereits 7 Monate nach vier Wochen vorher stattgefundener traumatischer Cyclitis des anderen Auges bestanden hatte, fand Sattler in dem enucleirten verletzten Auge ausser plastischer maligner Iritis eitrige Infiltration des Corp. cil., der ganzen Chorioidea, der ganzen Retina bis zur Papille, keine Abhebung der Retina, den Glaskörper von normaler Consistenz und ohne Eiterheerd, „blos am Sehnervenkopf und in der Gegend der Zonula stärkere Exsudatanhäufungen.“

Der zweite Fall, welcher ebenfalls nach einer Verletzung in der Cornea-scleralgrenze nach fünf Wochen zur sympathischen Iritis des anderen Auges führte, und die trotz sofortiger zweckmässiger Behandlung beim ersten Auftreten jener verdächtigen Röthe (Enucleation, Atropin, Inunction) den bekannten malignen Verlauf nahm (phthisisch), ergab ebenfalls ausser einer entzündlichen Infiltration des vorderen Bulbusabschnittes eine „nach hinten zunehmende Zahl von Eiterzellen, die Papille geschwellt, mit Exsudat bedeckt, die Blutgefässe erweitert und Reihen von Rundzellen zwischen den Sehnervenfaserbündeln.“

Im dritten Falle gelang es, die bereits fünf Wochen bestandene sympathische Iritis maligna durch Enucleation des verletzten Auges zur Rückbildung zu bringen. Der anatomische Befund ergab einen stark verkleinerten, mit Iridocyclitis behafteten Bulbus, Chorioiditis des vorderen Bulbusabschnittes mit stellenweisen mikroskopischen Abscessen im suprachoroidealen Raume, wo zuweilen Nerven- und Ganglienzellen von Rundzellen durchsetzt waren, während die Nervensubstanz durchaus unverändert war, „die Nerven die schönsten physiologischen Nervenpräparate darstellten.“ Sattler hat überhaupt gefunden, dass bei den meisten Fällen von sympathischen Affectionen keine Veränderungen der Ciliarnerven nachzuweisen, im Gegentheil öfters die normalen histologischen Eigenschaften der markhaltigen Nerven sich besonders schön demonstriren lassen. — Im Opticus waren hier „spärliche Reihen von Wanderzellen zu sehen, während die Nervenfaserbündel verdickt waren.“

Im vierten Falle bestand die primäre Verletzung in einem traumatischen Irisprolaps an der Corneoscleralgrenze bei sonstiger Integrität des Bulbus und

seiner S. — Vier Wochen später, nachdem inzwischen die eingeklemmte Iris vollständig und rein excidirt war, bildete sich indess eine eigenthümliche Wucherung in der früheren Wundgegend und damit zugleich Iritis maligna und auf dem anderen Iritis sympath., welche beiderseits innerhalb fünf Monaten zur Phthisis bulbi führte. —

Im fünften Falle endlich gelang es noch durch Enucleation des verletzten Bulbus (Iridocyclitis c. catar.) in der vierten Woche den Ausbruch der sympathischen Ophthalmie zu verhüten. Die Section des Bulbus ergab die exquisiteste Form der plastischen Cyclitis mit Bildung jener ominösen von der Gegend der Ora serrata ausgehenden Schwarten, welche Zerrung und Abhebung des Corp. ciliar. bedingen. Verf. bekämpft bei dieser Gelegenheit Mauthner's Rath einer facultativen Enucleation als Prophylaxe der sympathischen Ophthalmie, während jene eine obligatorische sein muss und weist in Uebereinstimmung mit Hirschberg auf das Bedenkliche hin, den Eintritt von Prodromalsymptomen abzuwarten.

---

5) Ein Fall von erfolgreicher Extraction eines Zündhütchenstückes aus der hinteren Augenkammer von Prof. Dr. E. v. Jäger in Wien.

Verf. theilt einen vor 23 Jahren beobachteten, sehr merkwürdigen Fall von glücklicher Extraction eines Fremdkörpers aus dem Augeninnern mit:

Einem Schützen war beim Abfeuern des Gewehrs ein Fragment eines Zündhütchens durch den äusseren unteren Randtheil der rechten Cornea gedrungen und im inneren oberen Quadranten der Iris ohne Verletzung der Linsenkapsel stecken geblieben. Bei einem späteren Versuche Jaeger's des Vaters, den inzwischen in einen Eiterherd eingebetteten Fremdkörper zu entfernen, verschwand letzterer aus dem Pupillargebiet und es war nur ein Stück Iris excidirt worden. Verfasser glaubte dabei ein blitzartiges Verschwinden des Fremdkörpers hinter die gegenüberliegende hintere Irisfläche beobachtet zu haben, schob eine geeignete Pincette dorthin zwischen Iris und Kapsel soweit vor, bis er in der Gegend des Corp. cil. einen harten Körper fühlte und entfernte so den fast 1 Mm. langen und $^1/_2$ Mm. breiten Metallsplitter. Die Wundränder der Iris waren dann untereinander und mit der vorderen Kapsel derart verwachsen, dass statt des gebildeten Coloboms eine feine Irisnarbe zu finden war. — Dieses „lange Zeit hindurch vollkommen functionsfähige“ Auge wurde später durch einen harten Ball von Neuem verletzt; allein die Verletzung bestand nur darin, dass die erwähnte Irisnarbe vollständig gesprengt, von der vorderen Linsenkapsel losgelöst wurde und so das zuerst gebildete Colobom zum Vorschein kam. Landsberg (Görlitz).

Referate und Auszüge.

1) Ein seltener Operationsfall von J. Hirschberg, M. D., in Berlin. Sep.-Abdr. aus d. Berl. klin. Wochenschr. 1879, No. 46. 11 S., 2 Fig.

Am 11. September 1879 wurde mir der 16jährige Eduard Kluth wegen einer ernsten Augenverletzung in die Klinik gesendet. Des Morgens um 8 Uhr an demselben Tage war Pat. mit seinem Vater beim Schmieden beschäftigt, als er ganz plötzlich eine Verletzung des rechten Auges und Sehstörung desselben verspürte. Nachmittag $3^1/_2$ Uhr desselben Tages finde ich das linke Auge gesund; auch das rechte, das verletzte, ist fast reizlos, es zeigt aber oberhalb des


oberen Hornhautscheitels eine Wunde in der Sclera. Dieselbe ist etwa $2^1/_2$ Mm. lang, nahezu horizontal, um $1^1/_2$ Mm. vom Hornhautrande entfernt, leicht klaffend. Klare Glaskörpersubstanz liegt zwischen den mit einigen Körnchen uvealen Pigmentes besetzten Wundlefzen, ohne herauszutreten. Die Hornhaut zeigte eine leichte Längsfaltelung, in der Vorderkammer ist etwas Blut vorhanden. Natürlich konnte man nicht daran zweifeln, dass der Augapfel einen Fremdkörper beherbergte. Pat. wurde sofort verbunden und im dunklen Zimmer zu Bett gebracht. Am Abend des nämlichen Tages wird der Verband gewechselt. Pat. giebt sofort eine wesentliche Besserung der Sehkraft an. Das Auge ist reizlos, die Wunde ist verklebt, die Hornhaut klar und von normaler Wölbung. Kammerwasser durchsichtig. Iris frei von Entzündung. Pupille mittelweit, eiförmig mit oberer Spitze. Offenbar ist die obere Irisperipherie gegen die Wunde hingezogen oder mit der inneren Wundöffnung verklebt. Dagegen besteht kein Irisvorfall. Der Augenspiegel zeigt normal rothen Reflex des Pupillargebietes. Jedoch ist ein dunkler Faden im Glaskörper sichtbar, welcher oben an der Wundöffnung haftet, ziemlich gerade nach unten zieht und sich dabei erheblich verschmälert. Sowie Pat. die Blickaxe senkt, erkennt man ein ziemlich grosses Eisenstück, das hinter der Linse und in einiger Entfernung von derselben im unteren Theile des Glaskörpers frei sichtbar wird. Der Fremdkörper ist schwarz, unregelmässig, scharfkantig; an den scharfen Bruchecken reflectirt er das mittelst des Augenspiegels hineingeworfene Licht hell-metallisch. Natürlich wechselt dieser metallische Reflex bei leichter Drehung des Augenspiegels, d. h. bei wechselnder Richtung des Lichteinfalls. Sehnerv und Netzhaut sehen normal aus.

Am Morgen des folgenden Tages wird derselbe Zustand festgestellt und sofort zur Operation geschritten. — —

Zur Operation wird mein Electromagnet hergerichtet, den ich seit längerer Zeit in meinen Vorlesungen und Operationsübungen an lebenden Kaninchen benutze. Es wird beschlossen, zwischen dem äusseren und dem unteren geraden Augenmuskel in tiefer Narcose dem Augapfel einen Meridionalschnitt beizubringen, der hinter dem Ciliarkörper anfängt und sich von hier aus gegen den Aequator erstreckt. Um den Schnitt nachträglich zu decken, wird zunächst medianwärts von der festgestellten Schnittrichtung ein halbkreisförmiger Bindehautlappen freipräparirt und lateralwärts über seine Basis zurückgeklappt, und die Blutung sorgfältig gestillt. Hierauf fasst mein Assistent, Herr Vogler, mit einer Schlusspincette eine Bindehautfalte im horizontalen Meridian des Augapfels nahe dem medialen Hornhautrande, und rollt damit den Augapfel nach innen oben, so weit dies bei eingelegtem Sperrer möglich. Der Operateur fasst mit einer kleinen chirurgischen Pincette das episclerale Gewebe gerade am vorderen Theile des beabsichtigten Schnittes und senkt neben der Pincette das v. Graefe'sche Staarmesser in die Sclera, die Schneide gegen den Aequator gerichtet. Mit langsamen, sägeförmigen Zügen wird ohne Contrapunction ein Schnitt von 4 Mm. Länge durch sämmtliche Bulbushäute angelegt. Der Schnitt klafft durch Glaskörpersubstanz, die aber nicht hervor- oder austritt. Ein sanfter Druck wird auf die mediale Wundlefze ausgeübt, in der Hoffnung, der Fremdkörper würde durch seine Schwere schon hervortreten, weshalb auch Pat. in halbsitzender Stellung auf dem Knapp'schen Operationsstuhl narcotisirt war. Dieses glücklichste Ereigniss trat nicht ein. Hierauf wird das eine schnabelförmige Ende des Electromagneten, welcher ungefähr Gestalt und Krümmung des Armes einer gewöhnlichen krummen Irispincette besitzt, aber etwas dicker und zahnlos ist, durch die Wunde in's Augeninnere eingeführt, die Spitze natürlich medianwärts und die Concavität gegen die Sclera gerichtet. Der Fremdkörper folgt nicht.

Sofort wird der Magnet ausgezogen; der Schnitt mit der Schielscheere in seiner ursprünglichen meridionalen Richtung gegen den Aequator zu verlängert, so dass er im Ganzen eine Länge von 7—8 Mm. erlangt und der Magnet wiederum eingeführt, in derselben Richtung wie zuvor, aber etwas weiter hineingeschoben und ein wenig gedreht, so dass seine Spitze dem unteren Scheitel des Aequator bulbi näher kommt. Man hört keinen klingenden Ton, sieht aber beim vorsichtigen Ausziehen des Magneten, wobei die Convexität einen sanften Druck auf die laterale Wundlefze ausübt, um Abstreifen des Fremdkörpers zu verhüten, dass der Magnet einen schwarzen Metallsplitter erfasst hat und ohne weiteres aus dem Augeninnern hervorbringt. Ein Baumwollenbäuschchen wird auf die sanft geschlossenen Lider gedrückt, die etwas oberflächlich gewordene Narcose vervollständigt, der Bindehautlappen über den Schnitt zurückgeklappt,

Fig. 1. Augenspiegelbild (mit $2^1/_2$zölliger Linse entworfenes umgekehrtes Bild).



1 Papilla opt., 2 Graue Scleralnarbe, 3 3 freiliegende Sclera (mit zwei kl. Blutfleckchen, 4 4 Rand der retrahirten Aderhaut, 5 5 5 entfärbter Herd mit sichtbaren Aderhautgefässen, 6 6 6 scharf begrenzter pigmentirter Rand desselben.

so dass er ihn deckt, und durch zwei Nähte befestigt; endlich noch der bei unseren Staaroperationen übliche Monoculus-Verband angelegt und auch das zweite Auge durch eine leichte Binde verschlossen. Als Patient aus der Narcose erwacht war, klagte er nicht über Schmerzen und wurde in's Bett gehoben. Der Eisensplitter ist 3 Mm. lang, 2 Mm. breit und fast 1 Mm. dick, von schwarzer Farbe, ohne Spur von Rost, mit scharfen, etwas unregelmässigen Rändern; die eine der beiden Hauptbegrenzungsflächen des ziemlich platten und glatten Körpers ist etwas convex, die andere eben. Sein Gewicht beträgt 20 Mgrm.[1] Die Heilung erfolgte ohne Spur von Reaction.

[1] Der schwerste Fremdkörper, der bisher innerhalb eines menschlichen Bulbus (bei der Enucleation) gefunden wurde, wog 2,5 Grm. und hatte eine Länge von 20 Mm. Vergl. die Mittheilung meines ehemaligen Assistenten, Herrn Dr. Busse, in den klin. Monatsbl. f. A. Die kleinsten, die man z. B. mit der getrübten Linse herausbefördert, wiegen weniger als 1 Mgrm.

Am vierten Tage nach der Operation (16. September) werden die Nähte entfernt.

Etwa 14 Tage nach der Operation wurde eine genauere Prüfung vorgenommen. Das Auge ist reizlos. Die Eingangsöffnung ist vernarbt, die Schnittgegend kaum noch hervorragend, die Bindehaut daselbst etwas succulent. Die brechenden Medien des Auges sind klar, aber ein kleiner Glaskörperfaden noch sichtbar. Papilla opt. nebst Umgebung normal. Die von dem operativen Eingriff herrührende Veränderung des Augengrundes beginnt etwa 5—6 Papillenbreiten oder 7—9 Mm. nach aussen unten vom Rande der Papilla optica, in

Fig. 2. Gesichtsfeld des rechten Auges.



Orthographische Projection des Gesichtsfeldes. Der Mittelpunkt ist der Fixirpunkt, *m* Mariotte's Fleck, M mediale, L laterale Seite. Die zart gezeichneten Curven geben die Norm, *w* für weiss, *b* für blau, *r* für roth, *g* für grün. Die stark gezeichnete Curve giebt die G.-F.-grenze unseres Falles, die gestrichelte Partie bedeutet eine Zone undeutlicher Empfindung.

Gestalt eines scharf begrenzten sectorenförmigen Herdes, dessen vorderes, d. h. äquatoriales Ende mit dem Augenspiegel nicht zu erreichen ist. In diesem Herde, über welchen die Netzhautgefässe unverändert und unverdeckt fortziehen, ist der sonst rothe Augengrund hell entfärbt, weisslich, so dass die Aderhautgefässe plötzlich in ziemlicher Schärfe hervortreten; der weisse Grund ist aber durch zahlreiche schwarze Punkte stark getüpfelt. Innerhalb dieses weissen Herdes, etwa vier Papillendurchmesser von seinem pigmentirten Rande entfernt, erscheint die nach der Papilla zugewendete Spitze einer intensiv weissen schnabelförmigen Figur, welche von stärkerer Pigmentanhäufung umsäumt ist, und offenbar den Bereich darstellt, innerhalb dessen die Sclera frei liegt, d. h.

wo nach dem Schnitt die elastische Aderhaut sich zurückgezogen.[1] Innerhalb dieser weissen schnabelförmigen Figur sieht man eine ihr ähnliche, in verjüngtem Maassstabe, von grauer Farbe: es ist die sclerale Narbe. Was die functionelle Prüfung betrifft, so liest das Auge feinste Schrift (Sn $1^1/_2$ in 9″). Das Gesichtsfeld zeigt eine mässige Beschränkung im inneren oberen Quadranten, ist aber nach den übrigen Richtungen hin normal.

Nach vier Wochen wurde der Kranke entlassen. Der Glaskörperfaden ist geschwunden, der Herd im Augengrunde wenig verändert. Sie sehen den Kranken heute nach sechs Wochen mit äusserlich fast normal aussehendem Auge.[2]

M. H.! Ich habe diesen Operationsfall als einen seltenen bezeichnet. Ich selber hatte in einem ähnlichen schon das Gleiche erstrebt, aber nicht erreicht und in der Literatur-Umschau nur wenig Analoges gefunden. Zwei Fragen werden durch unseren Fall angeregt: Die erste betrifft den meridionalen Scleralschnitt zur Entfernung von Fremdkörpern aus dem Augeninnern; die zweite den Magneten. — (Folgen Literaturnachweise, Knapp, Dixon, Mc Keown, Hardy u. A.)

Der Electromagnet, dessen ich mich bediene, ist nach meinen Angaben von Herrn P. Dörffel (Berlin, 46 u. d. Linden) verfertigt. Er ist einfacher und handlicher als die früheren. Die electromotorische Kraft wird von einem ganz gewöhnlichen Zink-Kohle-Element geliefert, wie es fast jeder Arzt besitzt oder doch leicht beschaffen kann. Von diesem gehen zwei Drähte zu der Spirale. Dieselbe ist um einen cylindrischen hohlen Eisenkern gewunden, der in die beiden spitzen Polenden übergeht, welche in's Auge eingeführt werden sollen. Die letzteren sind nach Art eines Irispincettenarms gebildet, das eine gerade, das andere gekrümmt. Dieser Electromagnet vermag einen kleinen Eisenschlüssel bequem zu tragen und Eisensplitter von 1—5 Mm. Länge, wie solche erfahrungsgemäss hauptsächlich in Betracht kommen, aus der Entfernung von etwa 2—4 Mm. sicher anzuziehen. Aehnlich verhält es sich, wenn man die Eisenstückchen in Gummilösung, Hühnereiweiss und Glaskörpersubstanz legt. Sowie die Flüssigkeit dicklich ist, wird die Attractionsgeschwindigkeit und Entfernung verringert. Sowie aber ein nennenswerther Widerstand vorhanden ist, vermag der Magnet dasselbe Eisenstückchen nicht mehr zu bewegen, z. B. wenn man ein solches Eisenstück einfach durch ein Blättchen Papier hindurchsteckt, so dass es darin haftet.

Dass man ein in der Hornhaut festsitzendes Eisensplitterchen, wie wir sie täglich bei den Eisenarbeitern beobachten und so leicht auf mechanischem Wege entfernen, mit dem Magneten bequem herausziehen könne, ist eine Fabel, ein kleines Seitenstück zu dem Märchen aus Tausend und einer Nacht von der Magnetberginsel, welche die eisernen Nägel aus den Planken der Schiffe zieht. Für die Fremdkörper in der Vorderkammer ist der Magnet meist überflüssig und unpraktisch. Sowie das Kammerwasser abfliesst und der Eisensplitter sich gegen die Hinterfläche der Hornhaut stemmt, ist es ausserordentlich schwierig, ihn mit dem Magneten, sehr leicht, ihn mit der Pincette herauszuholen, wie man am lebenden Kaninchenauge bequem experimentiren kann. Wirkliche Triumphe feiert der Magnet hauptsächlich in solchen Fällen wie der unsrige, wo es sich um ein frisch in den Glaskörper eingedrungenes und darin frei befind-

[1] Der helle Reflex von „Scleralnarben" ist nicht eine neue Beobachtung, wie manche Autoren glauben, sondern schon von Albrecht v. Graefe (Arch. f. Ophth. I, 1, 406) 1854 wahrgenommen. Vgl. auch Schauenburg, Der Augenspiegel, 2. Aufl. p. 51, a. 1859.

[2] Vier Wochen später Status idem.

liches Eisenstückchen handelt, welches aus der dunklen Tiefe mittelst Pincette, Haken, Löffel nur selten ohne dauernde Schädigung des Auges entbunden werden kann.

---

2) Untersuchungen und Beobachtungen über Hysterie von Dr. M. Rosenthal in Wien. (Wiener med. Presse 1879 u. Separatabdruck.) (Forts.)

Behufs Prüfung der Farbenperception bediente ich mich eines etwa zwei Handbreiten betragenden, $^1/_2$ M. langen Musterbandes aus Stickwolle, an welchem die längs über einander gereihten Quadrate, von der Grösse eines Schachbrettfeldes, Streifen in den verschiedensten Farben und deren Schattirungen bilden. Die Kranke musste die ihr gezeigte Farbe selbst benennen, und dann die verschiedenen Nuancen derselben aufsuchen. Mittelst dieses für praktische Zwecke ausreichenden Verfahrens lässt sich an Kranken mit hysterischer Amblyopie nachweisen, dass bei centrifugaler Einengung der Farbenperception (von den centralsten Netzhautstellen gegen die peripher gelegenen hin) die Kreise für Violett, Grün, Roth, Orange, Gelb und Blau successiv gleich Null werden. Bei manchen Formen vertauschen Blau und Roth ihren Platz im Gesichtsfelde und schwinden die Farben in nachfolgender Ordnung: Violett, Grün, Orange, Blau, Gelb, Roth; in einzelnen Fällen wird hierbei auch Gelb durch Blau ersetzt, und ist dann die Farbenfolge: Violett, Grün, Orange, Gelb, Blau und Roth. Dies sind die häufigsten Combinationen in den Veränderungen des Gesichtsfeldes.

Während demnach am stärker amblyopischen Auge Gelb und Blau, beziehungsweise Gelb und Roth, oder Blau und Roth am längsten an der Aussengrenze ausharren, schliesslich nur eines der beiden letzteren (nebst Weiss und Schwarz) wahrgenommen wird, zeigt das bessere Auge blos Verlust der centralsten Farben (Violett- und Grünblindheit), oder auch Ausfall der einen und anderen (Mittelfarben (Roth und Orange). Nur in höchst seltenen Fällen hat das Uebergreifen der Hemiplegie und Hemianästhesie auf die andere Körperhälfte auch binoculäre Amblyopie zur Folge, und sind dann beiderseits die Farbenkreise, bis auf die periphersten von Blau, beziehungsweise Roth entschwunden, oder ist an einem Auge die Farbenperception völlig erloschen. Die partielle, sowie auch die totale Achromatopsie entwickeln sich bald allmählich unter migränartigem, halbseitigem Kopfschmerz, bald treten sie dagegen plötzlich bei Beginn hysterischer Anfälle auf, um nach deren Ablauf ebenso rasch wieder zu verschwinden. Doch können bisweilen ein- oder auch beiderseitige Amaurosen ohne jegliche convulsive Erscheinung zu Stande kommen. Die klassische Wandelbarkeit des hysterischen Symptomenbildes giebt sich auch hier zu erkennen. Bei der spontanen, sowie bei der von Charcot, Westphal und mir durch Transfert erzeugten temporären Wiederkehr der Farbenperception erweitern sich die Farbenkreise in centripetaler Richtung, von peripherem Blau, resp. Roth gegen die Centralfarben hin. Nach Ablauf der Einwirkung stellt sich die frühere Achromatopsie wieder her. (Schluss folgt.)

Bibliographie.

1) Ranvier hat gesehen (Progrès méd. 1879, p. 565), dass die Regeneration des Epithels der Hornhaut der der Nerven vorhergeht, also von der letzteren unabhängig ist. Die Regeneration der intraepithelialen Nervenfibrillen geschieht durch Sprossung der amputirten Nerven.

2) Die Ernährung der Hornhaut setzt sich regelmässig fort, nachdem man alle Nerven beseitigt hat, die zu ihr gehen. Es giebt also keine trophischen Hornhautnerven. Die Nervenfasern bilden in der Hornhaut einen Plexus, nicht ein Netz. Das plexiforme Aussehen der Hornhautnerven hängt ab von der Durchsichtigkeit der Hornhaut. Die Nerven der Hornhaut sind gewöhnliche Empfindungsnerven. (Ranvier, Progrès méd. 1879, p. 566.)

3) Wird die Iris eines frisch getödteten Aales sauber herauspräparirt, auf einem Uhrschälchen in Kochsalzlösung sorgfältigst ausgebreitet und (nach einigem Aufenthalt im Dunkeln) diffusem Tageslicht ausgesetzt, so contrahirt sich ihr Sphincter zusehends, um in nachfolgender Dunkelheit wieder zu erschlaffen. — — Die blauen und grünen Strahlen wirkten am stärksten, weniger die rothen, noch weniger die gelben, gar nicht die ultravioletten. (Gysi und Luchsinger in Bern. C. f. d. m. W. 1879, p. 691, 27. Sept.) Das Phänomen ist bekannt. (Vgl. Budge, ibid. 768.)

4) Die Veränderung des Pupillendurchmessers ist unabhängig von der der Carotis-Circulation. (Franck, Progrès méd. 1879, p. 565.)

5) Klin. Beobachtungen von Dr. Higgens, Guy's Hosp. British med. Journ., 18. Oct. 1879. 1) Eine 59jährige zeigte eine Anschwellung des r. oberen Canaliculus, Entleerung eines Körpers ähnlich einer grünen Erbse; Dr. Nettleship und Durham fanden Pilzmycelien darin. Dr. Higgens konnte nicht die leiseste Erwähnung des Befundes in einem ophthalmologischen Werke entdecken. [So sehr schwer war es doch nicht, die einschlägigen Beobachtungen von v. Graefe, Förster, Schirmer, Delmonte, Grüning, Haase u. A. aufzufinden. Vgl. Arch. f. Ophth. I, 1; XV, 1. Arch. f. A. III, 1 u. VIII, p. 219; C. f. A. 1879, p. 188.] 2) Eine 5jährige zeigte seit zwei Jahren Protrusion des l. Augapfels. Atroph. n. opt. Probeincision Novbr. 1878, Exstirpatio Bulbi et Tumoris. Es war ein Fibrom der Sehnerventheile. 3) Ein 7jähriger kam 26. Mai 1879. Strabismus conv. des l. Auges seit Jahren, zunehmende Prominenz seit Monaten, durch einen Tumor, der zwischen Aussenwand der Orbita und Augapfel lag. Probeincision entleerte käsige Masse. Exstirpation, wobei die Cyste platzte und mit dem Finger herausgepellt wurde.

6) Dr. Hague wischt sorgsam unmittelbar nach der Geburt, bevor das Kind die Augen öffnet, jede Spur von Schleim aus denselben und hat in Hunderten von Fällen nicht einmal Blenorrh. neon. beobachtet. British med. J., 21. Juni 1879. (Vergl. das auf p. 195 No. 23 angeführte Citat.)

7) Dr. Alois Epstein, Arzt der Landesfindelanstalt zu Prag (im Arch. f. Kinderheilk. I, 1, p. 44, Nov. 1879): „Hugenberger erwähnt das Vorkommen bösartiger Ophthalmien der Neugeborenen neben Puerperalfiebern der Wöchnerinnen. Damit in Uebereinstimmung steht die Beobachtung in unserer Anstalt, dass, seitdem die bösartigen acuten Formen von Septicämie bei Neugeborenen seltener geworden sind, auch die scheusslichen Formen der sogenannten Blenorrhoea neon. an Zahl abgenommen haben und wir in den letzten zwei Jahren zumeist Bindehauterkrankungen leichteren Grades zur Behandlung übernehmen."

8) Zwei Fälle von Blennorrh. conj., geheilt, resp. gebessert durch Arg. nitr. 0,02 : Vaselini 5,0 und Eserini 0,02 : Aq. 10,0. (Galezowski-Parent, Rec. d'Ophth. 1879, p. 704.)

9) Diphtheritic ophth. by Dr. Hirschberg. British med. J., 4. Nov. 1879. Im British med. Journ. 30. August 1879 erschien ein kurzer Auszug einer sehr interessanten Arbeit von Dr. Edward Nettleship. Diese Arbeit konnte in Cork nicht mehr zur Verlesung kommen, so dass eine Debatte darüber

unmöglich war. Ich fühle aber die Pflicht, meinem geehrten und gelehrten Freund einige Erwiderungen zu machen — amicus Plato, magis amica veritas. 1) Wir unterscheiden in Deutschland zwischen diphtherischer und croupöser Ophthalmie; für uns ist die Diphtherie eine necrotische Entzündung des Schleimhautgewebes. 2) Hinsichtlich der Aetiologie der Bindehautdiphtheritis und ihrer Combination mit Halsdiphtheritis verweise ich auf meine Arbeit in der Berl. Klin. Wochenschr. 1869, No. 3. 3) Ich glaube, dass Bindehautdiphtherie seltener in Deutschland ist und häufiger in England, als man gewöhnlich annimmt. In sieben Jahren eigener Praxis (1870—77) hatte ich unter etwa 22,000 neuen Patienten 45 Fälle von Diphtheritis, die leichten mitgerechnet, d. i. 2 pro Mille aller meiner Patienten. Abgesehen von den Fällen, die tödtlich endeten durch Complication von Seiten des Halses etc., verlor ich sehr selten ein Auge durch Bindehautdiphtheritis. Ich habe (für die Kinder) ein sehr einfaches und mehr exspectatives Verfahren adoptirt (Reinigung, warme Umschläge etc.). In den letzten 2—3 Jahren erinnere ich mich nur eines Auges, das durch Diphtheritis verloren ging.[1] (1866—68 hatten wir ein Paar schlimmere Epidemien von Bindehautdiphtherie in Berlin.)

Dass Bindehautdiphtherie in anderen Gegenden häufiger vorkommt, als man angenommen, beweisen die neueren Veröffentlichungen von Adler in Wien und Nettleship selber. Aber ich kann der Annahme meines Freundes N. nicht beipflichten, dass Bindehautblenorrhöe in Deutschland wesentlich häufiger als in England sei. Zuerst verweise ich auf die klassische Monographie von William Lawrence (London 1830); sodann stütze ich mich auf meine eigene vergleichende Beobachtung, endlich auf das stärkste und unerbittliche Beweismittel, die statistischen Zahlen.[2] In Moorfields hatte man 1875 unter 20,000 neuen Patienten 267 Fälle von purulenter Entzündung der Bindehaut, d. i. 13,3 pro Mille. Ich selber hatte unter 22,000 neuen Patienten 325 Fälle oder 15 pro Mille. Der Unterschied erscheint mir bedeutungslos, zumal wenn ich berücksichtige, dass 315 von meinen 325 Fällen neugeborene Kinder betrafen, bei denen wir gewohnt sind, auch die milderen Fälle der Bindehautentzündung als Blenorrhöe zu bezeichnen. Endlich kann ich nicht finden, dass Inoculation von einer Person zur anderen die vorwaltende Ursache der Bindehautdiphtherie darstellt. Kommt die letztere vor zusammen mit analoger Halsentzündung, so handelt es sich nicht um eine solche Selbstinfection wie bei gonorrh. Ophth. Die letztere ist nicht häufig bei uns; sie beträgt in meiner Praxis kaum 1 pro Mille sämmtlicher Patienten. Wenn ich annehme, dass unsere ärmeren Klassen den Vergleich aushalten mit den englischen in Bezug auf Elend, Sorglosigkeit etc., so wird man dies, hoffe ich, nicht einfach als Ausfluss meines Patriotismus, sondern als Ausdruck meiner directen vergleichenden Beobachtung ansehen."

10) Melanot. Sarcom der Conj. u. Corn. von Dr. Meighan, Surgeon to the Glasgow Eye infirm. Glasgow med. J. 1879, Aug. [Mit einem guten Holzschnitt.] Ein 60jähriger war schwach durch Schmerz von seinem rechten Auge. Ein Tumor 1''' hoch, $^1/_2$ breit und dick, grauschwarz, sass vor dem Auge und liess medianwärts eine gesunde Hornhautzone. — Es war das dritte Recidiv, vor sechs Jahren und vor 18 Monaten war Exstirpation gemacht worden. Enucleation. Medianwärts ist die Schnittfläche schwarz. — Es ist seit 1865 erst der zweite Fall in der Anstalt; 1865 musste bei einem ält-

[1] Ein zweites ist in den letzten Wochen hinzugekommen.

[2] Absolute Zahlen zu geben ist leider unmöglich; wir müssen uns mit relativen begnügen.

lichen Manne nach fünf vergeblichen Excisionen, wobei das Recidiv immer dunkler und fester wurde, auf Mackenzie's Rath die Enucleation gemacht werden. Die (angeborenen) Pigmentflecke am Hornhautrande von Kindern sollten präventiv exstirpirt werden.[1] Die einfache Exstirpation des entwickelten Tumor scheint nicht zu genügen, sondern erst die des Augapfels.

11) Herr Gillet de Grandmont heilt Phlykt. durch Galvanocaustik. (Annal. d'Oc. p. 181, Bd. 81.) [Man kann allerdings auch mit Kanonen nach Sperlingen schiessen.]

12) On the active Treatment of severe cases of primary Keratitis by Geo. A. Berry, M.B. Edinb. med. J. Nov. 1879. Hansen wendet direct auf die Hornhaut an: 1) Sol. arg. nitr. 0,25 : 25,0;[2] 2) Cauterium actuale. Das erstere, schon früher von Liebreich gebraucht, ist weniger irritirend, als man gewöhnlich glaubt. Viele hartnäckige Fälle bessern sich rapide, nachdem 2—3 Tage, täglich einmal, eine Pinselung vorgenommen wird. Unschätzbar ist es bei beginnender Suppuration nach dem Staarschnitt, wenn man sofort 2 Mal täglich die Wundregion kühn bepinselt.

13) Ueber die Behandlung der traumatischen Hornhautzerstörung von Thos. Reid, M.D., Surgeon to the Glasgow Eye Infirmary. Glasgow med. J. 1879, Nov. Mittheilungen über die Nützlichkeit von Saemisch's Keratomie. „Wenn das andere Auge gesund, ist eine optische Iridectomie von zweifelhaftem Vortheil." Dieser Satz dürfte doch als veraltet zu betrachten sein.

14) Haarentwickelung auf dem Augapfel eines Hundes von G. E. Dobson, M.A., M.B. „Bisher noch nie beschrieben." Es ist aber ein gewöhnliches Dermoïd an der Hornhautgrenze, besetzt mit Haaren, die mit denen der Cutis identisch waren. (The journ. of anat. and physiol., Oct. 1879.)

15) Ueber Hypopion. Klinischer Vortrag von Gayet. Lyon méd., 6. Apr. 1879.

16) Fall von sympathischer Iridocyclitis, gebessert durch Haarseil. (Dr. Meighan und George Hunter, Glasgow med. Journ., Juli 1879.) Ein Nieter verletzte 16./1. sein r. Auge, 2''' von der Sclera und mehr von der Hornhaut; Blutung. Fremdkörper vermuthet, aber nicht wahrgenommen. Das Auge wurde weich und blind. Enucl. verweigert. 18./1. Panophth., 22./1. Spontanentleerung eines grossen Eisenstücks; Schmerzlosigkeit des Bulbus und Entlassung. 12./3. sympathische Iritis des l., Enucl. d. r.; Atropin; 20./3. Tag der zweiten Entlassung. 17./8. Recidiv, nicht Jäg. 10. Atropin, Besserung. Bald zweites Recidiv. Haarseil. Besserung, Jäg. 10. [Womit wohl die Geschichte noch nicht abgeschlossen!] Sympathische Iritis ist selten nach Panophthalmitis, Enucleation war nach dem Ausbruch, wie öfters, wirkungslos; das Haarseil günstiger.

17) Spencer Watson (British med. J.) trepanirte (!) bei einem 14jähr. die Sclera eines Auges, das in Folge von Staaroperation entzündet war und welches die Eltern nicht enucleiren lassen wollten.

18) Prof. Emil Heubel in Kiew (Pflüger's Arch. XX, 1 u. 2) weist nach, dass es sich bei den durch Kochsalz, Zucker etc. experimentell an Thieren er-

---

[1] Ist auch von Virchow gerathen, und öfters ausgeführt worden, auch vom Ref. Vgl. Virch. Arch. Bd. 54.

[2] Sorgfältiges Touchiren mit dem mitigirten Lapisstifte ist schon vor vielen Jahren von A. v. Graefe bei hartnäckigen Keratitisformen angewendet worden.

zeugten Cataracten in der That um eine unter dem Einflusse jener Stoffe zu Stande kommende Wasserentziehung der Linse handelt.[1]

Dr. Deutschmann in Göttingen (ibid. XX, 8 u. 9, 31. Oct. 1879) weist nach, dass er schon zwei Jahre zuvor genau dasselbe Resultat publicirt hat. (Arch. f. O. XXIII, 3; Centralbl. 1877, p. 266.) Es kommt auf den Salzgehalt der Augenflüssigkeiten an, die Linsen erleiden bei dieser Trübung einen Gewichtsverlust. Aber in 3 % Zuckerlösung bleibt die menschliche Linse ungetrübt; bei hochgradigem Diabetes mellitus, der nach $^3/_4$ Jahren zum Tode führte (bei klarer Linse) betrug der Zuckergehalt des Kammerwassers nur 0,5 %, der des Glaskörpers nur 0,366 %. Ein Zuckergehalt der Augenflüssigkeiten, wie er nöthig wäre, um direct Linsentrübung zu bewirken, ist undenkbar. Die bei Diabetes mellitus auftretende Linsentrübung kann nicht durch Wasserentziehung seitens stark zuckerhaltiger Augenflüssigkeiten erklärt werden.

19) Die antiseptische Behandlung in der Augenheilkunde, übersichtlich besprochen vom Doc. Dr. Schenkl. Prag. med. Wochenschr. 1879, No. 37. Schiess, Monatsbl. 1874, 435; Alfred v. Graefe, Arch. f. O. 24. 1, 233 und Centralbl. 1879, p. 310, Wecker, Monatsbl. 1877, S. 169.) Der letztere verfährt folgendermaassen: Eine Rondelle von Borlint, die in 4 % Borlösung getaucht und gut ausgepresst ist, wird sorgfältig um das Auge herum modellirt, hierauf nicht nur mit desinficirter Watte ausgefüllt, sondern auch die Ränder des Borlints genau bedeckt und eine Flanellbinde als Monoculus angelegt. Bleibt 12—24 Stdn. — — — Tritt Hornhauteiterung ein, so lässt man nur eine Rolle von Borlint auf dem Auge, die mit einer 4 % Borlösung beständig feucht erhalten wird. — Hirschberg findet in seiner Anstalt kein Motiv zur „antiseptischen" Behandlung, verkennt aber nicht, dass für andere Anstalten andere Bedingungen vorhanden sein können. (C. 1878, p. 151.) Just, ibid. p. 225. Horner, C. f. A. 1878, p. 160. Snellen, ibid. 1879, p. 310.

20) Kehlkopfs- und Augenspray (für Liebhaber!) zu beziehen von Messrs. Corbyn, Stacey and Co. (300 High Hoborn, London) für 12 shillings. Brit. med. J., 18. Oct. 1879.

21) Ueber Atropinvergiftung. Medical Record, Mai 1879. Dr. Zustand (?) hat bei einem Apotheker mit Iritis, der eigenmächtig die Dose des Atropins steigerte, Delirien, maximale Mydriasis, Amaurose beobachtet. Morphininjectionen etc. Besserung nach 8 Stunden, Heilung nach ruhigem Schlaf. Die erfahrensten Oculisten geben an, dass solche Vergiftungen selten sind und meist auf Idiosyncrasie beruhen. Leichtere Delirien kamen bei einem anderen Patienten (E. Meyer's), der aus Versehen 3 Mal täglich 15 Tropfen einer gewöhnlichen Atropinlösung getrunken. Heilung durch subcutane Ergotininjectionen. Die meisten der anderen Fälle, die mitgetheilt werden, beziehen sich lediglich auf prämonitorische Symptome (Trockenheit im Halse etc.) sowie auf locale Reizung, Eczem der Lider etc.

22) Ein Fall von Atropinvergiftung von Dr. Haueisen in Schw. Hall (Würtemberg). Corresp.-Bl. 25. Sept. 1879. Ein 4jähriges Kind verschluckte von einer Lösung von Atrop. sulf. 0,05 : 300,0 den zehnten Theil. Nach 10 Stdn. Bewusstlosigkeit, Delirien, Mydriasis. — Verordn. Morph. 0,1 : Aq. lauroc. 30,0 halbstdl. 5 Tropfen bis zur Beruhigung und 300 Grm. Xereswein, eslöffelweise. Am Abend des folgenden Tages Besserung.

---

[1] Auch der Entdecker dieser Erscheinung, Kunde (1857, Z. von Siebold und Köllicker VIII, S. 466) hat sie durch Wasserentziehung erklärt und durch Wasserzufuhr geheilt.

23) Sidney Ringer and William Murrel, Ueber Antagonismus im Pilocarpin und Muscarin (p. 135. II, 2. J. of physiol. 1879).

24) Pituri, Solanaceae, subdivisio Duboisin., wirkt ähnlich dem Atropin. Innerlich gegeben bewirken kleine Dosen Contraction, grosse Erweiterung der Pupillen. ibid. p. 133.

25) Atropinvergiftung. Bericht von M. de Beauvais (Un. méd. 1879, p. 491) über die Arbeit von Lataud, deren Kritik schon oben p. 217 gegeben gegeben ist.

26) Duboisin, Gelsemine etc. von Prof. Macnaughton Jones in Cork. Brit. med. J. 6, IX. 1879. Vgl. C. 1879, p. 238.

27) O. Just in Zittau hat sich vielfach überzeugt, dass Pilocarpin (2 %) rasch und sicher die Pupille verengt und einen starken Reiz für die Accommodation darstellt. Wien. med. Wochenschr. No. 31, 1879. Es ist dies dauerhafter und billiger als Eserin. Verhältniss wie 1,4 : 1.

28) Astigmatismus, eine Ursache von hartnäckigem Kopfschmerz und anderen Nervensymptomen von Dr. Thompson. Jefferson med. College. The med. News 1879, Juni. [Wir „lernen" hier, dass eine Accommodationsanstrengung von 2,5 D (bei einem 34jährigen) das Auge so anstrengen möchte, als Erhebung von $2^1/_2$ Pfd. bei steifem Arm.]

29) Intraorbitales Sarcom, das das Auge nach unten und vorn drängte, bei einer 67jährigen, schon 10 Jahre zuvor vom Arzte, 32 Jahre zuvor von der Patientin constatirt. Patientin war vollkommen entstellt, und musste Nachts das Auge verbinden, damit nicht das Oberlid hinter den Augapfel gerathe. Schnitt parallel der Augenbraue und Entfernung des Tumors, der nicht sehr fest mit dem hinteren Theil des Orbitaldaches zusammenhing. Drainage. Nach 45 Tagen $S = {}^{20}/_{20}$, binoculares Sehen. (Dr. John H. Packard, Philadelphia. American J. of med. Sc. 1879.)

30) Embolie der Art. centr. ret. von Georg Hunter, Glasgow Eye instit. (Glasg. med. J., Aug. 1879.) Ein 30jähriger wurde plötzlich bei der Arbeit blind auf dem l. Auge. Nach zwei Tagen weissl. Trübung auf und um den Sehnerven, rother Fleck im Centrum der Retina, arterien leer — Rheumatismus vor Jahren — Blasegeräusch mit dem ersten Ton hörbar über der Herzspitze, Hypertrophie des Herzens. Amaurosis blieb.

31) E. Nettleship (British med. Journ., 14. Jun. 1879). Zeitweise Unterbrechung der Blutzufuhr zur Netzhaut scheint die einzig mögliche Erklärung für die plötzliche Sehstörung eines Auges bei Herzkranken. Der Anfall kommt plötzlich, dauert einige Minuten oder 1—2 Stunden und schwindet wieder. In gewissen Fällen kann aber auch solch' ein Anfall in dauernde Erblindung übergehen. Eine Localerkrankung der Arterie ist anzunehmen, die nur unschädlich blieb, so lange die Circulation normal war.

I. Vorübergehende Attaken der Sehstörung des rechten Auges, gefolgt von dauernder Erblindung, mit den ophthalmoskopischen Zeichen von Arterienverstopfung; darauf zahlreiche vorübergehende Anfälle von geringerer oder stärkerer Erblindung des linken, mit Gesichtsfeldbeschränkung. Mitralstenose bei einer 26jährigen 10 Jahre zuvor Chorea. II. Erblindung des linken mit Netzhauthämorrhagie, Thrombose. Wiederholte Anfälle von vorübergehender Erblindung des r. und Gesichtsfeldbeschränkung mit Glaskörperopac. Spontaner Arterienpuls. Schwere Erkrankung der Aorta, bei einem 28jährigen. Loring hat schon eine ähnliche Erklärung gegeben. [Wir haben Aehnliches beobachtet und halten N.'s Erklärung um so mehr für zutreffend, als wir mitunter eine deutliche Verdickung der Wandung der Netzhautarterie dabei beobachten konnten.

In anderen Fällen dagegen scheint es sich doch um vorübergehende Embolie zu handeln; der Embolus, der nur sehr klein zu sein braucht, um die Art. centr. ret. zu blockiren, wird wieder flott und geht in irgend ein anderes Aestchen der Ophth., das keinen besonderen Namen, keine besondere Bedeutung besitzt.]

32) The ophthalmoscope in diseases of the nervous system by William F. Norris, M. D., Clinical Prof. of Ophth. (Medical News 1879.) „Atrophie des Sehnerven durch Alkohol und Tabak zeigen in ihren frühesten Stadien Symptome von Neuritis.“ [Diesen Satz können wir nicht bestätigen; ebensowenig die concentrische Gesichtsfeldbeschränkung, die Verf. bei diesem Uebel gefunden haben will.]

33) Die franz. Gesellschaft gegen Tabak- und Alkoholmissbrauch hat die folgenden Preisfragen aufgestellt: 1) Nachweis der organ. Läsionen und der functionellen Störungen durch Tabakmissbrauch; 2) durch Alkohol. Die französisch geschriebenen Abhandlungen (nicht gezeichnet, sondern mit Devise versehen) sind vor dem 28. Februar 1880 zu richten nach Paris, 44 rue de Neuilly, Hôtel de la société d'encouragements.

34) Cecité hystérique. Amélioration par le méthallothérapie et les applications d'aimant; disparation complète des troubles visuels sous l'influence de l'electr. statique, par M. Dujardin Beaumetz et M. Abadie. (Progr. méd. 1879, No. 28.) Wir kommen noch einmal auf diesen (schon p. 290 erwähnten) Fall zurück, um unsere positive Ueberzeugung dahin auszusprechen, dass es sich um bewusste oder unbewusste Täuschung von Seiten der Patientin gehandelt hat. Dass die 16jährige — Wahrsagerin zu sehen anfing, als man sie auf den Isolirschemmel der Electrisirmaschine setzte und „schmerzhafte“ Funken aus der Orbitalgegend zog, das scheint uns weiter nicht wunderbar zu sein.

35) Typische Trigeminusneuralgie, mit Milztumor, nicht durch Chinin, wohl aber durch den constanten Strom sofort geheilt, — 8 Elemente, Anode auf das For. supraorb., Kathode im Nacken, drei Minuten lang. Dr. Weise, Berl. klin. Wochenschr. 1879, No. 43.

36) Geheilte Trigeminuslähmung von Dr. Jaffé in Hamburg. Berl. klin. Wochenschr. 1879, No. 43. Bei einem 38jährigen ist der r. Trigeminus vollständig gelähmt, tiefes Infiltrat im Centrum der r. Cornea. Geschwulst der hinteren Rachenwand. Heilung unter Kali jodat. (5:200) binnen wenigen Wochen. Die Sensibilität des ersten Astes stellte sich wieder her, auf der Hornhaut blieb Pannus Gumositas ad basin angenommen.

37) Traumatischer Spasmus der Accommodation [?] (Dehenne, Unit. de la policl. 1879.) Ein 13jähriger zeigt l. M $^1/_3$ D, S = $^1/_{10}$, einen Monat nach Contusion. Heilung durch Ruhe.

38) Die Pupillenenge im Schlafe und bei Rückenmarkskrankheiten. Inaug.-Dissertat. (18. Juni 1879) von Georg Bessau, prakt. Arzt (Prof. Grünhagen). 48 S. 8⁰. Königsberg i. Pr. Hartung'sche Buchdruckerei. Was zunächst unsere Erfahrungen an Kaninchen anbelangt, so fanden wir in Uebereinstimmung mit allen unseren Vorgängern, dass sich unmittelbar nach Ausführung der Exstirpation des betreffenden Ganglion supr. n. symp. bei Kaninchen im operirten Auge eine deutliche Pupillenverengerung einstellt. Pupillendifferenz (gegen das gesunde Auge) in beiden Durchmessern (horiz. u. vertical) 0,5 Mm. Lähmt man gleich nach der Exstirpation des einen Gangl. supr. (in unseren Versuchen ist immer das linke exstirpirt worden) oder auch am Tage darauf beide N. oculomotorii durch Atropin, so erweitern sich beide Pupillen, doch bleibt eine Differenz ihrer Durchmesser nicht nur in gleichem Sinne wie zuvor bestehen, sondern sie wird auch sehr gewöhnlich merklicher. Pupillen-

differenz im horizontalen Durchmesser 1,0 Mm., im verticalen 1,3 Mm. Im Uebrigen will ich ferner noch den für uns wichtigen Umstand constatiren, dass trotz der Exstirpation des Ganglions auf Reizung sensibler peripherer Nerven, also auf reflectorischem Wege, dennoch eine zwar geringfügige, aber immerhin doch deutlich bemerkbare Pupillendilatation erzielt werden konnte. Sind fünfmal 24 Stunden nach der Exstirpation des Gangl. supr. n. symp., also ein Zeitraum verflossen, in welchem eine vollständige fettige Degeneration der sympathischen Fasern eingetreten ist, so schien jene gleich constatirte Pupillendifferenz der im Uebrigen normalen Augen meistens noch etwas zugenommen zu haben. Die Pupillendifferenz beträgt im horizontalen Durchmesser 1,5 Mm., im verticalen 1,6 Mm. Atropinisirt man jetzt beide Augen, dass beide Pupillen sich ad maximum erweitern, so wird die Mydriasis im Auge der operirten Seite beträchtlicher, als im anderen normalen, und zwar beträgt die Differenz in beiden Durchmessern 2,00 Mm. Dass eine umgekehrte Relation der Pupillenweite nach Lähmung beider Oculomotorii durch Atropin eintritt, muss auf den ersten Blick befremden. In der That ist im Sphincter iridis eine Veränderung durch die angeführte Ursache vorgegangen; er befindet sich, wie bereits in der Inaugural-Dissertation von Hurwitz klargelegt worden, wenn fünfmal 24 Stunden nach Exstirpation des Gangl. supr. verflossen sind, in einem Zustande der Erschlaffung, Verlängerung. Obgleich durch die Exstirpation des Gangl. supr. n. s. nach fünf Tagen eine fettige Degeneration der sympathischen Fasern der Iris wenigstens bei Kaninchen vollständig erzielt ist, so kann doch auf dem Wege des Reflexes durch Reizung eines peripheren, sensiblen Nerven eine Pupillendilatation in dem Auge der operirten Seite hervorrufen, eine Thatsache, die zuerst von Vulpian bei Hunden beobachtet wurde. Vom Dilatationscentrum der Pupille, das in dem vordersten Ende der Med. oblongata sich befindet, verlaufen Nervenfasern durch das Rückenmark herab bis zum sogenannten Budge'schen Centrum cilio-spinale inferior, das etwa in der Höhe der beiden letzten Hals- und der beiden obersten Brustwirbel gelegen ist, treten hier als Rami communicantes mit den vorderen Wurzeln der entsprechenden Spinalnerven heraus und mischen sich dem Halssympathicus bei. Dieser steigt aufwärts, schwillt oben vor der Basis cranii zum Gangl. supr. an, zu welchem noch ein Ast des N. hypoglossus sich hinzugesellt, und sendet dann seine pupillenerweiternden Fasern zur Iris. Ausser dieser rückläufigen Bahn sympathischer Fasern verlaufen noch pupillendilatirende direct vom Dilatationscentrum zur Iris, wie das Bestehenbleiben eines Restes der Reflexdilatation nach Exstirpation des Gangl. supr. beweist. Durch die Versuche an Katzen haben wir nicht nur die geschilderten Erscheinungen der Pupille bei Kaninchen wiederholt bestätigt gefunden, wir haben sie auch noch in der Weise erweitert, dass wir nachsahen, wie sich die Reflexdilatation bei Durchtrennung des Rückenmarks in verschiedener Höhe gestalten würde. (Schluss folgt.)

Um Einsendung von Separatabdrücken wird gebeten.

Einsendungen für die Redaction sind zu richten an Dr. Hirschberg, Berlin, NW., 36 Karlstr.

Verlag von Veit & Comp. in Leipzig. — Druck von Metzger & Wittig in Leipzig.

